ISSN 2312-7007

Міністерство охорони здоров'я України
Івано-Франківський національний медичний університет

АРХІВ КЛІНІЧНОЇ МЕДИЦИНИ

Науково-практичний журнал **№ 2 (20) - 2014**

Виходить двічі на рік

ГОЛОВНИЙ РЕДАКТОР М. М. РОЖКО

Засновник та видавець:
Івано-Франківський національний медичний університет МОЗ України

Свідоцтво про державну реєстрацію:
Серія КВ № 6296
отримано 09.07.2002р.

Рекомендовано до друку
Вченою радою Івано-Франківського національного медичного університету
Протокол № 15 від 30.09.2014 р.

Адреса редакції:
Медичний університет
вул. Галицька, 2
м. Івано-Франківськ, 76018
Тел. (0342)-53-79-84
Факс (03422)-2-42-95
akm.ifnmu.edu.ua
E-mail:rektor@ifdma.if.ua

Підписано до друку 01.10.2014 р.
Гарнітура *Times New Roman*
Наклад 200 примірників
Формат 60x84/8
Тираж здійснено у видавництві Івано-Франківського національного медичного університету, вул. Галицька, 2, м. Івано-Франківськ, 76018.
Свідоцтво про внесення до Державного реєстру суб'єкта видавничої справи ДК №1100 від 29.10.2002р.

Редакційна колегія:
Островський М.М. (заступник головного редактора), Боцюрко В.І. (відповідальний секретар), Герелюк В.І., Глушко Л.В., Децик О.З., Дикий Б.М., Купновицька І.Г., Макарчук О.М., Нейко В.Є., Оріщак Д.Т, Попович В.І., Сулима В.С., Тітов І.І., Ткачук О.Л., Юрцева А.П.

Редакційна рада:
Бальцер К. (ФРН, Мюльгейм)
Вагнер Р. (США, Джорджтаун)
Волошин О.І. (Україна, Чернівці)
Енк П. (ФРН, Тюбінген)
Мардинський Ю.С. (Росія, Обнінськ)
Міщук В.Г. (Україна, Івано-Франківськ)
Нетяженко В.З. (Україна, Київ)
Рижик В.М. (Україна, Івано-Франківськ)
Скальний А.В. (Росія, Москва)
Скрет-Магіерло Й. (Польща, Жешув)
Сміян С.І. (Україна, Тернопіль)
Харченко Н.В. (Україна, Київ)

Секретаріат:
Д.Т.Оріщак

Художній редактор, комп'ютерний дизайн, оригінал-макет:
В.Б.Бекіш, Е.О.Чернова

Журнал включено до Переліку наукових видань, в яких можуть публікуватись основні результати дисертаційних робіт (Постанова Президії ВАК України від 10.11.2010 року, №1-05/7)

© Видавництво Івано-Франківського національного медичного університету, 2014
© Архів клінічної медицини, 2014

ЗМІСТ

ОГЛЯД ЛІТЕРАТУРИ

Еозинофільний синдром в практиці дитячого онколога та онкогематолога
З.В. Вовк, О.Б. Синоверська, О.Л. Цимбаліста, Т.Г. Березна, Я.В. Семкович - 6 -
Роль морфофункціонального стану ендометрію як провідного фактору успішної імплантації запліднeної яйцеклітини
Н.В. Коцабин, О.М. Макарчук - 8 -
Медико-соціальні аспекти трансплантології в діяльності лікаря загальної практики
Я.О. Попович - 11 -

ОРИГІНАЛЬНІ ДОСЛІДЖЕННЯ

Віддалені косметичні та функціональні результати лікування гіпоспадії
В.Я. Барухович - 15 -
Лікування кістозних форм лімфатичних мальформацій голови і шиї у дітей: склеротерапія, хірургічне та комбіноване втручання
І.М. Бензар - 17 -
Клінічні прояви аномалій урахуса у дітей
С.В.Веселий, І.П.Журило, В.К.Літовка, В.М.Мальцев, К.В.Латишов, Г.О.Сопов, О.В.Літовка - 20 -
Відеоасистуюча трансумбілікальна резекція дивертикула Меккеля у 9-місячної дитини
Л. Ю. Гижа, А. О. Дворакевич - 22 -
Анатомічні особливості та стан евентрованих органів при гастрошизисі у дітей, народжених шляхом кесарського розтину
Н.І. Грасюкова - 24 -
Запрограмовані релапаротомії в комплексному лікуванні розповсюдженого перитоніту у дітей
Є. М. Гриценко - 25 -
Комплексне лікування деструктивної пневмонії у дітей
В.М. Грона, Є.О. Можаєв, Н.В. Терещенко - 27 -
Наш досвід лікування дітей із міхуро-сечовідним рефлюксом
В.А. Дігтяр, М.В. Бойко, Л.М. Харитонюк, О.А. Островська, А.В. Обертинський, К.В. Шевченко - 29 -
Досвід діагностики та лікування мегауретеру у дітей

В.О. Дмитряков, Г.В. Корнієнко - 31 -
Результати лікування травматичних пошкоджень селезінки у дітей
О.Б. Доманський - 33 -
Ендобронхіальна санація в лікуванні гострих лобітів у дітей
В.А. Домарацький , Г.А. Чорноус - 35 -
Малоінвазивне лікування абдомінального крипторхізму у дітей
Ю.Р. Доценко, А.А. Переяслов, Б.М. Зіняк, М.В. Глагович, Б.Д. Баб'як - 39 -
Діагностика та лікування ускладнень стороннього тіла стравоходу – електричної батарейки
О.Г. Дубровін, В.П. Притула, В.Т. Малінецька, І.В. Коломоєць - 40 -
Спленоренальне шунтування в лікуванні портальної гіпертензії у дітей
Р.В. Жежера - 42 -
Вогнепальні поранення в мирний час у дітей
І.П. Журило, В.К. Літовка, К.В. Латишов, С.В. Веселий, Г.О. Сопов, О.В. Черкун, О.І. Буслаєв - 44 -

CONTENTS

BOOK REVIEW

Eosinophilic Syndrome in the Practice of Children's Oncologist and Oncohematologist
Z.V. Vovk, O.B. Sinoverska, O.L. Tsymbalista, T.H. Berezna, Ya.V. Semkovych - 6 -
Role of the Endometrium Functional State as a Leading Factor in the Successful Implantation of a Fertilized Egg
N.V. Kotsabyn, O.M. Makarchuk - 8 -
Medical and Social Aspects of Transplantology in General Practitioner's Activities
Ya.O. Popovych - 11 -

ORIGINAL RESEARCH

Long-Term Cosmetic and Functional Results of Hypospadias Treatment
V.Ya. Barukhovych - 15 -
Treatment for Lymphatic Malformations Cystic Forms of Head and Neck in Children: Sclerotherapy, Surgical and Combined Intervention
I.M.Benzar - 17 -
Clinical Presentation of the Abnormal Embryonic Urachus
S.V.Veselyi, I.P.Zhurylo, V.K.Litovka, V.M.Maltsev, K.V.Latyshov, H.O.Sopov, O.V.Litovka - 20 -
Video-Assisted Transumbilical Diverticulectomy in a 9-Month Old Child
L.Yu. Gyzha, A.O. Dvorakevych - 22 -
Anatomical Features and Condition of Eventrated Organs in Gastroschisis in Children Born by Cesarean Section
N.I. Hrasiukova - 24 -
Programmed Relaparotomy in Complex Treatment of Children with Diffuse Peritonitis
Ye.M. Hrytsenko - 25 -
Complex Treatment of Destructive Pneumonia in Children
V.N. Hrona, Ye.O. Mozhaiev, N.V. Tereshchenko - 27 -
Our Experience in Treating Children with Vesicouteral Reflux
V.A. Dihtiar, M.V. Boiko, L.M. Kharytoniuk, O.A. Ostrovska, A.V. Obertynskyi, K.V. Shevchenko - 29 -
Specificexperience in the Diagnosis and Treatment of Megaureter in Children
V.O. Dmytriakov, H.V. Korniienko - 31 -
Results of Treatment of Spleen Traumatic Damages in Children
O.B. Domanskyi - 33 -
Endobronchial Sanation in the Treatment of the Acute Lobitis in Children
V.A. Domaratskyi, H.A. Chornous - 35 -
Minimally-invasive Treatment of Intraabdominal Cryptorchidism in Children
Yu.R. Dotsenko, A.A. Pereiaslov, B.M. Ziniak, M.V. Hlahovych, B.D. Babiak - 39 -
Diagnosis and Treatment for Esophageal Foreign Body Complications – Electrical Button Battery
O.H. Dubrovin, V.P. Prytula, V.T. Malinetska, I.V. Kolomoiets - 40 -
Splenorenal Shunting in Treatment of Portal Hypertention in Children
R.V. Zhezhera - 42 -
Gunshot Wounds in Children at Peacetime
I.P. Zhurylo, V.K. Litovka, K.V. Latyshov, S.V. Veselyi, H.O. Sopov, O.V. Cherkun, O.I. Buslaiev - 44 -

Хірургічне лікування перфоративних виразок шлунку і дванадцятипалої кишки у дітей з використанням лапароскопічної техніки
А.Г. Запорожченко - 46 - **A.H. Zaporozhchenko**
Лікування закритих пошкоджень нирок у дітей
Treatment of Closed Renal Damages in Children
М.В. Зеляк, Б.М. Зіняк, Б.Д. Баб'як - 48 - **N.V. Zeliak, B.M. Ziniak, B.D. Babiak**
Спосіб вимірювання внутрішночеревного тиску в оперованих хворих з поширеним гнійним перитонітом
Method of Intra-Abdominal Pressure Measurement of Patients Diagnosed with Widespread Purulent Peritonitis
П.Г.Кондратенко, Є.А.Койчев - 50 - **P.H.Kondratenko, Ye.A.Koichev**
Прогнозування ризику рецедиву кровотечі у пацієнтів з гострою виразковою гастродуоденальною кровотечею
Forecasting of Risk of Recurrent Bleeding in Patients with Acute Ulcer Gastroduodenal Hemorrhage
П.Г.Кондратенко, Ю. Є.Лях, В.Г.Гур'янов, С.О.Жаріков - 53 - **P.H. Kondratenko, Yu.Ye. Liakh, V.H. Hurianov, S.O. Zharikov**
Крипторхізм: соціальна проблема, ранні та віддалені наслідки оперативного лікування
Cryptorchidism: Social Problem, Early and Long-Term Complications of Surgery
В.М.Костюкевич, В.М.Коломийчук, В.Л.Зозуляк, В.В.Середюк - 56 - **V.M. Kostiukevych, V.M. Kolomyichuk, V.L. Zozuliak, V.V.Serediuk**
Вакуум терапія при інфекційних ускладненнях алопластики вентральних гриж
Vacuum Therapy in Infectious Complications after Ventral Hernias Alloplasty
С.О. Косульніков, С.О. Тарнопольський, М.О. Кутовий, С.І. Карпенко, К.В. Кравченко - 57 - **S.O. Kosulnikov, S.O. Tarnopolsky, M.O. Kutovyi, S.I. Karpenko, K.V. Kravchenko**
Патогенез респіраторних захворювань у дітей з доброякісними утворами межистіння
Respiratory Diseases Pathogenesis in Children with Benign Mediastinal Formations
Б.О. Кравчук, П.П.Сокур, Б.Б. Серденко - 60 - **B.O. Kravchuk, P.P. Sokur, B.B. Serdenko**
Реконструктивно-пластичні операції на трахеї у дітей
Reconstructive and Plastic Operations on Trachea in Children
Д.Ю. Кривченя, О.Г. Дубровін, Є.О. Руденко, О.В. Метленко, С.М. Пилипенко, Н.П. Карпенко, І.В. Коломоєць, А.Г. Пашнюк - 62 - **D.Yu. Krychenia, O.H. Dubrovin, Ye.O. Rudenko, O.V. Metlenko, S.M. Pylypenko, N.P. Karpenko, I.V. Kolomoiets, A.H. Pashniuk**
Лійкоподібна деформація грудної клітки. Поперечне січення передньої пластинки грудини як доповнення до мініінвазивної корекції за методом Нусса
Funnel Chest. Transverse Intersection of Front Plate of the Sternum as Addition to Minimally Invasive Method of Nuss
Д.Ю. Кривченя, В.П. Притула, С.М. Харсіка, В.Г. Заводій - 64 - **D.Yu. Kryvchenia, V.P. Prytula, S.M. Kharsika, V.H. Zavodii**
Вибір оптимального варіанту колостомії на етапах хірургічної корекції аноректальних вад розвитку у дітей
Choosing the Best Option for the Colostomy on the Stages of Surgical Correction of Anorectal Malformations in Children
О.О. Курташ - 66 - **O.O. Kurtash**
Особливості стану мінерального обміну кісткової тканини у дітей з ортопедичними ускладненнями гострого гематогенного остеомієліту
PEculiarities of the Mineral Status of the Bone in Children with Orthopedic Complications of Acute Hematogenous Osteomyelitis
О.Б. Лебедевич, О.М. Кулик, Ю.В. Колівошко, А.І. Карпів, С.О. Яремчук - 69 - **O.B. Lebedevych, O.M. Kulyk, Yu.V. Kolivoshko, A.I. Karpiv, S.O. Yaremchuk**
Ключ для інтраопераційного моделювання дуги-пластини при лікуванні лійкоподібної деформації грудної клітки
Key for Intraoperative Modeling of Arc-Plate in the Treatment of Funnel Chest
А.Ф. Левицький, Д.Ю. Кривченя, В.П. Притула, О.В. Бебешко, А.С. Кузик, В.Г. Заводій, С.Ф. Хусейни - 70 - **A.F. Levytskyi, D.Yu. Kryvchenia, V.P. Prytula, O.V. Bebeshko, A.S. Kuzyk, V.H. Zavodii, S.F. Hussaini**
Ранні та віддалені результати реконструктивно-пластичних операцій після обширних резекцій ободової кишки у дітей
Early and Late Results of Reconstructive Plastic Surgery after Extensive Resection of the Colon in Children
О.Я. Матіяш - 73 - **O.Ya. Matiyash**
Порушення локальної імунної відповіді у хворих на інфільтративний туберкульоз, поєднаний із хронічним бронхітом
Violation of a Local Immune Response in Patients with Infiltrative Tuberculosis Combined with Chronic Bronchitis
О.П. Мельник, М.М. Островський - 75 - **O.P. Melnyk, M.M. Ostrovskyi**
Результати лікування дітей з місцевим апендикулярним перитонітом
Treatment Results of Children with Local Appendicular Peritonitis
М. Г. Мельниченко, Л. Б. Еліій, В. В. Антонюк - 78 - **M.H. Melnychenko, L.B. Elii, V.V. Antoniuk**
Підвищення якості діагностики глибоких форм гострого парапроктиту
Improving the Quality of Acute Paraproctitis Deep Forms Diagnosis
О. В. Новицький - 80 - **O.V. Novytsky**
Сучасні реконструктивно-відновлювальні операції у новонароджених і немовлят
Modern Reconstructive and Restorative Surgery in Neonates and Infants
К. Ю. Пащенко - 82 - **K.Yu. Pashchenko**
Психологічні аспекти малоінвазивних методів лікування пухлин нирок
Psychological Aspects of Low-Invasive Methods of Kidney Tumours Treatment
О.О.Підмурняк - 84 - **O.O. Pidmurniak**
Комбінована спінально-епідуральна анестезія при хірургічному лікуванні пацієнтів з колоректальним раком
Combined Spinal and Epidural Anesthesia in Patients Operated on Rectal Cancer
Х. І. Попівняк, І. І. Тітов - 86 - **Kh.I. Popivniak, I.I. Titov**

Особливості ліквідації ехінококових кіст IV сегмента печінки при відкритому хірургічному втручанні у дітей
В.П. Притула - 90 - **V.P. Prytula**
The Peculiarities of the Elimination of the Echinococcal Cysts of the IV Liver Segment Under the Open Surgery in Children

Трансанальне ендоректальне зведення та резекція товстої кишки як сучасний підхід хірургічного лікування дітей з хворобою Гіршпрунга
В.П. Притула, М.І. Сільченко, С.Ф. Хусейни, А.С. Кузик, О.О. Курташ, А.П. Іськов - 93 - **V.P. Prytula, M.I. Silchenko, S.F. Hussaini, A.S. Kuzyk, O.O. Kurtash, A.P. Iskov**
Transanal Endorectal Pull-Through and Resection of Colon, as Modern Approach to the Treatment of Hirschprung's Disease in Chidren

Оптимізація діагностики та лікування інвагінації кишечника у дітей
В.Ф. Рибальченко, В.В. Стахов - 95 - **V.F. Rybalchenko, V.V. Stakhov**
Optimization of Diagnosis and Treatment of Intussusception in Children

Клініко-діагностичні паралелі абсцесів й інфільтратів черевної порожнини у дітей
В.Ф. Рибальченко, Ю.Г. Демиденко - 97 - **V.F. Rybalchenko, Yu.H. Demydenko**
Clinicodiagnostic Aspects of Abscesses and Infiltrates of the Abdomen in Children

Особливості діагностики та лікування інвагінації кишечника у дітей
В.Ф.Рибальченко, П.С. Русак, В.В. Стахов - 99 - **V.F. Rybalchenko, P.S. Rusak, V.V. Stakhov**
The Peculiarities of Diagnosis and Treatment of Intussusception in Children

Дослідження клінічних особливостей перебігу генералізованого пародонтиту в ранні та віддалені терміни під впливом зинаксину
С.С. Романишин - 101 - **S.S. Romanyshyn**
A Study of Clinical Peculiarities of Generalized Periodontitis Under the Influence of Zinaxin at Early and Remote Periods

Черевна форма крипторхізма у дітей (методи хірургічного лікування)
П.С. Русак, В.Ф. Рибальченко, О.К. Толстанов, Ю.Л. Волошин - 104 - **P.S. Rusak, V.F. Rybalchenko, O.K. Tolstanov, Yu.L. Voloshyn**
Abdominal Form of Cryptorchidism (Methods of Surgical Treatment)

Сучасні аспекти діагностики та особливості лікування гострого гематогенного остеомієліту у новонароджених
П.С. Русак, І.В. Смірнова, В.В. Смирнов - 105 - **P.S. Rusak, I.V. Smirnova, V.V. Smyrnov**
Modern Aspects of the Diagnosis and Peculiarities in Treatment of Acute Hematogenous Osteomyelitis in Neonates

Лікування абсцесів черевної порожнини у дитячій хірургічній практиці
П.С. Русак - 108 - **P.S. Rusak**
Treatment of Abdominal Abscesses in Pediatric Surgical Practice

Профілактика розвитку стриктури анального каналу при гемороїдектомії
І.Я. Садовий - 110 - **I.Ya. Sadovyi**
Prevention of Stricture of anal Canal During Hemorrhoidectomy

Віддалені результати радикальної хірургічної корекції надлеваторних форм аноректальних вад розвитку у дітей із заднього сагітального доступу
М.І. Сільченко, В.П. Притула, В.В. Грегуль, С.М. Сітковська, С.Ф. Хусейни, О.О. Курташ, Н.В. Літвінова - 112 - **M.I. Silchenko, V.P. Prytula, V.V. Hrehul, S.M. Sitkovska, S.F. Hussaini, O.O. Kurtash, N.V. Litvinova**
Long-Term Results of Radical Surgical Treatment Above Levator Forms of Anorectal Malformations in Children with Posterior Sagittal Access

Пізно виявлені хибні природжені діафрагмальні грижі: клінічна симптоматика та діагностика
О.К. Слєпов, В.П. Сорока, Є.О. Слєпов, О.П. Пономаренко - 113 - **O.K. Slepov, V.P. Soroka, E.O. Slepov, O.P. Ponomarenko**
Late-Revealed False Congenital Diaphragmatic Hernia: Clinical Symptoms and Diagnosis

Діагностика та хірургічне лікування закритої торакальної травми у дітей
П.П. Сокур, В.Г. Гетьман, Б.О. Кравчук, Б.Б. Серденко - 115 - **P.P. Sokur, V.H. Hetman, B.O. Kravchuk, B.B. Serdenko**
Diagnosis and Surgical Treatment of the Blunt Thoracic Trauma in Children

Мезокавальне шунтування в хірургії портальної гіпертензії у дітей
В.П. Соручан - 117 - **V.P. Soruchan**
Mesocaval Shunting as Surgical Treatment for Portal Hypertension in Children

Лікування інфікованих і гнійних ран у дітей з використанням магнітотерапії і ліпосомальних розчинів антибіотиків
О.В. Спахі, О.П. Пахольчук - 119 - **O.V. Spakhi, O.P. Pakholchuk**
Treatment of Infected and Festering Wounds in Children Using Magnetic Therapy and Liposomal Antibiotic Solution

Показник ендогенної інтоксикації при хронічній серцевій недостатності
С.В. Федоров - 121 - **S.V. Fedorov**
Index of Endogenous Intoxication in Chronic Heart Failure

Малоінвазивні технології в лікуванні хвороби Гіршпрунга у дітей
О.Д. Фофанов, О.Я. Борис, В.О. Фофанов, Р.І. Никифорук - 123 - **O.D. Fofanov, O.Y. Borys, V.O. Fofanov, R.I. Nykyforuk**
Minimal Invasive Tecnologies in Treatment of Hirshsprung's Disease in Children

Абсцеси нирок у дітей
О.Д. Фофанов, Б.М. Зіняк, Ю.Р. Доценко, Б.Д. Баб'як - 125 - **O.D. Fofanov, B.M. Ziniak, Yu.R. Dotsenko, B.D. Babiak**
Renal Abscesses in Children

Ускладнення кишкових стом у дітей
О.Д. Фофанов, В.О. Фофанов, М.В. Глагович, Р.І. Никифорук - 126 - **O.D. Fofanov, V.A. Fofanov, M.V. Hlahovych, R.I. Nykyforuk**
Complications Intestinal Stomas in Children

Імунологічна оцінка ступеня фіброзної трансформації підшлункової залози при хронічному панкреатиті
Б.Ф. Шевченко, О.М. Бабій, О.М. Татарчук, В.Є. Кудрявцева, Н.Ю. Ошмянська - 128 -
Immunological Assessment of Pancreas Fibrous Transformation Degree in Chronic Pancreatitis
B.F. Shevchenko, A.M. Babii, O.M. Tatarchuk, V.Ye. Kudriavtseva, N.Yu. Oshmianska

Проблема вітряної віспи в дитячій хірургії
Л.П. Шевченко, О.М. Кулик, І.С. Гоменюк, М.С. Шевченко, А.І. Карпів - 132 -
Problems of Chickenpox in Pediatric Surgery
L.P. Shevchenko, O.M. Kulyk, I.S. Homeniuk, M.S. Shevchenko, A.I. Karpiv

ВИПАДКИ ІЗ ПРАКТИКИ — ***PUBLIC HEALTH SERVICE***

Синдром Бругада в практиці лікаря-педіатра
О.Б. Синоверська, Т.М. Величко, Р.Й. Котурбаш, О.В. Тимощук, І.В. Шлімкевич, І.В. Сушко, О.О. Дащенко, В.П. Глухій - 134 -
Brugada Syndrome in Practice of Pediatrician
O.B. Synoverska, T.M. Velychko, R.Y. Koturbash, O.V. Tymoshchuk, I.V. Shlimkevych, I.V. Sushko, O.O. Dashchenko, V.P. Hluhii

МЕДИЧНА ОСВІТА — ***MEDICAL EDUCATION***

Засоби організації індивідуальної самостійної роботи студентів з дисципліни «Урологія» у вищому медичному навчальному закладі III-IV рівнів акредитації
Р.Р. Антонів - 137 -
Means of Organizing Students' Individual Independent Work in Discipline "Urology" at the Higher Medical Educational Institution of the III-IV Accreditation Levels
R.R. Antoniv

ВИМОГИ ДО АВТОРІВ - 139 - ***DEMANDS TO AUTHORS***

ОГЛЯД ЛІТЕРАТУРИ

УДК 616.15+614.253.1+616-006

ЕОЗИНОФІЛЬНИЙ СИНДРОМ В ПРАКТИЦІ ДИТЯЧОГО ОНКОЛОГА ТА ОНКОГЕМАТОЛОГА

З.В. Вовк, О.Б. Синоверська, О.Л. Цимбаліста, Т.Г. Березна, Я.В. Семкович
Івано-Франківський національний медичний університет

ЕОЗИНОФИЛЬНЫЙ СИНДРОМ В ПРАКТИКЕ ДЕТСКОГО ОНКОЛОГА И ОНКОГЕМАТОЛОГА

З.В. Вовк, О.Б. Синоверская, О.Л. Цимбалиста, Т.Г. Березна, Я.В. Семкович
Ивано-Франковский национальный медицинский университет

EOSINOPHILIC SYNDROME IN THE PRACTICE OF CHILDREN'S ONCOLOGIST AND ONCOHEMATOLOGIST

Z.V. Vovk, O.B. Sinoverska, O.L. Tsymbalista, T.H. Berezna, Ya.V. Semkovych
Ivano-Frankivsk National Medical University

Резюме. Онкологічна та онкогематологічна патологія в педіатричній практиці набуває все більшого поширення, тому проводиться узагальнення та водночас акцентування на діагностичних критеріях, які дозволяють запідозрити недуг. Одним із маркерів діагностичної настороженості щодо онкопатології є наявність у дітей еозинофільного синдрому. Рання фахово проведена диференційна діагностика онкопатологічних станів з еозинофілією дозволяє своєчасно виявити та оптимізувати діагностику субпопуляції пухлинного процесу та вибрати адекватне лікування, що збільшить шанси на життя та видужання маленьким пацієнтам онкологічних та онкогематологічних відділень.

Ключові слова: онкологія, онкогематологія, діти, еозинофільний синдром.

Резюме. Онкологическая и онкогематологическая патология в педиатрической практике получает все большее распространение, потому проводится обобщение и в то же время акцентирование на диагностических критериях, которые позволяют заподозрить болезнь. Одним из маркеров диагностической настороженности относительно онкопатологии есть наличие у детей еозинофильного синдрома. Ранняя профессионально проведенная дифференциальная диагностика онкопатологических состояний с эозинофилией позволяет своевременно обнаружить и оптимизировать диагностику субпопуляции опухолевого процесса и выбрать адекватное лечение, которое увеличит шансы на жизнь и выздоровление маленьким пациентам онкологических и онкогематологических отделений.

Ключевые слова: онкология, онкогематология, дети, еозинофильный синдром.

Abstract. Oncological and oncohematological pathology in pediatric practice is becoming more widespread, that's why generalization is held and at the same time emphasis done on diagnostic criteria that can suspect the disease. One of the markers of diagnostic suspicion regarding oncopathology is the presence of eosinophilic syndrome in children. Early professionally conducted differential diagnostics of oncopathological states with eosinophilia makes it possible to detect timely and optimize diagnostics of subpopulation of tumor process and choose proper treatment, which will increase the chances of life and recovery for small patients of hematological and oncological departments.

Keywords: oncology, oncohematology, children, eosinophilic syndrome.

Злоякісні новоутворення – одна з найбільш актуальних проблем сучасності. Захворюваність і смертність від раку постійно збільшуються у зв'язку з погіршенням екології та "старінням" населення. Рак – причина більш, ніж 15 % усіх смертей. Щороку від раку помирають 837 000 європейців, у той час як в світі реєструється близько чотирьох мільйонів нових випадків онкологічних захворювань. Надзвичайно гостро онкогематологічна проблематика на сьогодні стоїть і в педіатрії, так як захворюваність на онкопатологію стрімко зростає, а вік пацієнтів молодшає. Одним із основних напрямків підвищення ефективності надання медичної допомоги таким дітям є раннє виявлення недуги, що ґрунтується на знанні основних клінічних маркерів та проведенні вчасної висококваліфікованої клініко-лабораторної діагностики. Саме тому пошук найбільш цінних в діагностичному плані критеріїв повинен стати провідним як для клініцистів, так і для науковців, що займаються цією проблематикою. Одним із маркерів діагностичної настороженості щодо онкопатології є наявність у дітей еозинофільного синдрому. Ознакою еозинофільного синдрому є еозинофілія - збільшення кількості еозинофілів (в абсолютних значеннях більше 0,2 г/л, а у відсотковому значенні - більше 5%). За рівнем зростання кількості еозинофілів еозинофілію поділяють на виражену (0,2–1,5 г/л), високу (1,5–5,0 г/л); надвисоку (>5,0 г/л). На сьогодні відомо чотири основні механізми розвитку еозинофілії, причому для онкологічної патології характерний третій та четвертий тип: відповідь на еозинофільний хемотаксичний фактор, при якому виділяють деякі пухлини, та власне пухлинна еозинофілія, при якій вражається кістковий мозок із накопиченням патологічного клону клітин-попередників еозинофільного ряду. Дані види еозинофілії називають пухлинними. При цих еозинофіліях рівень IgE у сироватці крові залишається нормальним, тому вони одержали назву IgE-незалежні.

Онкогенна еозинофілія – це один із паранеопластичних синдромів. Висока паранеопластична еозинофілія призводить до розвитку симптомів, що нагадують синдром Лефлера, який характеризується вузликовими інфільтратами в легенях, кашлем і лихоманкою. Поза тим, клінічна картина в кожному конкретному випадку буде визначатися топікою онкопроцесу.

Рак товстої кишки – це злоякісне новоутворення товстого кишечника епітеліального походження.

Діагностичні критерії:

* схуднення;
* біль внизу живота;
* кровотеча із заднього проходу;
* порушення дефекації (закрепи або проноси);
* кишкова непрохідність;
* домішки крові в калі;
* «стрічковий» («олівцевий») стілець;
* анемія;
* помірна еозинофілія;
* виявлення ракового ембріонального антигену і онко-

маркера СА-19-9;

* остаточний діагноз раку прямої кишки здійснюється після хірургічного видалення і цитологічного дослідження пухлини і лімфатичних вузлів.

Рак підшлункової залози - це злоякісне новоутворення, що утворюється з епітелію залозистої тканини або проток підшлункової залози.

Діагностичні критерії:

* швидке схуднення аж до виснаження;
* інтоксикація (нудота, втрата апетиту, блювання, пронос, відрижка);
* сильний нападоподібний біль в епігастральній ділянці в положенні на спині або після споживання жирної їжі з іррадіацією в спину;
* жовтяниця;
* цукровий діабет;
* анемія;
* абсолютна помірна еозинофілія;
* діагностика шляхом біопсії клітин підшлункової залози.

Рак шийки матки - це злоякісна пухлина з епітелію, що вкриває шийку матки (плоскоклітинний рак - 85-95% і аденокарцинома - 5-15%).

Діагностичні критерії:

* клінічні прояви початкових форм раку шийки матки відсутні;
* синдром інтоксикації - слабкість, лихоманка, нездужання, поганий апетит, втрата ваги, головний біль, біль в кістках;
* кров'янистого характеру виділення з піхви;
* вагінальні кровотечі;
* гнійна гіперсекреція;
* біль в ділянці попереку, нирок;
* почащене сечовипускання;
* абсолютна помірна еозинофілія;
* діагностика: комп'ютерна томографія (стан органу та заочеревинних лімфатичних вузлів), лапароскопічна діагностика на наявність пухлинного процесу, визначення HPV за допомогою полімеразної ланцюгової реакції в реальному часі.

Рак яйників – це злоякісна пухлина, яка розвивається первинно із різних тканин яйника або вторинно із папілярної або псевдомуцинозної кисти яйника.

Діагностичні критерії:

* клінічні прояви початкових форм відсутні;
* схуднення;
* збільшення в розмірі живота;
* асцит;
* передчасне статеве дозрівання;
* метастазування;
* підвищені рівні α-фетопротеїну та р-хоріонічного гонадотропіну, лактатдегідрогенази;
* виражена абсолютна еозинофілія;
* генотипування – виявлення гену RAD15D, підвищення рівня СА-125
* діагностика: фіброгастроскопія, колоноскопія, флебографія, екскреторна урографія, іригоскопія, рентгеноскопія грудної клітки і травного каналу, лімфографія - інформують про стан органу та можливого метастазування в лімфатичні вузли; комп'ютерна томографія дає інформацію про стан органу та заочеревинних лімфатичних вузлів, ураження паренхіми печінки; лапароскопічна діагностика на наявність пухлинного процессу.

Рак легень - це злоякісне новоутворення, вихідним елементом якого є епітелій, який покриває слизову оболонку бронхів, епітелій бронхіальних слизових залоз, а також кінцевих бронхіол.

Діагностичні критерії:

* клінічні прояви початкових форм відсутні;
* синдром інтоксикації - слабкість, лихоманка, нездужання, поганий апетит, втрата ваги, головний біль, біль в кістках;
* кашель тривалий;
* біль за грудиною, який підсилюється при глибокому вдосі;
* виділення харкотиння гнійно-кров'янистого характеру;
* задишка;
* зміна голосу (охриплість);
* одутловатість обличчя і набухання шийних вен;
* часті затяжні легеневі захворювання;
* незначний лейкоцитоз, збільшена ШОЕ (> 45-55 мм/год);
* відносна еозинофілія;
* діагностика: Rtg органів грудної клітки у двох проекціях, томограма – обтурація бронха пухлиною, ураження прикореневих лімфовузлів; трансторакальна пункційна чи катетеризаційна біопсія з цитологічним дослідженням, фібробронхоскопія. При неможливості вірогідно диференціювати показана торакотомія.

Гостра лімфобластна лейкемія (ГЛЛ) - це група гетерогенних злоякісних новоутворень з клітин - лімфоїдних попередників (лімфобластів), що мають певні генетичні та імунофенотипові характеристики. Діагностичні критерії:

* синдром інтоксикації - слабкість, лихоманка, нездужання, втрата ваги;
* гіперпластичний синдром - збільшення всіх груп периферичних лімфовузлів, печінки, селезінки;
* біль в кістках (внаслідок лейкемічної інфільтрації окістя і суглобової капсули та пухлинного збільшення обсягу кісткового мозку);
* анемічний синдром - блідість, тахікардія;
* геморагічний синдром - петехії, екхімози на шкірі і слизових, крововиливи, мелена, блювання з кров'ю;
* відносна еозинофілія;
* у хлопчиків може виявлятися ініціальне збільшення яєчок (5-30% випадків первинної ГЛЛ);
* дихальні порушення, пов'язані зі збільшенням лімфовузлів середостіння;
* інфекційний синдром;
* зміни в периферичній крові - анемія, тромбоцитопенія, лейкоцитоз або лейкопенія;
* стернальна пункція - бластні клітини у кістковому мозку більше 30%.

Хронічна мієлоїдна лейкемія – це пухлинне захворювання кровотворної тканини, що виникає внаслідок трансформації стовбурової клітини або клітини-попередниці мієлопоезу.

Діагностичні критерії:

* біль в животі, попереку, головний біль;
* збільшення селезінки, на пізніх стадіях – печінки;
* диспепсія;
* біль у лівому підребер'ї;
* міокардит або перикардит;
* гематурія, протеїнурія, стеаторея;
* зміни в периферичній крові – нейтрофільний лейкоцитоз, еозинофільно-базофільна асоціація, відсутність «лейкемічного» провалу;
* відносна еозинофілія;
* зміни в кістковому мозку: мієлопроліферація, кількість бластів до 30%;
* цитогенетичне дослідження: Ph-хромосома;
* молекулярно-біологічне дослідження: ген bcr/abl.

Неходжкінські лімфоми – системні злоякісні пухлини імунної системи, субстратом яких є позакістковомозкова лімфоїдна тканина, характеризується морфологічною і імунофенотиповою гетерогенністю.

Діагностичні критерії:

* синдром інтоксикації - слабкість, в'ялість, лихоманка, нездужання, втрата ваги;

* гіперпластичний синдром - збільшення периферичних лімфовузлів локально або генералізовано, печінки, селезінки;

* клінічні ознаки, зумовлені локалізацією пухлини, що характеризуються визначеним симптомокомплексом:

* при пухлинах черевної порожнини: збільшення об'єму живота, диспепсичні розлади, спрага, біль в животі, ознаки кишкової непрохідності;

* при пухлинах переднього середостіння: кашель, диспное, ціаноз, дисфагія, загрудинний біль, розширення шийних вен, набряк обличчя;

* при пухлинах Вальдеєрового кільця: затруднене носове дихання, зниження слуху, затруднене ковтання і жування;

* при пухлинах ЦНС: головний біль, порушення зору, слуху, парези, паралічі, вогнищева симптоматика;

* при пухлинах шкіри: папульозно-вузловаті висипання синюшно-червоного відтінку з ерозованими або звиразкованими елементами;

* кістковий мозок – кількість бластів до 30%

* помірна еозинофілія;

* при гістологічному дослідженні пухлинного субстрату і за результатами імуногістохімічного дослідження – наявність атипових клітин лімфоїдного ряду з характерною імунологічною належністю.

Лімфогранулематоз (ЛГМ, хвороба Ходжкіна, Ходжкінська лімфома) – первинне злоякісне пухлинне захворювання лімфатичної системи.

Діагностичні критерії:

* паранеопластичні симптоми - лихоманка, осалгії, артралгії, пітливість, загальна слабкість, генералізований шкірний свербіж;

* гіперпластичний синдром - збільшення периферичних лімфатичних вузлів (щільні, неболючі, зливаються в конгломерати) локально або генералізовано, печінки, селезінки;

* кашель, диспное, ураження плеври;

* дермальні інфільтрати;

* Rtg органів грудної клітки у двох проекціях – наявність збільшених внутрішньогрудних л/в, вогнищеве ураження легень, тимомегалії, плевриту;

* зміни в периферичній крові – анемія, нейтрофільний лейкоцитоз, підвищення ШОЕ;

* помірна еозинофілія;

* пункція кісткового мозку – пригнічення ростків кровотворення з інфільтрацією клітинами Березовського-Штернберга;

* при гістологічному дослідженні пухлинного субстрату і за результатами імуногістохімічного дослідження – наявність атипових клітин лімфоїдного ряду з характерною імунологічною належністю.

Рання фахово проведена диференційна діагностика онкопатологічних станів з еозинофілією дозволяє своєчасно виявити та оптимізувати діагностику субпопуляції пухлинного процесу та вибрати адекватне лікування, що збільшить шанси на життя та видужання маленьким пацієнтам онкологічних та онкогематологічних відділень.

Література

1. Онкологія: Підручник. 3"тє видання, перероб. і доп. / Б.Т.Білинський, Н.А.Володько, А.І. Гнатишак, О.О. Галай та ін.. За ред. проф. Б.Т. Білинського. - Київ.: Здоров'я, 2007. - 532 с; іл. 1.

2. В.Р. Савран, А.А. Кенс, М.М., Мриглоцький. В. В., Савран В. Рак молочної залози: Навчальний посібник з онкології. — Львів, 2012. —236 с.

3. Фецич Т.Г., Білинський Б.Т., Савран В.Р., Олійник Ю.Ю. Лікування онкологічних хворих // Підручник для мед. ВНЗ IV р.а. Затверджено МОН / За ред. Г.В. Бондаря, Ю.В. Думанського, О.Ю. Поповича. — К., 2013. - Частина III – С. 68-97.

4. Білинський Б.Т., Савран В.Р., Володько Н.А., Дукач В.А., Олійник Ю.Ю., Стернюк Ю.М., Мриглоцький М.М. та ін. Онкологія (том 4) / Сімейна медицина. За ред. В.Г. Передерія, Є.Х. Заремби. Київ, «Здоров'я», 2011.– 712 с. (С. 7-233).

5. Білинський Б.Т. та ін. Українсько-латинсько-англійський медичний енциклопедичний словник : у 4 т. – Т. 1.А-Д Розділ «Онкологія і радіологія» / Укладачі : Л. І. Петрух, І. М. Толенко. – К.: ВСВ . «Медицина», 2012. – 704 с.

6. Білинський Б. Т.Медичні помилки в онкології : монографія / Б. Т. Білинський; відп. ред. Я. В. Шпарик. — Львів : Афіша, 2013. — 324 с.

7. Виговська Я.І., Логінський В.Є., Масляк З.В., Пеленьо Н.В. та ін. Діагностика та лікування волосистоклітинної лейкемії. – Київ, 2013. – 23 с.

8. І.В. Євстігнєєв, Л.А. Пісоцька / Диференційна діагностика еозинофільного синдрому// Український медичний часопис, 5 (73) – IX/X 2009.- ст 66-69.

Надійшла 23.06.2014 року.

УДК 618.177+618.14+618.112

РОЛЬ МОРФОФУНКЦІОНАЛЬНОГО СТАНУ ЕНДОМЕТРІЮ ЯК ПРОВІДНОГО ФАКТОРУ УСПІШНОЇ ІМПЛАНТАЦІЇ ЗАПЛІДНЕНОЇ ЯЙЦЕКЛІТИНИ

Н.В. Коцабин, О.М. Макарчук

Івано-Франківський національний медичний університет

РОЛЬ МОРФОФУНКЦИОНАЛЬНОГО СОСТОЯНИЯ ЭНДОМЕТРИЯ КАК ВЕДУЩЕГО ФАКТОРА УСПЕШНОЙ ИМПЛАНТАЦИИ ОПЛОДОТВОРЕННОЙ ЯЙЦЕКЛЕТКИ

Н.В. Коцабин, О.М. Макарчук

Ивано-Франковский национальный медицинский університет

ROLE OF THE ENDOMETRIUM FUNCTIONAL STATE AS A LEADING FACTOR IN THE SUCCESSFUL IMPLANTATION OF A FERTILIZED EGG

N.V. Kotsabyn, O.M. Makarchuk

Ivano-Frankivsk National Medical University

У патогенезі безпліддя безсумнівна роль належить патології ендометрію. Адже саме адекватний морфофункціональний стан ендометрію є одним з основних факторів, що забезпечують успішну імплантацію запліднених яйцеклітини і розвиток ембріона. За даними ряду дослідників більш, ніж у половини пацієнток, включених до програми запліднення

in vitro (ЗІВ), спостерігаються захворювання ендометрію, а, згідно В.С. Корсак та співавт. [1, 2, 3], патологія ендометрію виявляється у 73,7% пацієнток з трубно-перитонеальною формою безпліддя. Є лише поодинокі дослідження, присвячені впливу патологічних процесів в ендометрії на результат ЗІВ. Встановлено, що невеликі поліпи ендометрію (менше 2 см) не зменшують частоту настання вагітності при проведенні програми ЗІВ, проте, у цій групі пацієнток є тенденція до збільшення мимовільних викиднів. Наявність поліпа є показанням для кріоконсервації ембріонів, тому що він може бути механічною перешкодою для введення катетера [4, 7]. Аномалії матки виявляють у 2% жінок з безпліддям. [4, 5, 7]. Хронічний ендометрит, як одна з причин репродуктивних порушень, в даний час отримав велике значення в репродуктології [7]. Все частіше відзначається переважання стертого, затяжного перебігу запальних захворювань органів малого тазу, викликаних умовно-патогенними мікроорганізмами, що пояснюється їх здатністю тривалий персистувати в організмі хворих і тим самим, підтримувати запальний процес або викликати його рецидиви [2].

Процес імплантації - складний «діалог» між ендометрієм і ембріоном, який знаходиться під контролем ендокринних і паракринних факторів, комплексно оцінити які в даний час досить складно. Тому на даному етапі розвитку фундаментальної медицини інтерес дослідників сконцентрований на вивченні окремих факторів, що забезпечують оптимальну сприйнятливість ендометрію в період «імплантаційного вікна» [6, 8] .

Визначення морфологічних критеріїв адекватного стану ендометрію або, іншими словами, діагностика ендометріальних факторів безпліддя здійснюється різними методами, серед яких найбільш часто використовуються морфологічні (за допомогою світлової та електронної мікроскопії) критерії, місцеві імунологічні маркери рецептивності ендометрію [10, 15].

Діагностичне вишкрібання ендометрію на 6-7-й день після овуляції дозволяє охарактеризувати стан слизової тіла матки в період максимальної функціональної активності жовтого тіла. Відставання секреторних перетворень ендометрію по відношенню до дня менструального циклу або неадекватна трансформація епітеліального і стромального компонентів слизової тіла матки в цей термін середньої стадії секреції свідчать про неповноцінність функції жовтого тіла [15]. Неадекватна реакція залоз і строми ендометрію, очевидно, обумовлена порушенням співвідношення між рівнем естрогену і прогестерону в крові. Основою для такого припущення є результати дослідження ендометрію при проведенні циклічної гормональної терапії у жінок з овариектомією [2, 15].

Гістологічний діагноз неповноцінної стадії секреції ставиться на підставі розбіжності між днем менструального циклу та морфологічної картиною ендометрію в постовуляторному періоді (не менш ніж на 2 дні), а також при відсутності синхронного перетворення епітеліального і стромального компонентів ендометрію в лютеїновій фазі [17, 19]. Слід зазначити, що неповноцінна секреторна трансформація ендометрію може спорадично спостерігатися у жінок репродуктивного віку із збереженою репродуктивною функцією.

При аналізі даних гістологічної структури ендометрію у жінок з різними формами ановуляторного безпліддя картина виходить досить строката. У більшості випадків переважають гіперпластичні процеси проліферативного типу. Між простою і залозисто-кістозною гіперплазією немає принципової різниці.

Хмельницький О.К. [25] пропонує розділяти оваріальні ендокринопатії ендометрію на дві групи: 1) ендометрій, що має структуру однієї з фаз менструального циклу, але не відповідає за термінами нормальному двофазному овуляторному менструальному циклу, 2) ендометрій, структура якого не відповідає жодній із фаз нормального двофазного менструального циклу. Така структура характеризуються гіпо- чи гіперпластичним станом, який виникає в результаті різних дисгормональних ситуацій: зміна концентрації гормонів, тривалості їх впливу і рецептивності тканини ендометрію.

На основі клінічних, біохімічних і гістологічних критеріїв виділяють кілька форм гіперестрогенемії: гіперестрогенемія, що виникає в результаті дії великих доз естрогену в нециклічному ритмі; функціональна або метаболічна гіперестрогенемія, що розвивається внаслідок розладу механізмів регуляції секреції естрогенів або їх метаболізму; тканинна гіперестрогенемія, що спостерігається при підвищеній рецептивній чутливості ендометрію при нормальній або навіть зниженої секреції естрогенів; ятрогенна гіперестрогенемія, що виникає в результаті довгостроково лікування або великими дозами естрогенів, які вводяться [19, 25, 27].

Порушення секреторних перетворень в ендометрії виникають при поєднанні патологічної секреції декількох гормонів. Так, деякі дослідники вказують на розвиток вираженої гіперплазії з появою вогнищевого аденоматозу у пацієнток з гіперестрогенемією, що поєднується з високим рівнем пролактину.

Гіпопластичний ендометрій у жінок репродуктивного віку зустрічається досить рідко (у 1-3% випадків) і характеризується скаргами на аменорею, мізерні й рідкі менструації. В умовах наростаючого зниження дії естрогену в ендометрії відбуваються зміни в такій послідовності: перехідний ендометрій, нефункціонуючий (спочиваючий) ендометрій, гіпопластичний і атрофічний ендометрій. При нефукціонуючому ендометрії зіскрібки можуть бути рясними, чого не буває при атрофічному ендометрії [21, 25, 26, 27].

Зміни ендометрію, що відбуваються під впливом статевих гормонів протягом фолікулярної фази менструального циклу і після овуляції, необхідні для створення умов, що сприяють імплантації заплідненої яйцеклітини. Вміст естрогенів в крові в середині другої половини менструального циклу, ймовірно, є одним з найважливіших показників лютеїнової фази, для найбільш повної функціональної оцінки якої необхідно одночасно визначати вміст прогестерону в крові. Залежність росту ендометрію від естрогенів незаперечна, хоча слід сказати, що концентрація естрадіолу сироватки не корелює з товщиною ендометрію в пізню фазу проліферації. Інші тканинні і судинні фактори модулюють дію естрогенів на ендометрій, запобігаючи його надмірним змінам під час менструального циклу [9, 19, 27].

Неадекватна секреторна трансформація ендометрію може бути обумовлена недостатнім розвитком слизової тіла матки у зв'язку з низькою секрецією естрогенів у фолікулярну фазу циклу, низькою секрецією прогестерону у другу половину циклу і підвищеною секрецією естрогенів при нормальному рівні прогестерону в крові в лютеїнову фазу циклу [27]. Слід також зазначити, що в даний час все ще відсутня єдина думка про рівень прогестерону в крові, що характеризує нормальну функцію жовтого тіла. Більшість авторів розглядають результати дослідження як один з основних показників стану лютеїнової фази циклу [27]. Perez et al. [29], зіставивши базальну температуру, гормональні показники, результати гістологічного дослідження ендометрію і дані лапароскопії і лапаротомії (у деяких жінок проводилася і біопсія тканини яєчника), вказують, що морфологічна картина ендометрію є більш повноцінним показником при оцінці функціонального стану яєчників, ніж визначення рівня прогестерону в крові [29].

Існує думка, що дослідження біоптатів ендометрію необхідно тільки у випадку невдачі першої спроби ЗІВ [10, 21]. Тоді як на думку І.Д. Гюльмамедової [21, 23], проведення

гістологічного дослідження представляється доцільним у всіх пацієнток з безпліддям, так як виявлення і лікування патології ендометрію є непорушною умовою для підвищення ефективності ДРТ.

В нормальному циклі стероїдна рецептивність ендометрію знаходиться в тісному зв'язку з гормональним фоном. Протягом менструального циклу естрадіол посилює синтез всіх стероїдних рецепторів, тоді як прогестерон пригнічує і синтез власних рецепторів, і синтез рецепторів до естрогенів [2, 19, 21].

За результатами досліджень Гульмамедової І.Д. у 55,40% пацієнток спостерігається тяжка ступінь зниження експресії ядерних рецепторів естрогенів-α в залозах та стромі в поєднанні з відсутністю рецепторів прогестерону у 20,72 % жінок, а також з різною ступінню ексмпресії рецепторів прогестеронів – у 34,68 %. У пацієнтів з підвищеною імунореактивністю рецепторів естрогенів-а в залозах (9,23%) та рецепторів прогестерону (20,3%) достовірно частіше спостерігалась невідповідність морфофункціонального стану ендометрію фазі менструального циклу (на 11,55%) та його гіперпластична трасформація (на 37,63%) [23].

Вирішальне значення для успішного настання вагітності має стан ендометрію на 7-10 постовуляторні дні, тобто 21-24 день «класичного» 28-денного менструального циклу. Саме тому особливу увагу приділяють морфологічній оцінці ендометрію саме в цей період, який часто називають «вікном імплантації» [6, 13, 17]. Для цього, крім рутинного гістологічного дослідження зіскрібків і біоптатів, в останні роки з різним успіхом застосовувалися численні імуногістохімічні маркери, в тому числі: KI67, PCNA, MUK1, LIF, MAG, P27, циклін Е та інші [6, 8, 17, 21]. Особливе місце в цьому ряду займають показники рецепції до стероїдних гормонів, особливо при різних типах безпліддя.

Надзвичайно важливою характеристикою повноцінності «вікна імплантації» є проліферативна активність ендометрію, основним маркером якої є білок KI67. Експресія KI67 підвищується під впливом естрогену і знижується під дією прогестерону та в нормі тісно корелює з експресією рецепторів до естрогену і прогестерону. Відомі деякі особливості експресії білка KI67 в ендометрії при полікистозі яєчників, при ендометріозі, при гіперпластичних процесах ендометрію [6, 8, 17, 21].

Набагато менше вивчена експресія в ендометрії білків P27 і циклін Е, яка також знаходиться під впливом стероїдних гормонів [6, 8, 13, 17, 21].

Зниження вмісту VEGF (Vascular Endothelial Growth Factor – фактор росту ендотелію судин) в ендометрії можна розглядати як маркер неповноцінної функціональної активності ендометрію в період «імплантаційного вікна» і прогностично несприятливий фактор вдалої реалізації програм ЗІВ [21].

Як один з показників повноцінності «вікна імплантації» відзначають поверхневу ультраструктуру ендометрію. У цей період на поверхні клітин з'являються характерні вирости цитоплазми - піноподії. За даними ряду дослідників розвиток піноподій перебуває під контролем тих же гормональних механізмів, що і стероїдна рецептивність ендометрію. Визначення «піноподій» було запропоновано в якості одного з маркерів сприйняття ендометрію людини до імплантації бластоцисти. Тривалість існування розвинутих піноподій не перевищує двох днів. Однак конкретний день їх формування варіабельний у кожної окремо взятої жінки. Крім того доказано, що частота вагітностей залежить від кількості піноподій в біоптапті. Вивчення поверхневої ультраструктури ендометрію дає можливість узгодити час підсадки ембріона з періодом максимального розвитку піноподій, що дозволить підвищити шанси на успішну імплантацію [6, 30].

Дослідженнями Мальгін Г.Б. и Бєломєстнова Е.Н. доведено, що проблема низького оваріального резерву яєчників визначає також і приховану патологію ендометрію у даної категорії хворих. Проблема зниження якості та кількості ооцитів поєднується з аутоімунними процесами порушення в рецепції і, отже, імплантації ембріона. Тому важливо перед початком стимуляції функції яєчників у жінок зі зниженою фертильністю проводити ретельну підготовку ендометрію [31].

Перспективним залишається подальше вивчення та оцінка функціонального стану ендометрію як провідного критерію у програмі ЗІВ у пацієнток зі зниженою фертильністю.

Література

1. Носенко О.М. Експресія стероїдних рецепторів у жінок з невдалими спробами екстракорпорального запліднення та переносу ембріонів / О. М. Носенко, А. І. Саєнко, І. Г. Постолюк // Медико-соціальні проблеми сім'ї = Medical and social problems of family : наук.-практ журн. - 2011. - Том 16, N 2. - С. 75-83.
2. Бойчук О.Г. Проблема безплідності в Україні: роль допоміжних репродуктивних технологій (ДРТ) та перебіг вагітності у жінок з тривало лікованим непліддям /О. Г. Бойчук, О.М. Макарчук // Архів клінічної медицини. – 2010. – № 1. – С. 4-9.
3. Корсак В.С. Исследование эндометрия у пациенток с трубно-перитонеальным бесплодием на этапе подготовки к ЭКО/ В.С. Корсак, О.В. Забелкина, Э.В. Исакова [и др.] // Пробл репрод. – 2005. – №2. – С.39-42.
4. Особливості ендометріальних піноподій в період вікна імплантації в жінок з трубно-перитонеальним безпліддям запального ґенезу / Л.В.Суслікова, О.М. Носенко, І.Д.Гюльмамедова, О.І. Ільїна // Мед.-соц. Проблеми сімї. – 2010. – Т.15, №3. – С.46 – 51.
5. Радзинский В.Е. Неразвивающаяся беременность / В.Е. Радзинский, В.И. Димитрова, И.Ю. Майская // М.: ГЭОТАР-Медиа, 2009. – 200с.
6. Саєнко А.І. Експресия альфо-V-бета3-інтегрінів в ендометрї в період вікна імплантації у жінок з невдалими спробами репродуктивних технологій в анамнезі / А.І. Саєнко // Збірник наукових Праць Асоціації акушер-гінекологів України. Інтермед. . – 2011. – С.753 - 755.
7. Ткаченко Э.Р. Гистероскопия как этап подготовки к программам ЭКО / Э.Р. Ткаченко, Л.Ю. Кохлова // Проблемы репродукции. -2008. - Специальный выпуск: Второй международный конгресс по репродуктивной медицине «Репродуктивное здоровье семьи». -М.,2008. -с.367.
8. Фролова И.И. Экспрессия рецепторов к стероидным гормонам при простой гиперплазии эндометрия / И.И. Фролова, В.А. Ковязин, И.И. Бабиченко // Вопросы гинекологии, акушерства и перинатологии. 2007. – Т.6. – №3. – С.28-31.
9. The effect of different hormone therapies on integrin expression and pinopode formation in the human endometrium: a controlled study / C. Montserrat, O. Jaume, F. Febregues, R. Casamitjana [et all] // Hum. Reprod. — 2003. — V. 18, № 4. —P. 683 – 693.
10. Lorusso F. Office hysteroscopy in an in vitro fertilization program / F. Lorusso, O. Ceci, S. Bettocchi // Gynecol. Endocrinol. – 2008. – Vol. 24, N 8. – P. 465–469.
11. Носенко Е.Н. Активность процессов пролиферации и апоптоза в эндометрии в период окна имплантации у женщин с бесплодием на фоне комплексной неатипической гиперплазии эндометрия / Е.Н. Носенко, В.Є. Дорошенко // Збірник наукових Праць Асоціації акушер-гінекологів України. Інтермед. . – 2011. – С.631 - 639.
12. Козловський І.В. Патологія ендометрію у жінок із безпліддям гормонального ґенезу / І.В. Козловський // Збірник наукових праць Асоціації акушерів-гінекологів України. – К.: Інтермед. – 2010.– С. 612 – 615.
13. Носенко О. М. Експресія стероїдних рецепторів у жінок з невдалими спробами екстракорпорального запліднення та переносу ембріонів / О. М. Носенко, А. І. Саєнко, І. Г. Постолюк // Медико-соціальні проблеми сім'ї . - 2011. - Том 16, № 2. - С. 75-83.
14. Применение маркеров имплантации человека в клинической практике технологиях / И.Д. Гюльмамедова, О.В. Доценко, А.В. Чайка, И.Е. Ильин [и др.] // Збірник наукових Праць Асоціації акушер-гінекологів України. Інтермед. . – 2011. – С.233 - 238.
15. Хмельницкий О.К. Цитологическая и гистологическая диагностика заболеваний шейки и тела матки / О.К. Хмельницкий. — Спб.: СОТИС, 2000.-333с.
16. Чернуха Г.Е. Гиперплазия эндометрия: перспективы развития проблемы / Г.Е. Чернуха // Акуш. и гин. 2009. - №4. — С. 11-16.

17. Шарапова О.В. Гормональный статус женщин с гиперпластическими процессами эндометрия / О.В. Шарапова, А.А. Осипова, А.В. Самойлова // Пробл. репрод. - 2006. - Т. 12, №3. - С.31-36.

18. Perez R.G. The relationship of the corpus luteum and the endometrium in infertile patients / R.G. Perez, A.V. Plurad, V.S. Palladino // Fertil. and Steril. - 1981. - Vol.35, №4. - P. 423 – 427.

19. Допплерография в гинекологии / Р.Я. Абдулаєв, В.В. Грабарь, Т.П. Лысенко, И.Н. Сафонова // Харков: Нове слово, 2009 . – С.104.

20. Беломестнова Е.Н. Ответ яичников на стимуляцию у женщин со сниженными параметрами овариального резерва в циклах контролируемой индукции овуляции / Е.Н. Беломестнова, Г.Б. Мальгина // Уральский медицинский журнал. – 2009. - № 10 (64). – С. 101-103.

Надійшла 05.05.2014 року.

УДК: 614.253 + 616-089.843 + 614.253.1

МЕДИКО-СОЦІАЛЬНІ АСПЕКТИ ТРАНСПЛАНТОЛОГІЇ В ДІЯЛЬНОСТІ ЛІКАРЯ ЗАГАЛЬНОЇ ПРАКТИКИ

Я.О. Попович

ДВНЗ "Івано-Франківський національний медичний університет"

МЕДИКО-СОЦИАЛЬНЫЕ АСПЕКТЫ ТРАНСПЛАНТОЛОГИИ В ДЕЯТЕЛЬНОСТИ ВРАЧА ОБЩЕЙ ПРАКТИКИ

Я.А. Попович

ГВУЗ "Івано-Франковский национальный медицинский университет"

MEDICAL AND SOCIAL ASPECTS OF TRANSPLANTOLOGY IN GENERAL PRACTITIONER'S ACTIVITIES

Ya.O. Popovych

SHEE "Ivano-Frankivsk National Medical University"

Резюме. Трансплантація органів в лікуванні хворих з безнадійною патологією в найближчі роки становитиме 50% усіх операцій світової хірургії. Уже сьогодні в світі якісно проживає 1 млн. людей з трансплантованими органами, в Україні всього 750 осіб. Це, за оцінкою ВООЗ, свідчить про дуже низький рівень медичної допомоги населенню країни та необізнаність широкого загалу лікарів із сучасним досягненням світової трансплантології в протоколах лікування критичних стадій захворювань життєво важливих органів та систем. В роботі наведено дані сучасного стану проблеми, досягнення у вирішенні технічних, біоімунологічних аспектів, показань та протипоказань до трансплантації органів, та приведені власні дані успішного використання фетальних клітин препаратів кріоконсервованої крові в лікуванні цукрового діабету та його ускладнень.

Ключові слова: трансплантація органів, підбір реципієнтів, гістосумісність, імуносупресія, реабілітація, пожиттєва диспансеризація.

Резюме. Трансплантация органов в лечении больных с безнадежной патологией в ближайшие годы будет составлять 50% всех хирургческих операций в мировой практике. На сегодшний день в мире качественно живет более 1 млн. человек с трансплантироваными органами, в Украине же всего 750. Это за оценками ВОЗ, свидетельствует об очень низком уровне медицинской помощи населению в стране и недостаточной обознаностью широкой врачебной общественности с современными достижениями всемирной трансплантологии в протоколах лечения критических стадий заболеваний жизненно важных органов и систем. В работе приведены данные современного состояния проблемы трансплантологии в мире, достижения в решении технических, биоиммунологических аспектов, показаний и противоказаний к трансплантации органов, и приведены собственные данные успешного использования фетальных клеток препаратов криоконсервированной крови в лечении осложнений сахарного диабета.

Ключевые слова: трансплантация органов, подбор реципиентов, гистосовместимость, иммуносупресия, реабилитация, пожизненное диспансерное наблюдение.

Abstract: In the nearest future, organ transplantation in treatment of patients suffering from hopeless pathologies will constitute 50% of surgeries all over the world. Today, in the world there are up to 1 million people with transplanted organs who lead a qualitative life; in Ukraine – just about 750 people. According to the WHO, it points to an extremely low level of medical aid provided to the citizens of our country as well as to unawareness of an average doctor about up-to-date achievements of the world transplantology in protocols of treatment of critical stages of crucial organ and system diseases and disorders. The author of the article gives up-to-date data concerning the mentioned above problem, modern achievements in the solution of technical and bio-immunological aspects, indications and contraindications for organ transplantation; the researcher also informs about personal records of successful application of fetal cells of cryopreserved blood samples in the treatment of diabetes mellitus and its complications.

Keywords: organ transplantation, recipient recruitment, histocompatibility, immunosuppression, rehabilitation, lifelong panel doctoring.

Сучасна медицина належить до тієї галузі практичних занять, яка найбільш динамічно розвивається. Прикладом може слугувати трансплантологія, яка протягом життя одного покоління лікарів перетворилась в окрему галузь науки. За останні десятиріччя в ній чітко визначились певні самостійні напрямки з різними об'єктами досліджень і сферами клінічного застосування: органна, тканинна, клітинна трансплантологія, а також ксенотрансплантологія, біоімплантологія та ін. [1,2,3,4]. Перспективи використання трансплантації, як методу лікування багатьох захворювань, настільки великі, що уже зараз кожна третя операція в світі є трансплантаційною [1,3,5]. Особливих розмахів набуває клітинна транс-

плантологія: можливість використання стовбурових клітин з метою заміщуючої регенеративно-пластичної терапії, вирощування окремих органів, відновлення функції уражених органів, або систем організму [9], перепрограмування імунної системи та розуміння механізмів старіння організму на основі теорії виснаження стовбурових просторів його, а звідсіля можливість, шляхом трансплантації стовбурових клітин затримувати інтенсивність і швидкість старіння [5,6,7,8]. Нашими роботами [10,11] вивчено вплив кріоцелу препарату кордової крові на основні процеси бодіоімуностатусу, гомеостазу, при різних ускладненнях цукрового діабету: синдромі діабетичної стопи (СДС), невропатії, ретинопатії їх зміни та динаміку суб'єктивних і об'єктивних змін в бік вираженого клінічного ефекту: зменшенням добової дози інсуліну на 25 – 30%, а при нагнійних формах СДС, загоєння рани наступало на два тижня швидше ніж в контрольній групі. Таким чином вивчення медико-соціальних проблем та практичного втілення методів трансплантації органів, тканин та клітин від живого, або мертвого донора з метою зцілення безнадійного реципієнта в філософсько- науковому розумінні є актуальним.

Трансплантологія – вчення про використання органів, тканин і клітин людей, тварин та пересадження їх хворим з метою зцілення, особливо з безнадійними захворюваннями. Щорічно в світі виконують десятки тисяч трансплантацій різних органів, тканин і клітин з максимальною протяжністю життя до 25 років. Так трансплантаційна активність у світі за 2008 рік за даними ВООЗ складала: 100640 – органних трансплантацій або 10% від необхідних, при цьому кількість трансплантацій нирок була 69300, печінки – 20300, серця – 5300, легень – 3300, підшлункової залози – 2380. На сьогодні в Україні функціонує 7 центрів (Київ, Запоріжжя, Харків, Донецьк, Львів, Одеса, Дніпропетровськ) трансплантації. Однак за рік виконується всього 100-117 трансплантацій органів, в основному, нирок та поодинокі трансплантації серця, печінки та долі печінки від рідних. Потреба в трансплантації органів для України: 1500-2000 – серця, стільки ж печінки, 2500 – нирок, 2000 – поєднаних трансплантацій підшлункової залози і нирки[1]. В Україні не втілена система трансплантат-координації. Застосування цієї системи дозволило збільшити кількість потенційних донорів. Так у країнах Європи - 38 донорів на 1 млн. населення (Іспанія), в Україні ж всього 0,2. (2009). На даний час у нас проживає всього 750 осіб з пересадженими органами, а у світі їх більше 1 млн.

До успіхів світової трансплантології слід зарахувати: збільшення кількості та покращення якості життя з розширенням переліку пересаджених органів; стандартизація всіх етапів органного донорства; базове викладання трансплантології, проведення тренінгів і загальноосвітніх компаній; удосконалення трансплантаційної координації; удосконалення нормативно-правової бази; використання «проблемних органів»; парний обмін органами; фінансування живого і посмертного донорства; машинна холодова перфузія нирок; використання селективних імуносупресантів; індивідуалізація і мінімізація імуносупресантів; стероїднонезалежна імуносупресія; застосування неінвазійних методик (геноміки, протеоміки і метаболоміки) для посттрансплантаційного моніторингу.

Невирішеними проблемами трансплантології в світі є: дефіцит донорських органів; трансплантаційний туризм; відсутність стандартів індукції та ідентифікації трансплантаційної толерантності [1,3].

Перспективними напрямками є: удосконалення штучних органів; репаративна медицина; органонеогенез; ксенотрансплантація.

На основі принципів ВООЗ від 1991 року в Україні постановою Кабінету Міністрів №257 від 27.04.1994р. та наказом МОЗ України було створено координаційний центр трансплантації органів, тканин і клітин МОЗ України як провідної організаційно-методичної установи. Під керівництвом центру був розроблений і прийнятий Верховною Радою 16 липня 1999 р. № 1007-XIV Закон України «Про трансплантацію органів і інших анатомічних матеріалів людини». Однак було введено статтю 16 «презумпція незгоди», що практично знищило розвиток трансплантології в Україні. На сьогоднішній день групою вчених (О.Никоненко) запропоновано замінити статтю 16 на «презумпцію згоди», що, на їх думку, значно збільшить кількість донорів.

Тоді ж було втілено концепцію державно-цільової програми розвитку трансплантації в України до 2010 року, яку подовжено до 2023р. Вона передбачає: забезпечити повноцінне державне фінансування центрів трансплантології; розробити державну програму розвитку органного донорства і організувати національний центр координації органного донорства з фінансуванням донорського етапу, розробити положення про бази забору органів: а) ввести посаду трансплантат-координатора бази забору; б) ввести додаткове фінансування бази забору органів і оплату лікарів відділень інтенсивної терапії у зв'язку з розширенням їх функціональних обов'язків; забезпечити бази забору органів апаратурою діагностики смерті мозку; ввести діагностику смерті мозку як обов'язкову медичну процедуру в стандарти медичної допомоги; ввести навчання студентів і лікарів основам трансплантології і діагностики смерті мозку; сприяти розвитку донорства органів від родичів; сертифікувати сироватки для стандартизації «донор-реципієнт»; формувати позитивний образ трансплантації в ЗМІ.

Основи трансплантаційної імунобіології.

Технічні аспекти її були розроблені Alexis Carrel та В.Деміховим в XX столітті, однак пересаджені органи швидко втрачали свою функцію і пояснення цьому явищу дали І.Мечніков та Piter Medavar, які заклали основи трансплантаційної імунології.

Антигени гістосумісності, гістосумісність: визначаються комплексом генетичних локусів, які отримали назву HLA-A,-B,-C,-D у зв'язку з тим, що вони кодують антигени лейкоцитів людини. Разом з антигенами основних груп крові (АВО) лейкоцитарні антигени (HLA) відносяться до головних трансплантаційних антигенів, які визначаються у людини. Оцінка гістосумісності і типування тканин перед трансплантацією є обов'язковою процедурою. Ця серологічна реакція здійснюється з лімфоцитами периферичної крові або лімфатичними вузлами для ідентифікації HLA і для селекції донорів і реципієнтів з мінімальними антигенними відмінностями (т.зв. селекція пари донор-реципієнт).

Передіснуючі антитіла (специфічна пресенсибілізація). Передіснуючі антитіла, специфічні до лімфоцитів конкретного донора, виявляють у звичайному лімфоцитотоксичному тесті (лімфоцити донора і сироватка реципієнта). Ця реакція отримала назву перехресної проби, або cross-match. Відповідно до загального правила, трансплантація алогенного органа категорично заборонена при наявності у реципієнта антитіл до антигенів системи HLA донора. Високий відсоток активності передіснуючих антитіл (> 25%) є фактором ризику розвитку надзвичайно швидкого відторгнення трансплантата.

Імунологічна селекція пари донор-реципієнт - це визначення сумісності за системою АВО (група крові донора і реципієнта), визначення ступеня гістосумісності (HLA-фенотип донора та реципієнта), визначення передіснуючих антитіл за допомогою реакції cross-match (рівень специфічної пресенсибілізації реципієнта).

Механізми відторгнення аллотрансплантанта. Після реваскуляризації донорського органу розвивається імунна реакція «господар проти трансплантата», спрямована проти його трансплантаційних антигенів. Імунопатологічна реакція відторгнення ґрунтується на відповідних механізмах антитілзалежного або клітинного пошкодження тканин, або їх

комбінації. На даний час прийнято розрізняти: залежно від механізму імунної реакції: 1- гуморальне відторгнення - реалізується за допомогою гуморальних антитіл; 2 - клітинне відторгнення - реалізується за допомогою лімфоцитів. Залежно від швидкості клінічних проявів: а) надзвичайно швидке відторгнення (гуморальне відторгнення), при якому трансплантат може бути пошкоджений і цілком зруйнований (тромбоз судин, некроз) протягом декількох годин або навіть хвилин після реваскуляризації, цей процес не можна зупинити ні одним з відомих методів імуносупресії.; б) гостре відторгнення - пошкодження трансплантата протягом перших трьох тижнів після трансплантації. Після лікування відторгнення орган може довго зберігати свою функцію; в) хронічне відторгнення - розвивається протягом декількох місяців або років; залежно від кількості клінічних та патоморфологічних змін відторгнення буває легкого, середнього та важкого ступеня.

Методи трансплантації:

• аутотрансплантація – пересадка власного органу (орто- і гетеротопічна), як правило при відриві кінцівки, частина органу;

• ізотрансплантація – пересадка між генетично однорідними організмами;

• алотрансплантація – пересадка органу від донора того ж біологічного виду;

• гомотрансплантація – пересадка людського органу;

• ксенотрансплантація – пересадка від донора другого біологічного виду (як правило гетеротопічна);

• імплантація - вживлення в організм реципієнта штучного органу;

• експлантація (протезування) – пересадка неживого, небіологічного субстрату;

• ортотопічна трансплантація – пересадка органу в типову анатомічну позицію;

• гетеретопічна трансплантація – пересадка органу в атипову анатомічну позицію.

Донори трансплантатів

• Кондиціонування донора – сукупність медичних заходів, спрямованих на підтримання життєздатності і збереження органів, що плануються до забору, трансплантації у донорів-трупів (ШВЛ, зовнішнє зігрівання, активна медикаментозна терапія і т.д.);

• Донор-труп – пацієнт з константованою і документально оформленою смертю мозку, при цьому зберігаються функції інших життєвоважливих органів і спінальний автоматизм;

• Перивітальний орган – орган трансплантат вилучений у донора.

***Вибір реципієнта*:** при виборі реципієнта обов'язково мають бути враховані наступні моменти.

1. Сумісність пари за системою АВО (група крові), міра сумісності по лейкоцитарних антигенах (головний комплекс гістосумісності), мінімальний рівень (або повна відсутність) передіснуючих цитотоксичних антитіл (менше 5%).

2. Міра сумісності по антропометричних параметрах донора і реципієнта (обов'язково для серця і печінки), а також врахування різниці віку.

3. Екстреність ситуації (враховується пріоритет реципієнта, який знаходиться в загрозливому для життя стані).

4. Тривалість перебування на листі очікування.

5. Абсолютні і відносні протипокази до трансплантації (наявність соматичних супутніх захворювань, психологічна нестабільність реципієнта).

Високоефективною формою розподілу органів є міжнародна форма організації донорської служби і об'єднання «Листів очікування» трансплантаційних центрів різних держав.

Профілактика, імуносупресивна терапія.

На сьогоднішній день в Україні для базової профілактики відторгнення використовується поєднання циклоспорину, стероїдів і ММФ (*Мікофенолат-мофетил).* З 2001 р. для профілактики гострого відторгнення у стартовій імуносупресивній терапії застосовуються генетично-модифіковані моноклональні антитіла (базиліксімаб, даклізумаб). Поліклональні (АТГ, АЛГ) і моноклональні (ОКТ 3) антитіла застосовуються в основному для профілактики відторгнення в сенсибілізованих хворих і для купірування гострого стероїд-резистентного відторгнення.

Кортикостероїди: для базової і антикризової імуносупресивної терапії можуть бути використані преднізолон, метилпреднізолон, солюмедрол та інші стероїди. Як правило, перед реперфузією трансплантата внутрішньовенно вводять 1 г метилпреднізолону.

Азатіоприн: щоденна доза азатіоприну складає 2-3 мг/кг/доба, якщо препарат є основним компонентом імуносупресивної терапії, або 1-2 мг/кг/доб, якщо він застосовується у вигляді підтримуючої терапії.

Циклоспорин: Оптимальною, є концентрація 250-300 нг/мл. Для досягнення клінічного ефекту доцільно використовувати багатокомпонентну схему імуносупресії в малих дозах. Побічним ефектом є нефротоксичність (як гостра, так і хронічна), яка є однією з причин розвитку артеріальної гіпертензії у пацієнтів після пересадки органів. Для орального застосування використовується мікроемульсійна форма циклоспорину (Сандіммун-Неорал). Застосування цієї форми циклоспорину виключило ризик розвитку ускладнень і побічних ефектів імуносупресивної терапії.

Моноклональні і поліклональні антитіла: З лікувальною метою поліклональні антитіла застосовують у післяопераційному періоді в інтервалі з 5 по 21 день в щоденній дозі 10-30 мг/кг. Зниження кількості лейкоцитів <3000/мл або зниження тромбоцитів до 50-70 109/мл є показанням до зниження дози препарату вдвічі.

Такролімус (FK 506)- програф- є макролідним антибіотиком (капсули по 1 та 5 мг), інгібує IL-2, (α-інтерферон, продукцію IL-3, трансферину, блокує змішану лімфоцитарну реакцію, генерацію цитотоксичних Т-клітин і тим самим реалізує свій імуносупресивний ефект.

Мікофенолат-мофетил (Cellmy-Cept). Для профілактики гострого відторгнення застосовують дозу 2,0-2,5г/добу. Препарат застосовується в поєднанні з циклоспорином і преднізолоном, або ж такролімусом.

Доза всіх препаратів залежить від маси тіла, концентрації його в крові, побічних впливів.

Лікування гострого відторгнення. Зазвичай лікування першого, клінічно і морфологічно підтвердженого гострого відторгнення, починають з внутрішньовенного болючого введення 1000 мг преднізолону, потім протягом 3 діб внутрішньовенно вводять 500 мг преднізолону через кожні 6 годин зі зниженням щоденної дози до 120 мг (5 добу) і до 40 мг (7 добу), після чого продовжують базову імуносупресію. Загальна доза стероїдів при лікуванні гострого відторгнення становить 2,0-2,5 грам.

У низки пацієнтів може розвинутися так зване стероїдрезистентне відторгнення, яке не піддається терапії метилпреднізолоном. У цих ситуаціях використовують поліклональні антитіла (АТГ, АЛГ), моноклональні антитіла (ОКТ 3), або навіть їх комбінацію. Терапію повторного відторгнення проводять тільки за допомогою полі-(моно)-клональних антілімфоцитарних антитіл.

Диспансерне спостереження за пацієнтами після трансплантації органів проводиться за місцем проживання сімейним лікарем та спеціалістом (нефрологом, гастроентерологом чи кардіологом). У перші три місяці пацієнта оглядають один раз у два тижні, та щомісячно спеціалістами центра трансплантації. Потім до року пацієнта оглядають (сімейний лікар та спеціаліст) щомісячно, та раз у три місяці він обстежується стаціонарно в умовах центру. Така тактика проводиться при нормальній функції трансплантату. При

огляді пацієнта з пересадженою ниркою звертаємо увагу на наявність дизуричних та інших скарг, артеріальний тиск, масу тіла, щільність трансплантату, судинний шум над ним, добовий діурез. Крім цього проводять наступні лабораторні та інструментальні дослідження: клінічний аналіз крові, загальний аналіз сечі, добова втрата білка з сечею, посів сечі з підрахунком колоній. Біохімічний аналіз крові: креатинин, сечовина, білірубін, АЛТ, АСТ, глюкоза, загальний білок, електроліти, проба Реберга, ліпіди і сечова кислота не рідше 2-х разів на рік; флюорографія, УЗД внутрішніх органів, ЕКГ, ФГДС рентгенограма кісток один раз на рік, та визначають рівень циклоспорину та такролімусу.

Пацієнти з трансплантованою печінкою та серцем спостерігаються у ті ж терміни, що й з пересадженою ниркою, але з виконанням спеціальних інструментальних та лабораторних досліджень, спрямованих на профілактику, виявлення, та лікування ранніх та пізніх ускладнень трансплантації.

При кожному відвідуванні клініки пацієнтам з пересадженим серцем виконують ЕКГ, ЕХОЕКГ, фізікальний огляд, тест з 6-и хвилинною ходьбою, Rtg-графію органів грудної порожнини (оглядову і бокові) та загальнолабораторні і біохімічні дослідження з визначенням МНО, бактеріологічне дослідження посівів з носоглотки, сечі.

1.Трасплантологія – видатне явище XX– XXI століття. Вона займає особливе місце у ряді науково-медичних напрямів, тому що інтегрує досягненння широкого кола фундаментальних і прикладних наук, спеціальностей, професій, філософських, етичних, правових і релігійних концепцій. Жоден з видів людської діяльності не використовує такий великий арсенал інтелектуального продукту як трансплантологія.

2.Застосування у вітчизняній медичній практиці в протоколах лікування хворих з критичними стадіями життєво важливих органів і систем, стандартів сучасної трансплантації органів, тканин і клітин дало б можливість продовжити життя пацієнтів та покращити його якість.

Література

1.Никоненко А.С. Состояние и перспективы развития трансплантации в Украине /А.С.Никоненко// Сучасні медичні технології. - 2011. - №3-4. – С.12-15.

2. Трансплантация органов: (методическое пособие для интернов и врачей-курсантов) /под ред. А.С.Никоненко. – Запорожье, 2006. – 44 с.

3. Трансплантация печени.- Руководство /под ред. А.С.Никоненко, А.А.Ковалева, С.М. Гриценко, Т.Н. Никоненко. – Запорожье, 2000.

4.Клиническая трансплантология// под ред. Б.А. Константинова. - М.: Анд-Арт, 2004. – 304 с.

5.ГольцевА.Н. Применение клеток фетальной печени как один из возможных путей модификации иммунореактивности алломиелотрансплантата/ Гольцев А.И., Мацевитая И.Ю., [и др.] //Трансплантологія, - 2003 – Т. 4, № 1. - , С. 25 – 28.

6.В.И.Грищенко Достижения и перспективи развития криобиологии и криомедицини в Украине/ В.И.Грищенко // Проблеми криобиологии-2005. Т. 5, №3 - С.231-240.

7.А.Л. Кухарчук. Эмбриональные плюрипотентные прогениторные клетки, иммунологическая толерантность, аутоиммунные заболевания и старенне организма/ Кухарчук Л.А., Радченко В.В., Сирман В.М.//Трансплантологія. 2007. - Т 9, № 1. - С. 25 – 28.

8.А.Г.Попандопало.Методика виготовлення термального еквівалента дерми для закриття ран./Попандопало А.Г., Сліпченко І.О., Зубов Д.О. [та інш.] //Трансплантологія. - 2003. - Т 4, № 1. - С. 264 – 267.

9. Greenstein S, Siegal B. Compliance and noncompliance in patients with a functioning transplant: a multicultural study// Transplantation. 1998. - 66.- 1718.

10.Попович Я.О Препарат кріоконсервованої сироватки крові «Кріокорд С» в лікуванні синдрому діабетичної стопи / Я.О. Попович // Проблемы криобиологии.- 2005.- том 15, - №1. - С 63- 60.

11.Попович Я.О.Комплексне хірургічне лікування гнійно-некротичного ураження при цукровому діабеті з застосуванням Кріокорду С./ Я.О. Попович// Клінічна хірургія. 2006. - № 11-12. - С. 87-88.

Надійшла 01.09.2014 року.

УДК: 616.66-007.26:615.036]-159.922.76

ВІДДАЛЕНІ КОСМЕТИЧНІ ТА ФУНКЦІОНАЛЬНІ РЕЗУЛЬТАТИ ЛІКУВАННЯ ГІПОСПАДІЇ

В.Я. Барухович
Запорізький державний медичний університет

ОТДАЛЕННЫЕ КОСМЕТИЧЕСКИЕ И ФУНКЦИОНАЛЬНЫЕ РЕЗУЛЬТАТЫ ЛЕЧЕНИЯ ГИПОСПАДИИ

В.Я. Барухович
Запорожский государственный медицинский университет

LONG-TERM COSMETIC AND FUNCTIONAL RESULTS OF HYPOSPADIAS TREATMENT

V.Ya. Barukhovych
Zaporizhzhia State Medical University

Резюме. Проведено ретроспективний аналіз 140 історій хвороб дітей, оперованих з приводу гіпоспадії, яким на момент дослідження виповнилося 16 років. З 32 пацієнтів групи дослідження і 20 пацієнтів групи порівняння (здорові чоловіки добровольці), яким були розіслані анкети, на питання відповіли 28 і 19 відповідно. Середній вік тих, хто відповіли, в групі дослідження склав 19,7 ± 2,1, у групі порівняння - 21,2 ± 1,4. 6 пацієнтам були проведені одноетапні операції, 22 - двоетапні. Причинами невдоволення зовнішнім виглядом статевого члена були: розмір в 25% у групі дослідження і в 21,1% в групі порівняння, наявність викривлення в 21,4% і в 15,8% відповідно, відсутність крайньої плоті в 14,3% і в 5,3% відповідно, ектопія меатуса в 42,9% і в 5,3% відповідно. Скарги на труднощі при сечовипусканні і розбризкування сечі пред'явили 14,3% оперованих пацієнтів, тоді, як у групі порівняння таких скарг не було. Викривлення статевого члена під час ерекції в групі дослідження відзначено частіше, ніж у групі порівняння. Проблеми при еякуляції відзначили 42,9% пацієнтів з гіпоспадією. Проблеми при статевому акті зареєстрували 17,9% пацієнтів з гіпоспадією і 10,5% чоловіків групи порівняння. Основною причиною незадоволеності статевим актом в обох групах опитані вважали маленький розмір статевого члена.

Ключові слова: гіпоспадія, віддалені результати, ускладнення, діти.

Резюме. Проведен ретроспективный анализ 140 историй болезней детей, оперированных по поводу гипоспадии, которым на момент исследования исполнилось 16 лет. Из 32 пациентов группы исследования и 20 пациентов группы сравнения (здоровые мужчины добровольцы), которым были разосланы анкеты, на вопросы ответили 28 и 19 соответственно. Средний возраст ответивших, в группе исследования составил 19,7±2,1, в группе сравнения – 21,2±1,4. 6 пациентам были произведены одноэтапные операции, 22 - двухэтапные. Причинами недовольства внешним видом полового члена были: размер в 25% в группе исследования и в 21,1% в группе сравнения, наличие искривления в 21,4% и в 15,8% соответственно, отсутствие крайней плоти в 14,3% и в 5,3% соответственно, эктопия меатуса в 42,9% и в 5,3% соответственно. Жалобы на затруднения при мочеиспускании и разбрызгивание мочи предъявили 14,3% оперированных пациентов, тогда, как в группе сравнения таких жалоб не было. Искривление полового члена во время эрекции в группе исследования отмечено чаще, чем в группе сравнения. Проблемы при эякуляции отметили 42,9% пациентов с гипоспадией. Проблемы при половом акте зарегистрировали 17,9% пациентов с гипоспадией и 10,5% мужчин группы сравнения. Основной причиной неудовлетворенности половым актом в обеих группах опрошенные считали маленький размер полового члена.

Ключевые слова: гипоспадия, отдаленные результаты, осложнения, дети.

Abstract. There was conducted a retrospective analysis of 140 case histories of children operated for hypospadias, who at the time of the study were 16 years old. Out of the 32 patients in the study group and 20 patients of the comparison group (healthy male volunteers), who had been sent a questionnaire, 28 and 19 answered to all questions, respectively. The average age of the respondents in the study group was 19.7±2.1, in the comparison group - 21.2±1.4. 6 patients were performed single-stage operation, 22 - two-stage ones. Causes of dissatisfaction with penis appearance were: size 25% in the test group and 21.1% in the comparison group, penile curvatures 21.4% and 15.8% respectively, absence of the foreskin 14.3% and 5.3% respectively, ectopic meatus 42.9% and 5.3% respectively. Complaints of difficulties with urinating and splashing of urine were present in 14.3% of the operated patients, whereas in the comparison group were no such complaints. Curvature of the penis during erection in the study group was marked more frequently than in the comparison group. Problems with ejaculation was marked in 42.9% of patients with hypospadias. Problems during sexual intercourse were registered in 17.9% of patients with hypospadias and in 10.5% of men comparison group. Respondents in both groups believed, that the main reason for dissatisfaction with sexual intercourse, was the small penis size.

Keywords: hypospadias, long-term results, complications, children.

Постановка проблеми і аналіз останніх досліджень. Гіпоспадія є поширеною вродженою вадою розвитку сечостатевої системи і у чоловіків зустрічається з частотою 1/150 - 1/300. Метою оперативної корекції гіпоспадії є нормалізація функції і косметики статевого члена. Для забезпечення нормального сечовипускання і статевої функції має бути повністю виправлено викривлення статевого члена, яке часто присутнє при цій ваді, щоб не створювати перешкод при ерекції, а сформована частина уретри повинна відкриватися на верхівці голівки статевого члена без нориць і стенозів. Ускладнення після коригуючих операцій, що включають порушення сечовипускання, у тому числі неможливість мочитися стоячи, а надалі сексуальні і психосексуальні дисфункції, є однією з потенційних причин зниження народжуваності. Саме це в ряді випадків визначає необхідність повторних хірургічних втручань і необхідність психологічної корекції сексуальної дисгармонії.

У медичній літературі є обмежена кількість досліджень, присвячених аналізу віддалених результатів лікування гіпоспадії, і проведені вони в більшій частині з позиції хірурга, а не пацієнта [3, 5]. Відсутність даних у хірургів про суб'єктивні оцінки результатів корекції гіпоспадії самими пацієнтами пов'язано, з одного боку, з небажанням багатьох пацієнтів та їх батьків через роки після оперативного втручання обговорювати питання їх сексуального життя, а з іншого боку, з неможливістю розшукати пацієнта, пов'язаною зі зміною місця його проживання. Деякі роботи, присвячені даній проблемі, проведені без уточнення форми вади,

корекція якої проводилася в більшій частині у віці від 3-х років [6, 10]. Є також розбіжності при обговоренні причин виникнення ускладнень у пацієнтів з гіпоспадією в постпубертатному віці. Одні автори відзначають відсутність порушень сексуального розвитку та сексуальної функції, а також відсутність проблем, пов'язаних з косметичними результатами у своїх пацієнтів [2, 7], тоді як інші описують меншу кількість позитивних результатів [8, 9]. Більшу частину операцій, результати яких оцінюються в постпубертатному періоді, в даний час вже можна вважати застарілими, але, тим не менш, необхідність вивчення віддалених результатів не викликає сумніву [8].

Мета. Оцінити віддалені результати лікування гіпоспадії.

Матеріали і методи

Проведено ретроспективний аналіз 140 історій хвороб дітей, оперованих в клініці дитячої хірургії Запорізького державного медичного університету (зав. професор Соловйов А.Є.) з приводу гіпоспадії, яким на момент дослідження виповнилося 16 років. З цими пацієнтами ми зв'язалися по телефону і пояснили мету майбутнього дослідження. 32 пацієнтам, котрі погодилися брати участь у дослідженні, була розіслана анкета, складена на основі шкали векторного визначення статевої конституції чоловіка Г.С.Васильченко і опитувальника "Сексуальна формула чоловіка" [1]. Питання анкети були спрямовані на виявлення анатомічних результатів хірургічної корекції (розташування меатуса, наявність нориць, наявність деформації статевого члена), функціональних результатів (сексуальна активність, терміни першого статевого контакту, можливість статевого акту, можливість мочитися стоячи) і задоволеності самого пацієнта (суб'єктивної оцінки зовнішнього виду статевого члена, статевої функції, сечовипускання). Терміни обстеження після завершення хірургічного лікування склали від 11 до 20 років. До групи порівняння включені 20 здорових чоловіків добровольців. Статистичну обробку отриманого матеріалу здійснювали за допомогою статистичного пакету ліцензійної програми «STATISTICA ® for Windows 6.0» (Stat Soft Inc., №AXXR712D833214FAN5).

Результати та їх обговорення

З 32 пацієнтів групи дослідження і 20 пацієнтів групи порівняння, яким були розіслані анкети, на питання відповіли 28 і 19 відповідно. Середній вік пацієнтів, що відповіли, в групі дослідження склав 19,7±2,1; в групі порівняння - 21,2±1,4. У 12 хворих була передня форма гіпоспадії, у 7 - задня, у 9 пацієнтів форма гіпоспадії невідома. 6 пацієнтам були проведені одноетапні операції, 22 - двохетапні операції. Середній вік хворих до моменту закінчення лікування склав 4,6 ± 2,7 років. У 12 пацієнтів відзначалися післяопераційні ускладнення, які потребували додаткових втручань. У 75% опитаних пацієнтів з групи дослідження середня кількість операцій склало 3,6.

Причинами невдоволення зовнішнім виглядом статевого члена були: розмір - в 25% у групі дослідження і в 21,1% - в групі порівняння, наявність викривлення - у 21,4% і в 15,8% відповідно, відсутність крайньої плоті - в 14, 3% і в 5,3% відповідно, ектопія меатуса - в 42,9% і в 5,3% відповідно (табл. 1). Скарги на труднощі при сечовипусканні і розбризкування сечі пред'явили 14,3% оперованих пацієнтів, тоді, як у групі порівняння таких скарг не було.

Для оцінки сексуальної функції учасникам дослідження було запропоновано оцінити якість ерекції статевого члена, як добру, задовільну, погану і відсутність ерекції. Порушень сексуальної функції у вигляді поганої ерекції і її відсутності в обох групах не відзначено. Опитані в групі дослідження оцінили якість ерекції, як добру в 78,6% і задовільну в 21,4%, а в групі порівняння - в 85,7% і 14,3% відповідно. Викривлення статевого члена під час ерекції в групі дослідження відзначено частіше, ніж у групі порівняння на 5,6%. Проблеми при еякуляції відзначили 42,9% пацієнтів з гіпоспадією.

Проблеми при статевому акті зареєстрували 17,9% пацієнтів з гіпоспадією і 10,5% чоловіків групи порівняння, що зазнали статевого акту. Основною причиною незадоволеності статевим актом в обох групах опитані вважали маленький розмір статевого члена.

При порівнянні сексуальної поведінки середній вік першого статевого акту в обох групах був порівнянним і відповідав 17,1 ± 1,3 рокам у пацієнтів у групі дослідження і 18,2 ± 1,1 рокам в групі порівняння з числа опитаних, що мали сексуального партнера. Пацієнти з тяжкими формами гіпоспадії, які оперувалися кілька разів, вступали в перший статевий акт в середньому на 2,1 років пізніше, ніж пацієнти, які перенесли одноетапні операції.

Віддалені результати лікування гіпоспадії простежити складно, так як багато пацієнтів відмовляються брати участь в дослідженнях, пов'язаних з інтимними питаннями сексуальності. Нам вдалося отримати тільки 28 анкет від 140 пацієнтів, яким було запропоновано брати участь в дослідженні. 39,3% опитаних були незадоволені зовнішнім виглядом статевого члена, причому малий його розмір був основною скаргою. Отримані нами дані можна порівняти з дослідженнями, проведеними багатьма авторами [2, 3, 5, 9]. Нам видається важливим враховувати стурбованість багатьох пацієнтів малим розміром статевого члена і вибірково підходити до показань проведення дорзальної пликации білкової оболонки, яка може порушувати ріст статевого члена, особливо у пацієнтів з вираженою дисплазією кавернозних тіл. Оцінюючи сексуальну функцію, велика частина учасників з обох груп відзначила хорошу ерекцію, тоді як викривлення статевого члена при ерекції зазначалося в 15,8% в контрольній групі і в 21,4% у групі дослідження. Складно оцінити вплив викривлення статевого члена на сексуальну функцію у контрольній групі, але проте, відсутність деформації статевого члена під час ерекції у пацієнтів оперованих з приводу гіпоспадії вважається важливим завданням. На нашу думку, кількість пацієнтів з викривленням статевого члена, що зберігається, після корекції гіпоспадії має зменшуватися у зв'язку з широким використанням останнім часом інтраопераційного тесту Gittes [4] і різних методів ортопластики.

У 42,9% хворих відзначалося утруднення еякуляції. У цих пацієнтів були проведені багатоетапні уретропластики з формуванням протяжної частини неоуретри без адекватного укриття її навколишніми тканинами. Частота порушень еякуляції у віддаленому післяопераційному періоді повинна мати тенденцію до зниження через широке застосування в даний час одноетапних операцій з використанням уретральної пластини і укриттям сформованої уретри навколишніми тканинами, що включають м'ясисту або влагалищну оболонки.

Сексуальна поведінка практично не відрізнялася в учас-

Таблиця 1. Причини незадоволеності зовнішнім виглядом статевого члена після корекції гіпоспадії в порівнянні з контрольною групою

	Гіпоспадія	Контрольна група
Загальна кількість опитаних	28	19
Причини незадоволеності статевим членом		
Малі розміри	7 (25%)	4 (21,1%)
Викривлення	6 (21,4%)	3 (15,8%)
Розташування меатуса	12 (42,9%)	1 (5,3%)
Форма	2 (7,1%)	-
Відсутність крайньої плоті	4 (14,3%)	1 (5,3%)
Деформація головки	2 (7,1%)	-
Рубці	4 (14,3%)	-
Колір	2 (7,1%)	-
Наявність волосся	3 (10,7%)	-

ників в групі дослідження і в групі порівняння, що узгоджується з опублікованими дослідженнями [5, 10]. Вважається, що важливим чинником, що впливає на сексуальну поведінку, є вік оперованого хворого. У проведеному дослідженні середній вік оперованих хворих з гіпоспадією становив 3-6 років і (75% відповідали на питання при анкетуванні) оперувалися в середньому 3,6 разів, тоді як більша частина пацієнтів з гіпоспадією сьогодні оперуються одноетапними способами у віці 6-12 місяців. Ці пацієнти чекають нашого дослідження після досягнення статевозрілого віку.

Таким чином, частина опитаних пацієнтів з гіпоспадією, оперованих у дитячому віці, відзначають певні порушення сечовипускання та сексуального здоров'я, які вимагають корекції та реабілітації в старшому віці.

Література

1. Васильченко Г.С. Сексопатология / Г.С. Васильченко. — М.: Медицина,1990.

2. Aigrain Y., Cheikhelard A., Lottmann H., Lortat-Jacob S. Hypospadias: surgery and complications. Horm. Res. Paediatr. 2010;74:218-22.

3. Aulagne M.B., Harper L., de Napoli-Cocci S., Bondonny J.M., Dobremez E. Long-term outcome of severe hypospadias. J Pediatr Urol 2010;6:469-72.

4. Gittes R., McLaughlin A.I. Injection technique to induce penile erection. Urology, 1974, 4, 473-475.)

5. Jiao C, Wu R, Xu X, Yu Q. Long-term outcome of penile appearance and sexual function after hypospadias repairs: situation and relation. Int Urol Nephrol 2011;43:47-54.

6. Jones BC, O'Brien M, Chase J, Southwell BR, Hutson JM. Early hypospadias surgery may lead to a better long-term psychosexual outcome. J Urol 2009;182:1744-9.

7. Perera M., Jones B., O'Brien M., Hutson J.M. Long-term urethral function measured by uroflowmetry after hypospadias surgery: comparison with an age matched control. J Urol 2012 Oct; 188 (Suppl. 4) : 1457-62.

8. Seibold J., Werther M., Alloussi S., Gakis G., Schilling D., Colleselli D., et al. Objective long-term evaluation after distal hypospadias repair using the meatal mobilization technique. Scand J Urol Nephrol 2010;44:298-303.

9. Snodgrass W., Macedo A., Hoebeke P., Mouriquand P. Hypospadias dilemmas: a round table. J Pediatr Urol 2011;7:145-57.

10. Vandendriessche S., Baeyens D., Van Hoecke E., Indekeu A., Hoebeke P. Body image and sexuality in adolescents after hypospadias surgery. J Pediatr Urol 2010;6:54-9.

Надійшла 01.07.2014 року.

УДК 617.51+617.53]:616.423 – 007] – 053.2 – 08

ЛІКУВАННЯ КІСТОЗНИХ ФОРМ ЛІМФАТИЧНИХ МАЛЬФОРМАЦІЙ ГОЛОВИ І ШИЇ У ДІТЕЙ: СКЛЕРОТЕРАПІЯ, ХІРУРГІЧНЕ ТА КОМБІНОВАНЕ ВТРУЧАННЯ

І.М.Бензар

Національний медичний університет імені О.О.Богомольця

ЛЕЧЕНИЕ КИСТОЗНЫХ ФОРМ ЛИМФАТИЧЕСКИХ МАЛЬФОРМАЦИЙ ГОЛОВЫ И ШЕИ У ДЕТЕЙ: СКЛЕРОТЕРАПИЯ, ХИРУРГИЧЕСКОЕ И КОМБИНИРОВАННОЕ ВМЕШАТЕЛЬСТВО

И.Н.Бензар

Национальный медицинский университет имени А.А.Богомольца

TREATMENT FOR LYMPHATIC MALFORMATIONS CYSTIC FORMS OF HEAD AND NECK IN CHILDREN: SCLEROTHERAPY, SURGICAL AND COMBINED INTERVENTION

I.M.Benzar

O.O. Bohomolets National Medical University

Резюме. Мета дослідження: обґрунтувати вибір способу лікування кістозних ЛМ голови і шиї у дітей та визначити прогноз лікування. У дослідження включено 47 дітей з ЛМ голови і шиї. Період спостереження складав від 6 до 35 місяців. Хірургічне видалення ЛМ виконано у 5 (10,6%) дітей. 38 (80,8%) пацієнтам проведена склерозуюча терапія з використанням ОК-432. Комбіноване лікування, яке включало резекцію частини ЛМ, трахеостомію та інтраопераційне введення ОК-432 проведено у чотирьох пацієнтів з гігантськими ЛМ. При використанні склеротерапії ОК-432 найкращий результат отримано у пацієнтів з макрокістозною формою ЛМ, однобічним ураженням. У пацієнтів зі змішаною формою ЛМ середня кількість сесій склала 3, середня доза ОК-432 була 3,4 КЕ. У пацієнтів з макрокістозними формами виконано одну або дві сесії, середня доза ОК-432 складали 1,4 КЕ. Відмінний і добрий результат отримано у 5 пацієнтів з макрокістозними формами і у 4 зі змішаними ЛМ. Пацієнти з двобічним супра- та інфрагіоїдним ураженням потребують тривалого комбінованого лікування з використання як хірургічних, так і склерозуючих методик.

Ключові слова: лімфатичні мальформації, склерозуюча терапія, ОК-432.

Резюме. Цель исследования: обосновать выбор способа лечения кистозных ЛМ головы и шеи у детей и определить прогноз заболевания. В исследование включено 47 детей с ЛМ головы и шеи. Период наблюдения составил от 6 до 35 месяцев. Хирургически ЛМ удалены у 5 (10,6%) детей. 38 (80,8%) пациентам произведена склерозирующая терапия с использованием ОК-432. Комбинированное лечение, включающее резекцию части ЛМ, трахеостомию и интраоперационное введение ОК-432 выполнено у четырех пациентов с гигантскими ЛМ. При использовании склеротерапии ОК-432 наилучший результат получено у пациентов с макрокистозной формой ЛМ, односторонним поражением. У пациентов со смешанной формой ЛМ среднее количество сессий составило 3, средняя доза ОК-432 была 3,4 КЕ. У пациентов с макрокистозными формами произведена одна или две сессии, средняя доза ОК-432 составила 1,4 КЕ. Отличный и хороший результат получено у 5 пациентов с макрокистозными формами и у 4 со смешанными ЛМ. Пациенты с двусторонним супра- и инфрагиоидным поражением нуждаются в длительном комбинированном лечении с использованием как хирургических, так и склерозирующих методик.

Ключевые слова: лимфатические мальформации, склеротерапия, ОК-432.

Abstract. The aim of study is to justify the choice of treatment method of cystic LM of head and neck in children and to predict treatment result.47 patients with LM of head and neck were enrolled. The follow up period was from 6 to 35 months. Surgical excision was performed in 5 (10.6%) children. 38 (80.8%) patients were treated with OK-432 sclerotherapy. Combined treatment that included resection of the LM, tracheostomy and intraoperative OK-432 injection was performed to three patients with giant LM. The best result of OK-432 sclerotherapy was achieved in patients with macrocystic unilateral LM. In patients with mixed LM the average number of sessions was three; the average dose of OK-432 was 3.4 KE. In patients with macrocystic LM one or two sessions were performed, the average dose of OK-432 was 1.4 KE. Excellent and good result was achieved in 5 patients with macrocystic LM and in 4 patients with mixed LM. Patients with bilateral supra- and infrahyoid lesions required prolonged use of combined treatment with both surgical and sclerosing procedures.

Keywords: lymphatic malformations, sclerotherapy, OK-432.

Постановка проблеми і аналіз останніх досліджень. Частота лімфатичних мальформацій (ЛМ) складає від 1:2000 до 1 : 16000 живих новонароджених дітей, серед яких до 75 % уражень локалізуються в ділянці голови і шиї [2, 6]. Основним способом лікування залишається хірургічний [3, 8], проте радикальне видалення часто є неможливим, особливо враховуючи складну анатомічну локалізацію ЛМ, оскільки існує небезпека ускладнень в результаті пошкодження вітальних структур, нервів, судин, а також рецидивів, косметичних дефектів. Склерозуюча терапія розглядається як основна альтернатива операційному видаленню. Серед запропонованих засобів найбільш вивченим та безпечним є ОК-432 [4], який вперше для лікування ЛМ дітей і дорослих використано японськими хірургами Ogita et al у 1987 році [7]. В Україні ця методика впроваджена на базі НДСЛ «ОХМАТДИТ» та НМУ імені О.О.Богомольця в 2010 році [1].

Мета дослідження. Обґрунтувати вибір способу лікування ЛМ голови і шиї у дітей та визначити прогноз лікування, виходячи з структури, локалізації і розповсюдження ураження.

Матеріали і методи

У дослідження включено 47 дітей з лімфатичними мальформаціями голови і шиї, які знаходилися на стаціонарному лікуванні на базі НДСЛ «ОХМАТДТ» у період з листопада 2010 року по січень 2013 року. Хірургічне видалення ЛМ виконано у 5 (10,6%) дітей. Показаннями до операції були: рецидивуюча інфекція (n=1), масивний крововилив в кісти (n=3), алергічна реакція на пеніцилін (n=1). 38 (80,8%) пацієнтам проведена склерозуюча терапія з використанням ОК-432. Комбіноване лікування, яке включало резекцію частини ЛМ, трахеостомію та інтраопераційне введення ОК-432, проведено у чотирьох пацієнтів з гігантськими ЛМ. Середній вік першого втручання склав 3 роки 4 місяці (від 1 місяця до 16 років). ЛМ класифікували як макрокістозні, мікрокістозні та змішані за результатами МРТ [10]. Для визначення та прогнозування результату лікування ЛМ використовували стадійну класифікацію de Serres [5]. Стадія I: однобічне інфрагіоїдне ураження, стадія II – двобічне інфрагіоїдне ураження; стадія III – однобічне над- і підпід'язикове ураження; стадія IV: двобічне надпід'язикове ураження; стадія V – двобічне над- і підпід'язикове ураження.

ОК-432 імунотерапія проводилась під загальним знечуленням у дітей молодшого віку, у пацієнтів 14 та 16 років – під місцевим знеболенням. За необхідності, втручання виконували під динамічним УЗ контролем. Суть операції полягала в пункції кісти, аспірації вмісту та введення в просвіт кісти розведеного ліофілізованого ОК-432. Інтервал між втручаннями складав від 2-х до 6-ти місяців.

Результат лікування оцінювали у відсотках зменшення об'єму ЛМ не раніше, ніж через 3 місяці після останньої сесії: відмінний (90-100 % зменшення в об'ємі), добрий (60-89 %), задовільний (20-59 %) та відсутній (0-19%).

Результати та їх обговорення

Згідно з сучасними поглядами щодо ембріології та патогенезу судинних аномалій, ЛМ є видом судинних мальформацій, що визначає її прояви та лікувальну тактику [9]. Клінічний перебіг ЛМ коливається від спонтанного регресу кіст до агресивного інвазивного розповсюдження [2].

З моменту впровадження у практику місцевих склерозуючих середників виключно операційне видалення ЛМ має обмежене застосування, лише у випадку протипоказань до введення ОК-432, а також як частина лікування при гігантських розповсюджених ЛМ і толерантних до склерозуючої терапії ЛМ [3]. Хірургічне втручання проведене лише у 10,6% пацієнтів . Ускладнення після операції виникли у двох пацієнтів: рецидив, що вимагало повторного втручання (n=1) та пошкодження гілки лицевого нерва з тимчасовою втратою функції (n=1). При використанні ОК-432 ускладнень, пов'язаних безпосередньо з втручанням не було, проте можна відзначити кореляцію між стадією захворювання та результатом лікування. Найкращий результат отримано у пацієнтів із стадією I за класифікацією de Serres [5] та макрокістозною формою ЛМ (n=12), у яких відмінний результат отримано після 1 сесії імунотерапії ОК-432 (Рис. 1).

Стадію III діагностовано у 14 дітей, у 6 із них були макрокістозні форми ЛМ, і у 8 – змішані. У пацієнтів зі змішаною формо ЛМ середня кількість сесій склала 3 (від 1 до 5), середня доза ОК-432 була 3,4 КЕ (від 1 до 6 КЕ). У пацієнтів з макрокістозними формами виконано одну (n=4) або дві (n=2) сесії, середня доза ОК-432 складали 1,4 КЕ. Відмінний і добрий результат отримано у 5 пацієнтів з макрокістозними формами і у 4 зі змішаними (Рис. 2). Задовільні результати отримано у трьох пацієнтів.

Стадія IV діагностовано у 6 пацієнтів. При локалізації виключно вище під'язикової кістки переважають кісти малого діаметру. В 4-х випадках ОК-432 застосовано як первинне лікування, в 2-х інших попередньо проводилось хірургічне втручання або повторні сеанси кріодеструкції, електрокоагуляції. Добрий результату у цій групі отримали лише в трьох (50%) пацієнтів, в інших 50% результат після 3-х сесій імунотерапії ОК-432 незадовільний.

Клінічна стадія V діагностовано у 8 пацієнтів, 4 з яких мали симптоми компресії дихальних шляхів і необхідність у трахеостомії. Ці пацієнти вимагають тривалого лікування, їм проведено від 5 до 8 сесій склерозуючої терапії, резекцію претрахеальної частини ЛМ. Добрий та задовільний результат отримано у 6 пацієнтів (Рис. 3), у двох дітей при відновленні спонтанного адекватного дихання закрито

А. Б. В.

Рис. 1. Хлопчик Ш., ЛМ шиї і аксілярної ділянки, стадія I, макрокістозна форма. А – фото до лікування, Б – МРТ в режимі Т2, коронарна проекція (до лікування); В – через 6 місяців після лікування

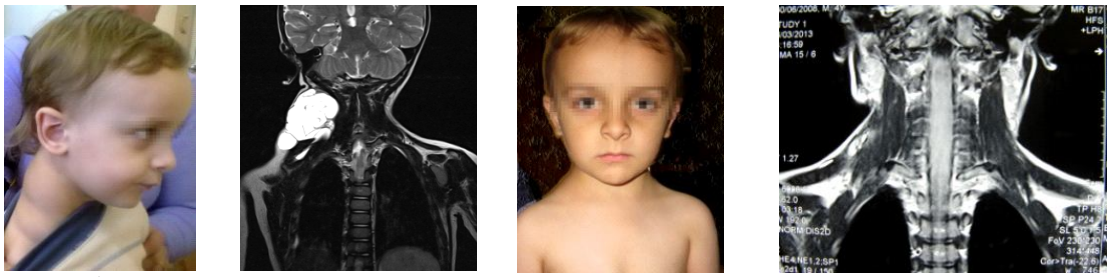

А Б В Г

Рис. 2. Змішана (макро- і мікрокістозна) ЛМ: (А) фото пацієнта (Б) МРТ в режимі Т2, коронарна проекція до лікування; (В) фото після лікування; (Г) МРТ в режимі Т2 через 18 місяців після лікування

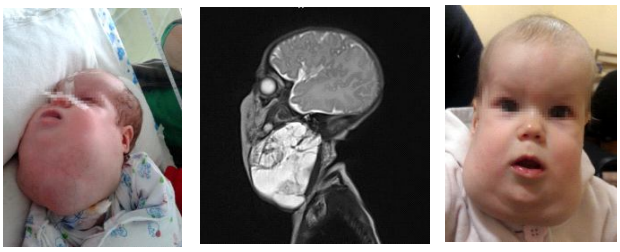

А Б В

Рис. 3. Дівчинка Л., ЛМ голови, шиї, середостіння. А – фото після трахеостомії (1 місяць), Б – МРТ, режим Т2 до лікування; В – фото у 8 місяців, після 3 сесій імунотерапії ОК-432. Дитина на етапах лікування

трахеостоми після 14 місяців лікування.

За період спостереження рецидиву захворювання не спостерігали. Пацієнти з ЛМ V стадії потребують тривалого комбінованого лікування з використання як хірургічних, так і склерозуючих методик.

Висновки

ОК-432 є ефективним, безпечним і простим у використанні способом лікування кістозних лімфатичних мальформацій. Результат лікування залежить від анатомічної локалізації, розмірів, а також структури ЛМ. Найкращий результат лікування отримано при ізольованих макрокістозних ЛМ з однобічним ураженням.

Література

1. Д.Ю.Кривченя, І.М.Бензар. Мініінвазивний спосіб лікування лімфатичних мальформацій у дітей //Хірургія дитячого віку – 2012 - № 4 – С. 14 – 18.

2. Acevedo J.L., Shah R. K., Brietzke S. E. / Nonsurgical therapies for lymphangiomas: a systematic review // Otolaryngology Head and Neck Surgery, 2008 – Vol. 138(4) – P. 418-424.

3. Boardman S.J. Multimodality treatment of pediatric lymphatic malformations of the head and neck using surgery and sclerotherapy / Boardman S.J., Cochrane L.A., Roebuck D., Elliott M.J., Hartley BE. // Arch Otolaryngol Head Neck Surg, 2010 – Vol. 136 – P. 270-276.

4. Churchill P. Sclerotherapy for lymphatic malformations in children: a scoping review / Churchill P., Otal D., Pemberton J., Ali A., Flageole H., Walton J. M. // J of Pediatric Surgery, 2011. – Vol. 46 – P. 912–922.

5. De Serres L.M., Sie K.C., Richardson M.A. Lymphatic malformations of the head and neck. A proposal for staging // Arch. Otolaryngol. Head Neck Surg, 1995 – Vol. 121 (5) – P. 577–582.

6. Gilony D. Treatment of lymphatic malformations: a more conservative approach / D. Gilony, M. Schwartz, T. Shpitzer, R Feinmesser, Liora Kornreich, E. Raveh // Journal of Pediatric Surgery, 2012 – Vol. 47 – P. 1837–1842.

7. Ogita S. Intracystic injection of OK-432: a new sclerosing therapy for cystic hygroma in children / Ogita S., Tsuto T., Tokiwa K., Takahashi T. // Br J Surg, 1987 – Vol. 74(8) – P. 690-691.

8. Perkins J.A. Lymphatic malformations: review of current treatment / Perkins J.A., Manning S.C., Tempero R.M., Cunningham M. J., Edmonds J. L., Hoffer F.A., Egbert M. A. // Otolaryngol Head Neck Surg, 2010 – Vol. 142 – P. 795-803e1.

9. Richter G. T., Friedman A. B. Hemangiomas and Vascular Malformations: Current Theory and Management // Intern J Pediatrics, 2012 – Vol. 7 – P. 645 – 678.

10. Smith M.C. Efficacy and Safety of OK-432 Immunotherapy of Lymphatic Malformations / M. C. Smith, M. B. Zimmerman, D. K. Burke, N. M. Bauman, Yu. Sato, R.J. H. Smith // J Laryngoscope, 2009, Vol. 119, P. 107–115.

Надійшла 01.07.2014 року.

УДК 616.629-007-089-053.2

КЛІНІЧНІ ПРОЯВИ АНОМАЛІЙ УРАХУСА У ДІТЕЙ

С.В.Веселий, І.П.Журило, В.К.Літовка, В.М.Мальцев, К.В.Латишов, Г.О.Сопов, О.В.Літовка
Донецький національний медичний університет ім. М.Горького
Обласна дитяча клінічна лікарня, м. Донецьк

КЛИНИЧЕСКИЕ ПРОЯВЛЕНИЯ АНОМАЛИЙ УРАХУСА У ДЕТЕЙ

С.В.Веселый, И.П.Журило, В.К.Литовка, В.Н.Мальцев, К.В.Латышов, Г.А.Сопов, Е.В.Литовка
Донецкий национальный медицинский университет им. М.Горького
Областная детская клиническая больница, г. Донецк

CLINICAL PRESENTATION OF THE ABNORMAL EMBRYONIC URACHUS

S.V.Veselyi, I.P.Zhurylo, V.K.Litovka, V.M.Maltsev, K.V.Latyshov, H.O.Sopov, O.V.Litovka
M. Gorky Donetsk National Medical University
Oblast Children's Hospital, Donetsk

Резюме. Автори спостерігали 38 дітей з аномаліями розвитку сечової протоки у віці від 1 місяця до 15 років. Причинами вродженої патології урахуса з'явилися повна та неповна пупкова нориця урахуса, кіста урахуса, дивертикул сечового міхура, подвоєння урахуса з надлобковою норицею. Повна пупкова нориця урахуса була у 4 дітей, неповна пупкова нориця сечової протоки - у 22, кіста урахуса - у 8, дивертикул сечового міхура - у 3, подвоєння урахуса з надлобковою норицею - у 1 дитини. Пухлини урахуса не спостерігали. Діагностика аномалій сечової протоки ґрунтувалася на даних анамнезу, скаргах на виділення з пупка (сечі, слизисто-серозного вмісту, гнійно-кров'янистого секрету), огляді та пальпації живота, результатах ревізії зондом, фістулографії, цистоскопії, цистографії, ультразвукового дослідження. У статті представлені засоби консервативного лікування й оперативної корекції аномалій урахуса. Знання особливостей клінічного прояву цієї патології дозволяє уникнути тривалого безуспішного консервативного лікування та попередити можливі ускладнення.

Ключові слова: урахус, аномалія, діти.

Резюме. Авторы наблюдали 38 детей с аномалиями развития мочевого протока в возрасте от 1 месяца до 15 лет. Причинами врожденной патологии урахуса явились полный и неполный пупочный свищ урахуса, киста урахуса, дивертикул мочевого пузыря, удвоение урахуса с надлобковым свищом. Полный пупочный свищ урахуса имелся у 4 детей, неполный пупочный свищ мочевого протока – у 22, киста урахуса – у 8, дивертикул мочевого пузыря – у 3, удвоение урахуса с надлобковым свищом – у 1 ребенка. Опухоли урахуса не наблюдали. Диагностика аномалий мочевого протока основывалась на данных анамнеза, жалобах на выделениях из пупка (мочи, слизисто-серозного содержимого, гноевидно-кровянистого секрета), осмотре и пальпации живота, результатах ревизии зондом, фистулографии, цистоскопии, цистографии, ультразвукового исследования. В статье представлены способы консервативного лечения и оперативной коррекции аномалий урахуса. Знание особенностей клинического проявления этой патологии позволяет избежать длительного безуспешного консервативного лечения и предупредить возможные осложнения.

Ключевые слова: урахус, аномалия, дети.

Abstract. The authors observed 38 children with developmental abnormalities of the embryonic urachus in age from 1 month to 15 years. Full and partial umbilical fistula of the urahus, the cyst of the urahus, the bladder diverticulum, the doubling of the urahus with suprapubic fistula were the causes of congenital abnormalities of the embryonic urachus. 4 children had a full umbilical fistula of the embryonic urachus, 22 children had partial umbilical fistula of the urahus, 8 children had a cyst of the embryonic urachus, 3 children had a bladder diverticulum, and 1 child has doubling of the urachus with suprapubic fistula. Tumors of the embryonic urachus we have not seen. Diagnostics of the embryonic urachus was based on data history, complaints of discharge from the navel (urine, mucous and serous content, bloody secretions), inspection and palpation of the abdomen, the audit probing, fistulography, cystoscopy, cystography, and ultrasound. The methods of conservative treatment and surgical correction of anomalies of the embryonic urachus were presented in the article. Knowledge of the clinical manifestations of this disease allows avoiding of long and unsuccessful conservative treatment and to prevent possible complications.

Keywords: urachus anomaly, children.

Постановка проблеми і аналіз останніх досліджень. Клінічні прояви захворювань, що пов'язані з порушенням зворотного розвитку урахуса (ембріональної сечової протоки), зустрічаються в педіатричній хірургічній практиці відносно рідко [1, 5, 6, 9]. Окремі з них можуть ускладнитися розвитком перитоніту [6, 8].

Стеблинка алантоїса, що розташовується у пуповині, поступово редукується та на 2-3 місяці ембріонального життя утворюється сечова протока, за якою сеча плода відходить у колоплодові води. Облітерація сечової протоки починається з п'ятого місяця. До кінця внутрішньоутробного періоду просвіт урахуса звичайно закривається, він облітерується та перетворюється у міхуро-пупкову зв'язку. В окремих випадках облітерація урахуса може відбутися на першому році життя [3, 8].

При збереженні протоки утворюється повна сечова нориця, сеча виділяється при переповненні сечового міхура з пупка. Неповна нориця утворюється із незарослого пупкового кінця сечової протоки. Якщо урахус не заростає, в середній третині утворюється кіста, що розташовується в товщі тканин передньої черевної стінки. У тих випадках, коли не облітерується міхурний кінець протоки, утворюється дивертикул сечового міхура. Казуїстичне рідко зустрічається подвоєння урахуса та сполучення повної нориці урахуса зі норицею жовчної протоки [2, 8].

Матеріал і методи

За останні 20 років у клініці дитячої хірургії ім. проф. Н.Л. Куща лікувалося 38 дітей з аномаліями розвитку сечової протоки у віці від 1 місяця до 15 років. Хлопчиків було 16 (42,1%), дівчат - 22 (57,9%). Повна пупкова нориця урахуса була у 4 дітей, неповна пупкова нориця сечової протоки - у 22, кіста урахуса - у 8, дивертикул сечового міхура - у 3, подвоєння урахуса з надлобковою норицею - у 1 дитини. На відміну від інших авторів [7], випадків пухлини урахуса ми не спостерігали.

Діагностика аномалій сечової протоки ґрунтувалася на даних анамнезу, скаргах на виділення з пупка (сечі, слизово-серозного вмісту, гнійно-кров'янистого секрету), огляді та пальпації живота, результатах ревізії зондом, фістулографії,

цистоскопії, цистографії, ультразвукового дослідження (УЗД).

Результати та їх обговорення

Якщо сечова протока залишалася відкритою на всьому протязі, то на дні пупка виявляли отвір нориці, з якого після народження по краплях або струмком виділялася сеча. Це відбувалося як у момент сечовипускання, так й у проміжках між ними. Шкіра навколо пупка, внаслідок постійного роздратування сечею, була мацерована. У такому випадку операцію виконували після підтвердження діагнозу, тому що була реальна небезпека інфікування сечових шляхів і розвитку уросепсису. Якщо виділення сечі було непостійним та у невеликій кількості, то в таких випадках оперативне втручання здійснювали після 6-8 місяців життя.

Операції проводили під загальним знеболюванням. Двома дугоподібними розрізами розсікали шкіру навколо нориці, потім ушивали норицю. Далі рану розширювали донизу по середній лінії та виділяли (в ідеалі - позаочеревинно) хід нориці до сечового міхура. У верхівки міхура сечову протоку перев'язували шовковою лігатурою, відтинали та видаляли разом зі шкірною ділянкою пупка. При широкій основі рана сечового міхура зашивалася трирядним швом. Протягом двох діб трансуретрально дренували сечовий міхур. Четверо дітей, яким виконувалося таке оперативне втручання, виписані з видужанням.

При неповних норицях сечової протоки необлітерирована ділянка була короткою (1-1,5 см) або більш глибокою (до 3-4 см). При цьому диференціювали норицю урахуса від нориці жовчної протоки шляхом ревізії зондом. У рідких випадках нориці жовчної протоки зонд ішов прямо (горизонтально) в бік черевної порожнини. Діагноз звичайно підтверджували при проведенні фістулографії та УЗД.

Протягом першого року життя дитини лікування неповної сечової нориці зводили до туалету пупка, промиванню його антисептиками (декасаном, фурациліном, нітратом срібла). Застосовували УФВ й лазеротерапію. При неефективності консервативної терапії виконували оперативне втручання. Техніка операції відповідала такій, як і при повній ембріональній нориці сечової протоки. Із 4 дітей у віці від 1 року 2 місяців до 2,5 років, яким проводилося консервативне лікування, удалося уникнути оперативного втручання тільки у 2 хворих. Глибина нориці в цих пацієнтів не перевищувала 0,8-1,0 см. На тлі консервативних заходів кількість запального секрету з пупка зменшилася, а потім виділення секрету припинилося. Нориця закрилася. Інші діти були прооперовані. Післяопераційних ускладнень не спостерігали.

Кісти урахуса (8 спостережень) посідали друге місце після неповних нориць ембріональної сечової протоки. Обсяг кіст був різним - від 1,5-2,0 см до 8,0-10,0 см. Вміст кіст був слизово-серозним, а при явищах запалення та нагноєння - серозно-гнійним або гнійним. Звичайно, нижче пупка в товщі черевної стінки вдавалося пальпувати пухлиноподібне утворення пружної еластичної консистенції, нерухоме, безболісне або помірковано хворобливе (при запаленні або нагноєнні). Нагноєння кісти урахуса спостерігалося у 3 дітей. У двох випадках зроблене тільки розкриття кісти (без видалення оболонок). Через п'ять місяців, після зникнення запалення в тканинах, зроблене висічення частини оболонок кісти урахуса, що залишилася, із пластикою черевної стінки за Сапежко. Видужання. В одному випадку кіста урахуса із запаленням симулювала пухлина черевної порожнини.

У 3 дітей спостерігали незарощення сечової частини сечової протоки. Діагноз був установлений після урологічного обстеження у зв'язку з виявленими змінами в аналізах сечі (лейкоцитурія). При цистоскопії та цистографії був виявлений дивертикул сечового міхура. Всім хворим зроблена цистотомія, резекція дивертикулу. Останній у всіх випадках був представлений необлітерованою ділянкою урахуса. Видужання.

В одному випадку спостерігали подвоєння урахуса з надлобковою норицею. Приводимо це спостереження. Дитина Ч., 12 років, надійшла в клініку дитячої хірургії 01.04.2002 року зі скаргами на наявність нориці в надлобковій ділянці. Хворіє з народження, коли був виявлений крапковий отвір нориці на рівні лобкового зчленування. Дівчинка росла та розвивалася відповідно віку. Болючого синдрому, гіперемії, набряклості тканин навколо отвору нориці не було. Періодично відзначався убогий серозний вміст із нориці. При надходженні в клініку стан задовільний. Шкірні покриви та зів чисті. З боку органів грудної клітки без особливостей. Живіт м'який, безболісний. У надлобковій ділянці, по середній лінії, на 3 см вище лобкового зчленування, визначається отвір нориці до 3-3,5 мм. У товщі жирової клітковини пальпується тяж, що йде вглиб. За фістулографією виявлено, що хід нориці майже лінійної форми, довжиною до 5 см, діаметром до 0,3 см. Загальні аналізи крові, сечі - без патології. На цистограмі контури сечового міхура рівні, з'єднання зі ходом нориці немає. Сонографічно хід нориці закінчується сліпо на рівні стінки сечового міхура.

Клінічний діагноз: уроджена нориця надлобкової області. 03.04.2002 р. зроблена операція. Хід нориці попередньо контрастован метиленовою синню. Тупим і гострим способом він виділений до апоневрозу, який розсічений до лобкової кістки. При подальшому виділенні виявилося, що хід нориці іде до стінки сечового міхура, де зливається з облітерованим урахусом, та упадає загальним тяжем у сечовий міхур. Тяж виділений, прошитий, перев'язаний і відсічений разом з ходом нориці. Кукса занурена в стінку сечового міхура кисетним швом. Рана пошарово ушита до гумового випускника, що поставлений до її дна. Макропрепарат: хід нориці довжиною 5,5 см, діаметром 0,3-0,4 см, ближче до основи переходить у щільний тяж. Висновок патогістологічного дослідження. "Стінка ходу нориці представлена волокнистою сполучною тканиною, яка вистелена перехідним епітелієм. У стінці зустрічаються окремі пучки гладких м'язів. В окремих зрізах у нориці видний сполучено-тканинний перетин, що ділить хід нориці на два ізольованих ходи. Шкіра, що оточує норицю, з невеликими запальними інфільтратами навколо капілярів дерми.". Післяопераційний період протікав гладко, у задовільному стані дівчинка виписана додому. Пацієнтка оглянута через 3 роки. Скарг немає, дізурічних розладів не відзначається. Здорова.

Висновки

1. Аномалії ембріональної сечової протоки у дітей зустрічаються відносно рідко, проявляються повною та неповною пупковою норицею, кістою урахуса, дивертикулом сечового міхура та подвоєнням урахуса.
2. Лікування аномалій розвитку сечової протоки оперативне.
3. Знання особливостей клінічного прояву цієї патології дозволяє уникнути тривалого безуспішного консервативного лікування та попередити можливі ускладнення.

Література

1. Ашкрафт К.У., Холдер Т.М. Детская хирургия. – СПб.: Пит-Тал, 1997. – 392 с.
2. Бударин В.Н. Полное незаращение удвоенного урахуса. // Хирургия. – 1989. – № 12. – С. 118-119.
3. Гоженко А.И., Марчук Ф.Д., Филиппова А.О., Вербинец И.П. К вопросу о репродукции мочевого протока. // Фундаментальные и прикладные вопросы морфологии / Труды Крымского медицинского ин-та., 1998, Т. 120. – С. 105-106.
4. Журило И.П., Литовка В.К., Латышов К.В. Редкие случаи в практике детского хирурга (новые наблюдения). - Донецк: "Донеччина". – 2007. – 184 с.
5. Москаленко В.З., Литовка В.К., Латышов К.В. Случай сочетания пупочного свища желточного протока и урахуса у ребенка. //

Проблеми медичної науки та освіти. – 2003. - № 3. – С. 93-94.
6. Корейба К.А. Осложненное течение кисты урахуса. // Казанский медицинский журнал. - 2007. - № 3. - С. 277-278.
7. Bratu O., Madan V., Ilie C. et all. About the urachus and its pathology. A clinical case of urachus tumor // J. Med. Life. – 2009. – Vol. 2, № 2. – P. 232-236.
8. Cilley R.E. Disorders of the Umbilicus // In Book: Pediatric Surgery (7-th Ed., V.2). - Saunders: Philadelphia, 2012. – P.961-972.
9. Kysucan J., Malэ T., Neoral C. Rare umbilical anomalies // Rozhl. Chir. – 2010. – Vol. 89, № 12. – P. 764-769.

Надійшла 01.07.2014 року.

УДК 617.555:616.344-007.64-089.819.7]-053.36

ВІДЕОАСИСТУЮЧА ТРАНСУМБІЛІКАЛЬНА РЕЗЕКЦІЯ ДИВЕРТИКУЛА МЕККЕЛЯ У 9-МІСЯЧНОЇ ДИТИНИ

Л. Ю. Гижа[1], А. О. Дворакевич[2]
[1]Львівський національний медичний університет імені Данило Галицького
[2]Львівська обласна дитяча клінічна лікарня «ОХМАТДИТ»

ВИДЕОАССИСТИРОВАННАЯ ТРАНСУМБИЛИКАЛЬНАЯ РЕЗЕКЦИЯ ДИВЕРТИКУЛА МЕККЕЛЯ У 9-МЕСЯЧНОГО РЕБЕНКА

Л. Ю. Гыжа[1], А. О. Дворакевич[2]
[1]Львовский национальный медицинский университет имени Данила Галицкого
[2]Львовськая обласная детская клиническая больница «ОХМАТДИТ»

VIDEO-ASSISTED TRANSUMBILICAL DIVERTICULECTOMY IN A 9-MONTH OLD CHILD

L.Yu. Gyzha[1], A.O. Dvorakevych[2]
[1] Danylo Halytskyi Lviv National Medical University
[2] OKHMADYT Lviv Oblast Children's Clinical Hospital

Резюме. Описано клінічний випадок діагностики та лікування 9-місячної дитини з кишковою кровотечою. Проведено відеоасистуючу резекцію дивертикула Меккеля, що дало змогу підтвердити діагноз та провести дивертикулектомію з розширеного трансумбілікального троакарного розрізу.
Ключові слова: дивертикул Меккеля, відеоасистуюча операція, лапароскопія.
Резюме. Описан клинический случай диагностики и лечения 9-месячного ребенка с признаками кишечного кровотечения, вызванного дивертикулом Меккеля. Проведена видеоассистирующая резекция дивертикула Меккеля, что дало возможность подтвердить диагноз и произвести дивертикулэктомию из расширенного трансумбиликального троакарного разреза.
Ключевые слова: дивертикул Меккеля, видеоассистированная операция, лапароскопия.
Abstract. There is described a clinical case of diagnosis and treatment of a 9-month old child with intestinal bleeding. There was performed a video-assisted resection of Meckel's diverticulum, which helped to confirm the diagnosis and carry out diverticulectomy from advanced transumbilikal trocar cut.
Keywords: Meckel's diverticulum, video-assisted surgery, laparoscopy.

В практиці дитячої хірургії все більше уваги приділяється впровадженню малоінвазивних технологій. Лапароскопія займає провідне місце в діагностиці та лікуванні багатьох патологічних станів у плановій та ургентній дитячій хірургії, зокрема при травмі органів черевної порожнини, апендициті, холециститі, інвагінації, кистах внутрішніх органів та багатьох інших хірургічних, гінекологічних та урологічних захворюваннях. Відсутність тактильного відчуття, технічні труднощі при виконані певних етапів хірургічного втручання та дороговартісний лапароскопічний інструментарій дали поштовх розширенню можливостей малоінвазивних втручань, а саме застосування відеоасистуючих операцій. Останні поєднують в собі лапароскопію (діагностика та підготовка до основного етапу операційного втручання) з мінілапаротомією, яка дає можливість застосувати традиційні хірургічні методи лікування [1, 2, 3, 4, 5].

Клінічний випадок. Хлопчик М., 9 міс., поступив в І хірургічне відділення ЛОДКЛ «ОХМАТДИТ» зі скаргами на наявність кров'янистих виділень в калі. З анамнезу: в 6-ти місячному віці знаходився на лікуванні в пульмонологічному відділенні з обструктивним бронхітом, після введення дексаметазону мама відмічала двічі чорного кольору кал. 26.01.13р. після введення першого прикорму з'явились кров'янисті виділення в калі, у зв'язку з чим звернулись до хірурга ЛОДКЛ. При огляді дитина бліда, млява, на огляд реагує негативно. Живіт симетричний, не здутий, при пальпації м'який, чутливий на всьому протязі. При ректальному досліджені виявлено темну кров у великій кількості. Параклінічно: Hb – 60 г/л, Е -2,28×10^{12}/л, КП – 0,8. Враховуючи важкість стану хлопчик госпіталізований в реанімаційне відділення, проведено переливання еритроцитарної маси в об'ємі 110,0 мл, гемостатичну терапію. Проведено фіброгастродуоденоскопію та колоноскопію, патологічних змін не виявлено. Враховуючи неодноразові прояви масивної кишкової кровотечі, прийнято рішення про проведення лапароскопії з метою виявлення патології тонкого кишківника.

30.01.13р. операція – Діагностична лапароскопія. Відеоасистуюча резекція дивертикула Меккеля.

Після обробки операційного поля, порт для візуалізації 3,5 мм введено через пупок, створено карбоксиперитонеум до 10 мм рт.ст. Два робочі троакари 3мм введено в мезо-

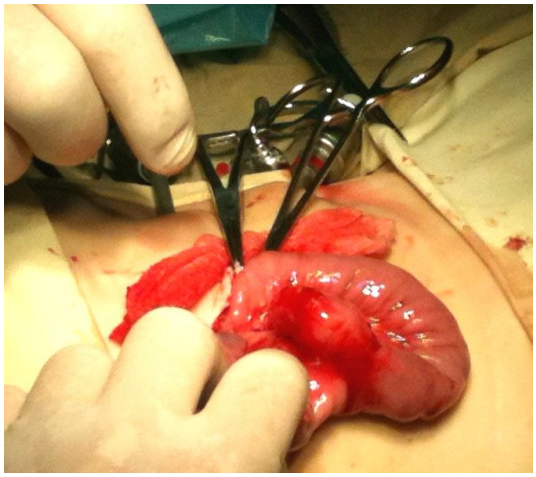

Рис. 1. Дивертикул Меккеля

Рис. 2. Післяопераційний рубець

гастрії. При огляді черевної порожнини – вільної рідини не виявлено, при ревізії тонкого кишківника на відстані 30 см від ілеоцекального кута виявлено дивертикул Меккеля довжиною до 2 см, діаметром до 0,8 см, щільний, припаяний до бокової стінки ileum на всьому протязі. Враховуючи можливі технічні труднощі при роз'єднанні зрощень та резекції дивертикула, вирішено провести мінілапаротомію з радикальною хірургічною корекцією даної патології. В умбілікальний троакар введено маніпулятор, яким фіксовано петлю кишківника з дивертикулом. Проведено розширення троакарного отвору в ділянці пупка, з подовженням по серединній лінії на 1,0 см донизу. Виведено троакар з фіксованим дивертикулом Меккеля в рану (рис.1). Роз'єднано площинні зрощення, проведено клиновидну резекцію дивертикула з накладанням дворядного кишкового шва. Контроль герметичності анастомозу. Кишківник занурено в черевну порожнину, мінілапаротомну рану пошарово ушито з накладанням інтрадермальних швів з погруженням вузла в середину. В лівий боковий троакар введено оптику з метою контролю гемостазу, після чого троакарні рани ушито.

Післяопераційний перебіг гладкий, без особливостей. Ентеральне харчування грудним молоком розпочато під кінець 3-ої післяопераційної доби. Дитина виписана додому в задовільному стані на 7 день після операції, рана загоїлась первинним натягом, показники червоної крові стабілізувалися. Через 2 тижні хлопчику введено овочевий прикорм, патологічних домішок в калі, зокрема кров'янистих виділень, не відмічалось.

Обговорення. Проведене оперативне втручання, а саме відеоасистуюча резекція дивертикула Меккеля, на нашу думку, є ідеальним варіантом хірургічного лікування даної патології. Застосування лапароскопії дає можливість верифікувати діагноз, мобілізувати та вивести петлю кишківника з дивертикулом через мінілапаротомний розріз для екстракорпорального його видалення. Отже, дана методика дозволяє швидко та зручно провести резекцію дивертикула Меккеля, використовуючи мануальний компонент при відкритій операції.

Трансумбілікальний троакарний розріз, після розширення на 1 см по серединній лінії донизу є достатньою мінілапаротомією для виведення в рану петлі кишківника з дивертикулом Меккеля та подальшим його видаленням.

Висновки

Комбінований метод оперативного втручання доцільно застосовувати у дітей з дивертикулом Меккеля з метою забезпечення швидкого та якісного хірургічного лікування, сприятливого післяопераційного перебігу та доброго косметичного результату (рис. 2).

Література

1. Дронов А.Ф., Смирнов А.Н., Маннанов А.Г., Залихин Д.В., Ярустовский П.М., Аль-Машат Н.А., Трунов В.О., Холостова В.В., Васильева Е.В. Непосредственные результаты видеоассистированных операций на кишечнике у детей.// Детская хірургія. - 2010. - № 1.- С.4-6.

2. П. В. Кудрявцев М. А. Дегонский Р. Б. Алиханов Д. Н. Панченков С.В.Чикирев. Видеоассистированные операции на органах брюшной полости. // Эндоскопическая хирургия. - 2007. - Т. 3. - С.49-55.

3. Clark JM, Koontz JS, Smith LA, Kelley JE. Video-assisted transumbilical diverticulectomy in children. // American Surgeon. - 2008. -№ 74. – P. 327–329.

4. Cobellis G., Cruccetti A., Mastroianni L., Amici G., Martino A. One-trocar transumbilical laparoscopic-assisted management of Meckel's diverticulum in children. //Journal Laparoendoscopic Advanced Surgical Techniques. 2007.- №17(2).-P.238–241.

5. Yau K, Siu W, Lau B, et al: Laparoscopy-assisted surgical management of obscure gastrointestinal bleeding secondary to Meckel's diverticulum in a pediatric patient: Case report and review of the literature. // Surgical Laparoscopy Endoscopy Percutaneous Techniques. - 2005. - № 15. -P. 374-377.

Надійшла 01.07.2014 року.

УДК 616.33-053.31:618.5-089.888.61

АНАТОМІЧНІ ОСОБЛИВОСТІ ТА СТАН ЕВЕНТРОВАНИХ ОРГАНІВ ПРИ ГАСТРОШИЗИСІ У ДІТЕЙ, НАРОДЖЕНИХ ШЛЯХОМ КЕСАРСЬКОГО РОЗТИНУ

Н.І. Грасюкова
ДУ "Інститут педіатрії, акушерства та гінекології НАМН України"

АНАТОМИЧЕСКИЕ ОСОБЕННОСТИ И СОСТОЯНИЕ ЭВЕНТРИРОВАННЫХ ОРГАНОВ ПРИ ГАСТРОШИЗИСЕ У ДЕТЕЙ, РОЖДЕННЫХ ПУТЕМ КЕСАРЕВА СЕЧЕНИЯ

Н.И. Грасюкова
ГУ "Институт педиатрии, акушерства и гинекологии НАМН Украины"

ANATOMICAL FEATURES AND CONDITION OF EVENTRATED ORGANS IN GASTROSCHISIS IN CHILDREN BORN BY CESAREAN SECTION

N.I. Hrasiukova
SI "Intitute of Pediatrics, Obstetrics and Gynecology of NAMS of Ukraine"

Резюме. В статті приведено особливості анатомії та стану евентрованих органів у 27 дітей з гастрошизисом, народжених шляхом кесарського розтину. Локалізація дефекту передньої черевної стінки була типовою, а розмір склав 3,24±0,1 см. Найбільш часто евентрація була тонкої і товстої кишок (100 %) та шлунка (66,7 %). Нальоти фібрину на стінках евентрованих органів виявлено у 22,2 % випадків, некроз стінки у 14,8 %, її перфорація у – 7,4 %. Асоційовані вади розвитку діагностовано у 37 % дітей з ГШ, причому, у 18,5 % - множинні.

Ключові слова: гастрошизис, анатомія, новонароджені діти, кесарський розтин, стан евентрованих органів.

Резюме. В статье приведены особенности анатомии и состояния эвентрированных органов у 27 детей с гастрошизисом, рожденных путем кесарева сечения. Локализация дефекта передней брюшной стенки была типичной, а размер составил 3,24 ± 0,1 см. Наиболее часто эвентрация была тонкой, толстой кишок (100%) и желудка (66,7%). Налеты фибрина на стенках эвентрированных органов обнаружены в 22,2% случаев, некроз стенки в 14,8 %, ее перфорация – 7,4%. Ассоциированные пороки развития диагностированы у 37% детей с гастрошизисом, причем, в 18,5% - множественные.

Ключевые слова: гастрошизис, анатомия, новорожденные дети, кесарево сечение, состояние эвентрированных органов.

Abstract. In the article are presented the peculiarities of anatomy and condition of eventrated organs of the 27 children with gastroschisis born by cesarean section. Localization defect of the anterior abdominal wall was typical, and the size was 3.24±0.1 cm. The most frequent was the eventration of small and large intestines (100 %) and stomach (66.7 %). Peel of fibrin on the walls of eventration organs was found in 22.2% of cases, necrosis of the wall in 14.8%, and perforation in 7.4% of cases. Associated malformations were diagnosed in 37% of children with gastroschisis, and in 18.5% of them they were multiple.

Keywords: gastroschisis, anatomy, newborn babies, cesarean section, condition of eventrated organs.

Постановка проблеми і аналіз останніх досліджень. Гастрошизис (ГШ) – одна з найтяжчих вад розвитку у новонароджених [1] і представляє собою природжену внутрішньоутробну евентрацію органів черевної порожнини за межі передньої черевної стінки (ПЧС) в амніотичну рідину через наскрізний дефект ПЧС [2]. Дефект, різний за розміром, прилягає до нормальної незміненої пуповини, як правило, справа від пупка, евентровані органи не прикриті ембріональними оболонками або їх залишками [3]. Дуже рідко при ГШ зустрічаються випадки з іншою локалізацією дефекта ПЧС та анатомією [4]. Розрізняють ГШ простий, при якому вада ізольована, і складний або ускладнений, у випадках наявності асоційованих вад розвитку або набутої внутрішньоутробно патології [5]. Як простий, так і ускладнений ГШ може супроводжуватись вісцеро-абдомінальною диспропорцією (ВАД) або остання може бути відсутня [6, 7]. ГШ в усьому світі залишається високолетальною вадою [1, 3, 6, 8, 9]. Дотепер, в світовій літературі дискутується питання про терміни і методи родорозрішення при ГШ та їх вплив на стан евентрованих органів і, в цілому, на летальність [10, 11]тому, ці питання потребують подальшого вивчення.

Мета дослідження. Дослідити анатомічні особливості та стан евентрованих органів при гастрошизисі у дітей, народжених шляхом кесарського розтину.

Матеріали та методи

Проведено аналіз історій хвороби (n=30) і протоколів аутопсій(n=6) у 30 новонароджених дітей з гастрошизисом, яким проведено хірургічне лікування в умовах ДУ "ІПАГ НАМН України" з 2006 по 213 роки. Усім 30 дітям з ГШ діагноз установлено пренатально. Вони усі народились і були оперовані одразу після народження ("Хірургія перших хвилин") в ДУ "ІПАГ НАМН України". Термін гестації дітей при народженні складав від 33 до 41 тижнів, в середньому 36,9±0,3 тижні, доношених було 13 (43,3 %), недоношених – 17 (56,7 %). 17 (56,7 %) мали клінічні ознаки ЗВУР, маса тіла варіювала від 1830 г до 4020 г, в середньому 2570,7±107,5 г, дівчаток і хлопчиків було по 15 (50 %). В 100 % випадків була асфіксія різного ступеня важкості: тяжка – у 12 (40 %) новонароджених, помірна – у 18 (60 %). Оцінка за шкалою Апгар на 1 хвилині варіювала від 1 до 7 балів, в середньому 4,3±0,3 бали, і через 5 хвилин значно не підвищилась, від 2 до 7 балів, в середньому 4,7±0,26 бали, що підкреслює важкість стану дітей. Простий (ізольований) ГШ виявлено в 18 (60 %) випадках, ускладнений – у 12 (40 %), причому, у 5 (13,5 %) дітей ГШ був асоційований з множинними природженими вадами розвитку (МПВР). ВАД діагностовано у 27 (90 %) новонароджених. Вік матерів варіював від 16 до 36 років, в середньому 22,1±0,8 року, причому, від 16 до 20 років було 14 (46,7 %) жінок. Більшість новонароджених з ГШ народились від першої вагітності – n=22 (73,3 %) і, менше, від II до VII – n=8 (26,7 %). Перебіг вагітності у 25 (83,3 %) жінок був ускладненим: загрозою переривання – у 9 (36,0 %), наявністю екстрагенітальних захворювань матері – у 5 (20,0 %) та інфекціями – у 7 (28,0 %), фето-плацентарною недостатністю – у 4 (16,0 %), анемією – у 2 (8,0 %). У 3 (10 %) жінок родорозрішення відбувалось природнім шляхом і у 27 (90,0 %) – за допомогою кесарського розтину. У новонароджених з ГШ досліджували локалізацію і величину наскрізного дефекту ПЧС, частоту та характер евентрованих органів, їх стан (колір, еластичність, наявність фібрину, конгломерату петель, некрозу, перфорації, інтестинальних або інших асоційованих вад розвитку; довжина евентрованої кишки. Використано наступні методи дослідження: прена-

тальне і постнатальне УЗД, загальноклінічний, рентгенологічний, дані інтраопераційної ревізії, морфологічний, гістологічний (при аутопсії у померлих дітей), статистичний.

Результати та їх обговорення

В усіх 27 дітей з ГШ, народжених шляхом кесарського розтину, локалізація наскрізного дефекту ПЧС була типовою: справа від розщепленого пупкового кільця і з незміненою пуповиною. Величина дефекту варіювала від 2,5 до 5 см, в середньому 3,24±0,14 см. Через дефект ПЧС були евентровані наступні органи: тонка і товста кишка – n=27 (100 %), шлунок – n=18 (66,7 %), підшлункова залоза – n=8 (29,6 %) дванадцятипала кишка – n=8 (29,6 %), матка з придатками у дівчаток (n=6) або яєчко у хлопчиків (n=1) – n=7 (25,9 %), печінка (n=1) або жовчний міхур (n=2) – n=3 (11,1 %). Колір евентрованих органів був наступний: рожевий – n=11 (40,7 %), багряний – n=14 (51,9 %), ціанотичний – n=2 (7,4 %). Нальоти фібрину спостерігали у 6 (22,2 %) дітей, у 22 (81,5 %) – стінка кишечника була ущільнена, а у 5 (18,5 %) – еластичною. В усіх випадках кишечник був укорочений із загальною брижею, у 2 (7,4 %) – у вигляді конгломерату, у 4 (14,8 %) – відмічено некроз стінки, у 2 (7,4 %) – її перфорацію. Ізольований ГШ діагностовано у 16 (59,3 %) пацієнтів, ускладнений – у 11 (40,7 %). У 10 (37,0 %) дітей виявлено асоційовані інтестинальні (n=12) та інші (n=7) вади розвитку: атрезія тонкої кишки – n=2 (7,4 %), дивертикул Меккеля – n=2 (7,4%), наскрізний дефект брижі – n=4 (14,8 %), ангіодисплазію стінки кишки – n=2 (7,4 %), інтестинальну дисплазію – n=2 (7,4 %), крипторхізм n=4 (14,8 %), паховугражу – n=1 (3,7%), подвоєння нирки – n=1 (3,7 %), артрогрипоз – n=1 (3,7 %). Причому, у 5 (18,5 %) новонароджених виявлено МПВР.

Висновки

1. В усіх 100 % досліджуваних новонароджених з ГШ дефект ПЧС мав типову локалізацію: справа від розщепленого пупкового кільця (з нормальною пуповиною) і розмірами від 2,5 до 5 см, в середньому 3,24±0,14 см.

2. Найбільш часто, через наскрізний дефект ПЧС, була евентрація тонкої і товстої кишок (100 %) та шлунка (66,7 %) і, менш часто, - підшлункової залози (29,6 %), дванадцятипалої кишки (29,6 %), матки з придатками у дівчаток і яєчка у хлопчиків (25,9 %), печінки або жовчного міхура (11,1 %).

3. Змінений колір евентрованих органів спостерігали у 59,3 % випадків (багряний або ціанотичний). Ущільнення стінки кишечника у 81,5 %, нальоти фібрину – у 22,2 %, некроз стінки – у 14,8 % і її перфорацію – у 7,4 %. В усіх випадках кишечник був укороченим із загальною брижею і, у 7,4 % спостережень – у вигляді конгломерату.

4. Асоційовані вади розвитку виявлено у 37,0 % випадків, причому, у 18,3 % – множинні.

Література

1. Sekabira J. Gastroschisis: a third world perspective / J. Sekabira, G.P. Hadley // Pediatr. Surg. Int. – 2009. vol. 25. – P. 327–329.
2. Bernstein P. Gastroschisis, rare teratological condition in the newborn / P. Bernstein // Arch. Pediatr. – 1940. vol. 57. – P. 505–513.
3. Holland A.J.A. Gastroschisis: an update / A. J. A. Holland, K. Walker, N. Badawi // Pediatr. Surg. Int. – 2010. – vol. 26. – P. 871–878.
4. Left-sided gastroschisis: higher incidence of extraintestinal congenital anomalies / D. Suver, S.L. lee, S. Shekherdimian, [et al.] // Am. J. Surg. – 2008. vol. 195. – P. 633–666.
5. Gastroschisis: a plea for risk categorization / K.A. Molik, C.A. Giangalewski, J.L. Grosfeld, [et al.] // J. Pediatr. Surg. – 2001. – vol. 36. – P. 51–55.
6. Оптимизация лечения врожденных расщелин передней брюшной стенки у детей / Грона В.Н., Перунский В.П., Весёлый С.В., [та ін.] // Український журнал хірургії. – 2008. – №1. – с. 105–112.
7. Фофанов О.Д. Лікування новонароджених та дітей раннього віку з вродженою обструктивною патологією травного тракту // Автореф. докт. дис. – Вінниця. – 2011. – 36 с.
8. The contemporary outcome of gastroschisis / C.P. Driver, J. Bruce, A. Bianchi, [et al.] // J. Pediat. Surg. – 2000. – vol. 35. – P. 1719–1723.
9. Плохих Д.А. Хирургическое лечение гастрошизиса с висцероабдоминальной дистпропорцией // Автореферат канд. дис. – Кемерово. – 2007. – 22 с.
10. Prenatally diagnosed gastroschisis—a preliminary report advocating the use of elective caesarean section / S. Hagberg, K.H. Hцkegerd, A. Rubenson, [et al.] // Z. Kinderchir. – 1988. – vol. 43. – P. 419–421.
11. Meconium staining of amniotic fluid correlates with intestinal peel formation in gastroschisis / P.F. Nichol, A. Hayman, P.G. Pryde, [et al.] / / Pediatr. Surg. Int. – 2004. – vol. 20, №3. – P. 211–214.

Надійшла 01.07.2014 року.

УДК 616.381-053.5-089-08

ЗАПРОГРАМОВАНІ РЕЛАПАРОТОМІЇ В КОМПЛЕКСНОМУ ЛІКУВАННІ РОЗПОВСЮДЖЕНОГО ПЕРИТОНІТУ У ДІТЕЙ

Є.М. Гриценко

ВДНЗУ «Українська медична стоматологічна академія»

ЗАПРОГРАММИРОВАННЫЕ РЕЛАПАРОТОМИИ В КОМПЛЕКСНОМ ЛЕЧЕНИИ РАСПРОСТРАНЕННОГО ПЕРИТОНИТА У ДЕТЕЙ

Е.Н. Гриценко

ВГУЗУ «Украинская медицинская стоматологическая академия»

PROGRAMMED RELAPAROTOMY IN COMPLEX TREATMENT OF CHILDREN WITH DIFFUSE PERITONITIS

Ye.M. Hrytsenko

State Higher Educational Establishment of Ukraine "Ukrainian Medical Stomatological Academy"

Резюме. Проаналізовано досвід проведення запрограмованих релапаротомій у 18 дітей з розповсюдженим перитонітом. З метою санації черевної порожнини виконувалося від 1 до 6 запрограмованих релапаротомій. Під час оперативних втручань визначався індекс черевної порожнини. Показанням до припинення санаційних релапаротомії та остаточного закриття черевної порожнини був

індекс черевної порожнини в межах 7-11 балів.

Ключові слова: розповсюджений перитоніт, запрограмовані релапаротомії, діти.

Резюме. Проанализирован опыт проведения запрограммированных релапаратомий у 18 детей с распространенным перитонитом. С целью санации брюшной полости выполнялось от 1 до 6 запрограммированных релапаратомий. Во время оперативных вмешательств определялся индекс брюшной полости. Показанием к прекращению санационных релапаратомии и окончательного закрытия брюшной полости был индекс брюшной полости в пределах 7-11 баллов.

Ключевые слова: распространенный перитонит, запрограммированные релапаротомии, дети.

Abstract. The experience of using programmed relaparotomy in 18 children with diffuse peritonitis has been analyzed. From 1 to 6 programmed relaparotomies have been performed with the aim of the abdominal cavity sanation. During surgery the abdominal cavity index was calculated. The index of the abdominal cavity within the range from 7-11 points was the indication to stop the sanation relaparotomy and finally close the abdominal cavity.

Key words: diffuse peritonitis, programmed relaparotomy, children.

Постановка проблеми і аналіз останніх досліджень. Незважаючи на впровадження новітніх методів лікування розповсюдженого перитоніту, першочерговим продовжує залишатися радикальне усунення причини перитоніту з повноцінною санацією черевної порожнини. Без цього „ні інфузійна терапія, ні новітні антибіотики, ні гіпербарична оксигенація, ні лімфосорбція, ні навіть гемосорбція не в змозі врятувати хворого" [2]. Адже саме недостатня чи неадекватна первинна санація черевної порожнини в подальшому приводить до прогресування перитоніту, утворенню відмежованих гнійників, що вимагає виконання релапаротомій і значно погіршує прогноз. Але не завжди під час первинного оперативного втручання можливе виконання радикальної санації, особливо при різких запальних змінах вісцеральної очеревини, масивних гнійно-фібрінозних нашаруваннях, вираженому злуковому процесі, вкрай важкому стані хворого. В таких випадках обгрунтованим є проведення запланованих (програмованих) релапаротомій, коли первинне оперативне втручання завершують накладанням провізорних швів, а повторні санації виконують через 24–48 години [4].

Показаннями до застосування запрограмованих санаційних лапаротомій вважаються неможливість радикально видалити причину перитоніту, множинні внутрішньочеревні абсцеси, масивні фібринозні нашарування, зони некрозу очеревини та внутрішніх органів, що не можуть бути видалені, ознаки анаеробного інфікування, важкість стану, обумовлена вираженим ендотоксикозом та поліорганною недостатністю. Використання запрограмованих санаційних лапаротомій дозволяє провести повноцінну санацію черевної порожнини та активне дренування черевної порожнини, своєчасно діагностувати та коректувати внутрішньочеревні ускладнення. Але метод має і ряд недоліків, до яких відносять негативні системні наслідки повторних оперативних втручань (в тому числі повторний розвиток синдрому "медіаторної бурі" та токсичного шоку), повторну операційну травму передньої черевної стінки та органів черевної порожнини, необхідність тривалої ШВЛ, тривалої катетеризації судин та інтубації трахеї і сечового міхура з високим ризиком інфікування [1].

Мета дослідження. Проаналізувати досвід використання запрограмованих релапаротомій при розповсюдженому перитоніті у дітей. Визначити критерії припинення санаційних релапаротомії та остаточного закриття черевної порожнини.

Матеріали та методи

В період з 2003 по 20013 р. у відділені дитячої хірургії запрограмовані релапаротомії в комплексі лікування розповсюджених форм перитоніту виконувалися у 18 дітей. Вік хворих від 10 місяців до 15 років, в тому числі дітей до 3-х років - 8, з них 2 віком до 1 року. За статтю хворі розподілилися рівномірно: хлопчиків 9, дівчаток 9. В більшості випадків причиною виникнення розповсюдженого перитоніту був деструктивний апендицит – 13 (72%) випадків. 5 з цих дітей оперовані з приводу тотального абсцедуючого перитоніту («сільського» за Л. М. Рошалем) [3] з терміном захворювання до 18 днів та утворенням множинних внутрішньочеревних абсцесів. В 3 (17%) спостереженнях причиною перитоніту була закрита травма живота з пошкодженням тонкої кишки, 2(11%) дітей оперовані з приводу прогресуючого перитоніту.

Результати та їх обговорення

Під час оперативних втручань проводилась ревізія черевної порожнини, оцінка характеру та кількості ексудату, його локалізація, наявність та характер фібринових нашарувань, злукового процесу, вигляд парієтальної і вісцеральної очеревини, формування міжпетельних абсцесів, наявність крововиливів. Досліджувався стан кишечника: діаметр кишкових петель, їх колір, товщина кишкової стінки, збереженість або відновлення перистальтики. У випадку неможливості повноцінної санації черевної порожнини під час оперативного втручання приймалося рішення про виконання запрограмованої релапаротомії.

Під час повторних операцій звертали увагу на динаміку змін органів черевної порожнини, наявність ускладнень (неспроможність кишкових швів, формування внутрішньочеревних абсцесів, вираженість парезу кишечника, розвиток злукової кишкової непрохідності). На основі інтегральної оцінки ступеня та характеру ураження органів черевної порожнини під час першого та повторних оперативних втручань визначався модифікований індекс черевної порожнини (ІЧП) за В. С. Савельевим и соавт. (1998) [4]. Критерії інтраопераційної оцінки характеру ураження органів черевної порожнини (у балах) наведені в таблиці 1.

У 17 дітей під час оперативного втручання була проведена інтубація кишечника. У 7 хворих виконано трансанальну інтубацію, інтубацію через апендикостому у 6, через сигмостому в 1, назоінтестинальну інтубацію в 1 випадку. У 2 хворих виконано зустрічну назоінтестинальну та ретроградну інтубацію таким чином, що частина тонкої кишки

Таблиця 1. Критерії оцінки характеру ураження органів черевної порожнини

Ознака	Бали
Поширеність запального процесу очеревини:	
- місцевий (абсцес)	1
- розповсюджений	3
Характер ексудату:	
-серозний	1
-гнійний	3
-геморагічний	4
-каловий	4
Фібринові нашарування:	
- у вигляді рихлих мас	1
- у вигляді панцирю	4
Стан кишечника:	
- дилятація кишечника	3
-інфільтрація кишкової стінки	3
- відсутність спонтанної чи стимульованої	3
перистальтики	4
-кишкова нориця чи неспроможність анастомозу	
Невидалені девіталізовані тканини	3
Сумарна кількість балів – ІЧП	

була заінтубована одночасно двома зондами.

У всіх дітей під час первинного оперативного втручання визначалися значні запальні зміни вісцеральної очеревини, масивні гнійно-фібрінозні нашарування, виражений злуковий процес, у дітей з тотальним абсцедуючим перитонітом - формування множинних абсцесів. ІЧП, що визначався під час первинного оперативного втручання, коливав від 13 до 26 балів і в середньому дорівнював 18,7 балів.

Дітям з розповсюдженими формами перитоніту було виконано від 1 до 6 запрограмованих релапаротомії (у 8 випадках виконувалася 1 релапаротомія, в 6 випадках – 2, в 2-3 релапаротомії, в 1 випадку виконано 4, в 1 – 6).

У 1 хворого закриття черевної порожнини навіть провізорними швами було неможливим у зв'язку з вираженою абдомінальною гіпертензією, у зв'язку з чим було використано методику лапаростомії.

Під час першої санаційної релапаротомії ІЧП дорівнював від 7 до 20 балів, в середньому - 12,4 балів. Під час другої санаційної релапаротомії ІЧП дорівнював від 7 до 17 балів, в середньому - 10,3 балів. У дітей, яким виконували більше 2 релапаротомій, зниження ІЧП було незначним, що підтверджує ефективність перших санаційних релапаротомії зі зниження ефективності кожної наступної. При вирішенні питання про остаточне закриття черевної порожнини ІЧП був у межах від 7 до 11 балів, в середньому - 9,2 бали.

Померла одна дитина з пізно діагностованим розповсюдженим перитонітом на фоні тяжкої форми цукрового діабету. Летальність склала 5,6%.

Висновки

1. Запрограмовані релапаротомії при розповсюдженому перитоніті у дітей дозволяють контролювати розвиток патологічного процесу в черевній порожнині, дають змогу своєчасно усунути внутрішньочеревні ускладнення, що виникають.

2. Визначення ІЧП дозволяє об'єктивізувати характер ураження та динаміку змін в черевній порожнині.

3. Показанням до припинення санаційних релапаротомії та остаточного закриття черевної порожнини є ІЧП в межах 7-11 балів.

Література

1. Абдоминальный сепсис: современный взгляд на нестареющую проблему, стратегия и тактика лечения: Ч.II / Б. Р. Гельфанд, В. А. Гологорский, С. З. Бурневич [и др.] // Вестник интенсивной терапии. – 1997. – №1-2. – С. 73-79.

2. Красовская В. П. Перитониты у детей: Учеб. пособие / В. П. Красовская, А. Н. Дарьина. – Красноярск: Издательство Красноярского университета, 1983. – 160 с.

3. Лапаростомия в лечении тотального абсцедирующего перитонита у детей / О. В. Карасева, А. В. Брянцев, Т. А. Чернышева [и др.] // Детская хирургия. – 2006. – №2. – С.36-38.

4. Перитонит: Практическое руководство : [под ред В. С. Савельева, Б. Р. Гельфанда, М. И. Филимонова]. – М.:Литтерра, 2006. – 208 с.

Надійшла 01.07.2014 року.

УДК 616.24-002-08-053.2/.7

КОМПЛЕКСНЕ ЛІКУВАННЯ ДЕСТРУКТИВНОЇ ПНЕВМОНІЇ У ДІТЕЙ

В.М. Грона, Є.О. Можаєв, Н.В. Терещенко
Донецький національний медичний університет ім. М. Горького
ДЗ «Луганський державний медичний університет»

КОМПЛЕКСНОЕ ЛЕЧЕНИЕ ДЕСТРУКТИВНОЙ ПНЕВМОНИИ У ДЕТЕЙ

В.Н. Грона, Е.А. Можаев, Н.В. Терещенко
Донецкий национальний медицинский университет им. М. Горького
ГУ «Луганский государственный медицинский университет»

COMPLEX TREATMENT OF DESTRUCTIVE PNEUMONIA IN CHILDREN

V.N. Hrona, Ye.O. Mozhaiev, N.V. Tereshchenko
M.Gorky Donetsk National Medical University
SI Luhansk State Medical University

Резюме. Розроблена комплексна терапія, яка включає: диференційовані підходи до вибору методів санації гнійно-запального вогнища з використанням у поєднанні медикаментозних препаратів і малоінвазівних технологій (бронхоскопічна санація, дренування абсцесів і плевральної порожнини, пошукова оклюзія бронхіальних нориць) та застосування імунокорекції і сурфактантної замісної терапії.

Ключові слова: гостра деструктивна пневмонія, імунокорекція, сурфактант-BL, імунофан, циклоферон.

Резюме. Применение разработанной комплексной терапии, которая включает: дифференцированные подходы к выбору методов санации гнойно-воспалительного очага с использованием сочетания медикаментозных препаратов и малоинвазивных технологий (бронхоскопическая санация, дренирование абсцессов и плевральной полости, поисковая окклюзия бронхиальных свищей) с использованием иммунокоррекции и сурфактантной заместительной терапии.

Ключевые слова: острая деструктивная пневмония, иммунокоррекция, сурфактант-BL, иммунофан, циклоферон.

Abstract. There was developed a comprehensive treatment including differentiated approach to the choice of methods of rehabilitation of inflammatory foci in combination with the use of drugs and minimally-invasive technologies (bronchoscopic sanitation, drainage of abscesses and pleural cavity, search occlusion of bronchial fistula), and using immune and surfactant replacement therapy.

Keywords: acute destructive pneumonia, immunotherapy, surfactant-BL, imunofan, cycloferon.

Постановка проблеми і аналіз останніх досліджень. Гостра деструктивна пневмонія (ГДП) складає до 10 % від загальної кількості пневмоній у дітей [3]. Розвиток масивної деструкції легень призводить до значного зменшення площі дихальної поверхні, колапсу легені та обтяжується недостатністю ефекту антибактеріальних препаратів при їх загальному використанні [6]. Незважаючи на використання різноманітних заходів інтенсивної терапії, появу нових антибактеріальних препаратів, використання масивних доз і різних шляхів введення антибіотиків, вдосконалення методів дренування гнійних осередків плевральної порожнини, летальність становить 0,7-20% [3, 4, 6].

Мета дослідження: підвищення ефективності лікування гострої деструктивної пневмонії у дітей шляхом розробки обґрунтованої тактики на підставі вивчення показників гуморальної ланки системного імунітету та сурфактантних порушень.

Матеріал та методи

В основу роботи покладені результати обстеження та лікування 164 хворих, які знаходились на лікуванні в дитячому хірургічному відділенні Луганської обласної дитячої клінічної лікарні з 2003 по 2013 роки. Серед них хлопчиків було 81 (49,4 %), дівчаток – 83 (50,6 %). Вік хворих був від 1 до 18 років (середній вік – 6,8±0,5 років). У всіх дітей ГДП діагностована вперше. У 125 дітей (76,2 %) хвороба починалась з ГРВІ, у 21 хворого (12,8 %) - з гострого бронхіту, гострого тонзиліту та гострого отиту.

Всі обстежені діти були розподілені за методом лікування на дві групи, рандомізовані за віком, статтю та тяжкістю захворювання: основна (79 дітей), в якій поряд із загальноприйнятим лікуванням проводили диференційні підходи до методу санації гнійно-запального вогнища з додатковим введенням імунокорегуючих препаратів та замісної сурфактантної терапії. Група порівняння (85 дітей) - загальноприйняте консервативне лікування за протоколом надання медичної допомоги з пневмоніями. В групі порівняння померло 4 дитини (4,7 %).

Для встановлення діагнозу гострої деструктивної пневмонії у дітей використовували протоколи діагностики і лікування відповідно до наказу МОЗ України (№ 18 від 13.01.2005 р.) та класифікацією М.Р. Рокіцького (1988). Для виявлення деструктивних змін у легенях чи наявності випоту в плевральній порожнині проводили рентгенографію, ультразвукове дослідження (УЗД) плевральних порожнин з використанням апарату „Aloca 880-630" (Японія) та комп'ютерну томографію. Для уточнення етіологічного фактора ГДП у хворих проводилось мікробіологічне дослідження мокротиння та змивів бронхіального дерева під час бронхоскопій фібробронхоскопом фірми "Olympus" при легеневих формах захворювання та плеврального ексудату при легенево-плевральних формах.

Лабораторне обстеження, відповідно до протоколу надання медичної допомоги. З імунологічних показників вивчали: концентрацію ЦІК методом преципітації у розчині поліетиленгліколю (ПЕГ) з молекулярною масою 6000 D; молекулярний склад ЦІК – шляхом диференційованої преципітації у 2%, 3,5% і 6% розчинах ПЕГ (В.М. Фролов та співавт., 1990). Також вивчали концентрацію ЦІК методом преципітації у розчині ПЕГ з молекулярною масою 6000 дальтон; молекулярний склад ЦІК – шляхом диференційованої преципітації в 2 %, 3,5 % і 6,0 % розчинах ПЕГ (В.М.Фролов та співавт., 1989). Для характеристики ЦПК у 88 хворих дітей аналізували вміст у сироватці IL-1β, IL-2, TNFα, IL-4 з використанням тест-систем виробництва НПО „Протеиновый контур" (ProCon) (РФ, СПб). Результати оцінювали на ІФА аналізаторі «Эфос-9305» (РФ). Дослідження проводились за методиками виробника. В якості норм імунологічних показників було використано дані міжкафедральної імунологічної лабораторії Луганського державного медичного університету, отримані при обстеженні 32 практично здорових дітей цього ж віку (профілактичний огляд), які постійно мешкають у Луганській області.

Бронхо-альвеолярні змиви (БАЗ) використовували для вивчення властивостей твердої фази бронхіальної рідини (БР) методом клиноподібної дегідратації (В.М. Шабалін, С.М.Шатохіна, 2001). Для їх оцінки було розроблено алгоритм аналізу стану сурфактантної системи легень у дітей [2].

Результати та їх обговорення

Згідно з класифікацією ГДП у дітей М.Р.Рокіцького (1988) клініко-рентгенологічні форми деструкції розподілились наступним чином: в основній групі справа - у 40 дітей (51 %), зліва - у 36 дітей (45 %), двобічний гнійний процес був у 3 дітей (4 %); легенева форма деструкції була виявлена у 23 дітей (29,1 %), легенево-плевральна форма деструкції - у 56 дітей (70,9 %) (n=79). У групі порівняння локалізація гнійно-деструктивного процесу справа - у 44 дітей (52 %), зліва - у 40 дітей (47 %), двобічний - у 1 хворого (1 %); легенева форма деструкції - у 26 дітей (30,6 %), легенево-плевральна форма деструкції - у 59 дітей (69,4 %) (n=85). Залежно від віку більш висока захворюваність була діагностована у віці від 1 до 3 років (37,2 %), найменша - після 14 років (4,9 %). Висока захворюваність у дітей раннього віку зумовлена наявністю обтяженого преморбітного фону як з боку матері, так і з боку дитини. Аналіз бактеріологічного обстеження в гнійних вогнищах залежно від видового складу мікрофлори у дітей на ГДП дозволив виявити групи хворих з грамнегативною флорою (27,8 %), грампозитивною флорою (29,7 %) та змішаною (37,3 %), при цьому найбільш тяжкий перебіг захворювання відзначався у дітей при перевазі грамнегативної флори як монокультури, так і в асоціаціях.

Стартова антибактеріальна терапія до отримання результатів бактеріологічного дослідження включала поєднання антибіотиків напівсинтетичних пеніцилінів, стійких до β-лактамаз та цефалоспоринів 3-4 покоління, або цефалоспорини 3-4 покоління та аміноглікозиди. При важкому перебігу ГДП у дітей від 12 років призначали фторхінолони та похідні нітроімідазолу. Такі комбінації антибіотиків мають досить широкий спектр дії та перекривають чутливість більшості грампозитивних та грамнегативних мікроорганізмів, що мають основне значення в розвитку гнійно-деструктивних процесів у легенях дітей [4]. Результати бактеріологічних обстежень згодом, як правило, підтверджували адекватність такої антибактеріальної терапії.

У подальшому заміна антибіотиків здійснювалась під контролем мікробіологічних обстежень не раніше одного разу на тиждень.

У зв'язку з тим, що у 65,2 % дітей з ГДП нами встановлено значне зниження гуморальної ланки неспецифічного імунологічного статусу, стимуляцію неспецифічної резистентності організму в основній групі (73 хворих) здійснювали імунофаном та циклофероном. Імунофан у розчині 0,05 % призначали дітям від 12 років у дозі 50 мкг (1мл), а дітям до 12 років -по 25 мкг (0,5 мл.). Курс лікування складає 10 ін'єкцій за схемою: перші п'ять ін'єкцій кожен день, останні п'ять ін'єкцій проводили через день. Циклоферон у розчині 12,5% призначали дітям від 12 років по 2 мл, а дітям до 12 років - по 1 мл, курс лікування проводили за аналогічною схемою.

28 хворим основної групи було проведено ендобронхіальне введення екзогенного сурфактанту-BL у дозі 12 мг/кг маси тіла на добу. На 3 добу була виконана повторна бронхоскопія з отриманням БАЗ та дослідженням їх твердої фази. Попереднє сканування отриманих фацій показало, що функція аерогематичного бар'єру відновлюється. Місцеве лікування в основній групі нами проводилось диференційовано залежно від форм ГДП та виразності клінічного перебігу захворювання. При гострих лобітах у 10 дітей та абсцесах,

що дренуються, 2 дітям ми проводили бронхоскопічну санацію. При недренуючих абсцесах (7 хворих в основній групі) використовували дренування порожнини абсцесу за Мональді зі встановленням режиму активної аспірації до 5-10 мм вод. ст. Дренування плевральної порожнини проводили за Бюлау. В основній групі хворих для санації плевральної порожнини застосовували розчин декасану – 0,02% та розчин реамберіну – 1,5 % у дозі 10 мл/кг за схемою: розчин декасану перший день на другий день розчин реамберину, чергуючи кожен день до повної санації вогнища. У шістьох хворих основної групи (7,6 %) з піопневмотораксом відзначалась наявність широкої бронхоплевральної нориці. У зв'язку з цим ми використовували метод пошукової оклюзії бронху за Гераськіним у комбінації з торакоскопією [5,7,8].

При стиханні гострих запальних явищ, клінічному покращенні стану хворого, зменшенні показників інтоксикації для профілактики розвитку вісцеро-паріетальних зрощень в основній групі у другій фазі запального процесу ми внутрішньоплеврально вводили рибонуклеазу пацієнтам у віці до 3 років 25 мг рибонуклеази на 15 мл фізіологічного розчину, старше 3 років - 35 мг рибонуклеази на 20 мл фізіологічного розчину один раз на день протягом п'яти днів з наступним обов'язковим застосуванням ультразвуку апаратом УЗТ-1.01Ф, що генерує ультразвук частотою 880 КГц.

Висновки

Застосування розробленої комплексної терапії, яка включає: диференційовані підходи до вибору методів санації гнійно-запального вогнища з використанням у поєднанні медикаментозних препаратів і малоінвазівних технологій (бронхоскопічна санація, дренування абсцесів і плевральної порожнини, пошукова оклюзія бронхіальних нориць) та застосування імунокорекції і сурфактантної замісної терапії призвело до швидкого терміну регресу гнійно-запального процесу з 7,4±1,8 діб до 5,9±0 діб, купірування загальноклінічних проявів захворювання, скорочення тривалості стаціонарного лікування з 23,5±1,8 до 16,4±2,2 ліжко-днів при нульовій летальності проти 4,7 % у групі порівняння.

Література

1. Абаев Ю.К. Возбудители хирургической инфекции у детей: структура и эволюция / Ю.К. Абаев, А.А.Адарченко, Е.И.Гудеова // Детская хирургия. - 2007. - № 4. - С. 29-33.

2. Воробьев А.В. Кристаллогенез биологических жидкостей и субстратов в оценке состояния организма / А.В.Воробьев, А.К.Мартусевич, С.П.Перетягин. – Нижний Новгород: ФГУ «ННИИТО Росмедтехнологий». - 2008. – 384 с.

3. Кузьмин А.И. Диагностика, лечение, исходы и профилактика острой деструктивной пневмонии у детей / А.И. Кузьмин. — Самара: Содружество. - 2006. - 108 с.

4. Линник Н.И. Тактика лечения острых гнойно - деструктивных заболеваний легких и плевры / Н.И.Линник // Сучасні інфекції. - 2000.- № 2. - С. 31-37.

5. Разумовский А.Ю. Оперативная видеоторакоскопия у детей / А.Ю.Разумовский, Е.М.Хаматханова // Хирургия. - 2003. - № 9. - С. 52-56.

6. Цуман В.Г. Гнойно-септические осложнения острых хирургических заболеваний у детей / В.Г.Цуман, А.Е.Машков. – М.:Медицина. – 2005. – 288 с.

7. Chan C.F.Thoracic empyema in children: early surgical intervention hastens recovery / C.F. Chan, W.J. Soong // Acta Paediatr. Taiwan. - 2003. - Vol. 44, № 2. - P. 93-97.

8. Engum S.A. Minimal access thoracic surgery in the pediatric population / S.A. Engum // Semin. Pediatr. Surg. - 2007. - Vol. 16, N 1. - P. 14-26.

Надійшла 01.07.2014 року.

УДК:616.62-008.1-08-053.2

НАШ ДОСВІД ЛІКУВАННЯ ДІТЕЙ ІЗ МІХУРО-СЕЧОВІДНИМ РЕФЛЮКСОМ

В.А. Дігтяр, М.В. Бойко, Л.М. Харитонюк, О.А. Островська, А.В. Обертинський, К.В. Шевченко

ДЗ "Дніпропетровська медична академія" МОЗ України

КЗ "Дніпропетровська обласна дитяча клінічна лікарня" ДОР

НАШ ОПЫТ ЛЕЧЕНИЯ ДЕТЕЙ С ПУЗЫРНО-МОЧЕТОЧНИКОВЫМ РЕФЛЮКСОМ

В.А. Дегтярь, М.В. Бойко, Л.Н. Харитонюк, О.А. Островская, А.В. Обертинский, К.В. Шевченко

ГУ "Днепропетровская медицинская академия" МЗ Украины

КП «Днепропетровская областная детская клиническая больница» ДОС

OUR EXPERIENCE IN TREATING CHILDREN WITH VESICOUTERAL REFLUX

V.A. Dihtiar, M.V. Boiko, L.M. Kharytoniuk, O.A. Ostrovska, A.V. Obertynskyi, K.V. Shevchenko

SI Dnipropetrovsk medical academy of the Ministry of Health Care of Ukraine

Dnipropetrovsk Oblast Children's Clinical Hospital

Резюме. Міхуро-сечовідний рефлюкс (МСР) у дітей є найбільш частою причиною порушення уродинаміки та складає від 35% до 66,4% серед хворих із аномалією розвитку та інфекцією сечової системи. Наведені результати лікування 580 дітей із (МСР) віком від 6 місяців до 17 років. Застосування консервативних методів лікування привело до одужання 35,6% хворих дітей. Ефективність ендоскопічного методу лікування склала 87,3%. У 12,7% дітей з рецидивом МСР було проведене оперативне втручання. Застосування консервативних і ендоскопічних методів лікування є приоритетними у виборі підходу до лікування МСР. Застосування ендоскопічного методу лікування обґрунтовано при неефективності консервативного лікування хворих, при II- IV ступенях МСР, МСР, який сформувався на фоні нейрогенної дисфункції сечового міхура та при МСР, які супроводжуються частими загостреннями пієлонефриту,

вираженими розладами уродинаміки та порушенням функції нирок.

Ключові слова: діти, міхурово-сечовідний рефлюкс, лікування.

Резюме. Пузырно-мочеточниковый рефлюкс (ПМР) у детей является наиболее частой причиной нарушения уродинамики и составляет от 35% до 66,4% среди больных с аномалией развития и инфекцией мочевой системы. Приведены результаты лечения 580 детей с ПМР в возрасте от 6 месяцев до 17 лет. Применение консервативных методов лечения привело к выздоровлению 35,6% больных детей. Эффективность эндоскопического метода лечения составила 87,3%. В 12,7% детей с рецидивом ПМР было проведено оперативное вмешательство. Применение консервативных и эндоскопических методов лечения являются приоритетными в выборе подхода к лечению ПМР. Применение эндоскопического метода лечения обосновано при неэффективности консервативного лечения больных, при II-IV степенях ПМР, ПМР, развившегося на фоне нейрогенной дисфункции мочевого пузыря, которые сопровождаются частыми обострениями пиелонефрита, выраженными расстройствами уродинамики и нарушением функции почек.

Ключевые слова: дети, пузырно-мочеточниковый рефлюкс, лечение.

Abstract. Vesicoureteral reflux (VUR) in children is the most common cause of urodynamics problems and constitutes from 35% to 66.4% among the patients with infection and abnormality of the urinary system. The results of treatment of 580 children with VUR at the age from 6 months to 17 years. The use of conservative treatments resulted in the recovery of 35.6% of sick children. The effectiveness of endoscopic treatment was 87.3%. There was performed a surgery to 12.7% of children with recurrent VUR. The application of the conservative and endoscopic treatment are priorities in choosing the approach to the treatment of VUR. The use of endoscopic treatment is substuntiated when: failure of conservative treatment of patients with stages II-IV VUR, which developed on the background of neurogenic bladder dysfunction and in MCP, accompanied by frequent exacerbations pyelonephritis, expressed urodynamics problems and renal impairment.

Keywords: children, vesicouteral reflux, treatment.

Постановка проблеми і аналіз останніх досліджень. Міхурово-сечовідний рефлюкс (МСР) у дітей є найбільш частою причиною порушення уродинаміки та розвитку рефлюкс-нефропатії. Частота МСР у дітей висока і становить від 35 до 66,4% серед хворих з аномалією розвитку та інфекцією сечової системи. Незважаючи на можливість до спонтанної регресії у 40% хворих, ризик прогресування фокального нефросклероза при МСР залишається високим і може призвести до розвитку хронічної ниркової недостатності, що й ускладнює вибір лікувальної тактики.

Мета. Вивчити та оцінити результати диференційованого підходу до лікування МСР в залежності від причин порушення уродинаміки та активності мікробного запального процесу сечової системи.

Матеріал і методи

Міхурово-сечовідний рефлюкс може бути вродженим і набутим. Однією з головних причин розвитку вродженого міхурово-сечовідного рефлюксу можуть бути різні аномалії розвитку сечостатевої системи: зміни форми і ектопія вустя сечоводу, короткий відділ сечоводу, що розташовується в стінці сечового міхура. Міхурово-сечовідний рефлюкс може сформуватися у зв'язку з тривалою наявністю інфекції сечових шляхів, травмою або пухлиною сечового міхура. Серед причин, які сприяють виникненню і прогресу МСР, у 69% виявляються нейрогенні розлади функції сечового міхура.

В обласній дитячій лікарні проведено лікування 580 хворих дітей з МСР різного ступеня тяжкості. Для діагностики МСР використані методи дослідження (мікційна цистоуретрографія, ультрасонографія з водним навантаженням). Високу інформативність в оцінці стану сечової системи має доплерографія ниркового кровотоку, при якій визначались показники максимальної і мінімальної систолічної швидкості кровотоку та індекс резистентності. Доплерографія сечовідного викиду дозволила оцінити функціональний стан в юкставезікальномута вінтрамуральному відділах сечоводу. МСР і його ступінь визначалися за даними мікційної цистографії згідно з класифікацією Інтернаціонального комітету з вивчення міхурово-сечовідного рефлюксу. Для встановлення виниклих змін проводилася оцінка стану запального процессу. При проведенні цистоскопії оцінювали стан слизової оболонки сечового міхура, розмір і форму вусть сечоводів. Для характеристики розташування вусть сечоводу використовувалася схема Lyona (1977), в якій виділялося 8 зон можливої локалізації вусть.

В даний час не існує єдиної думки щодо ефективності консервативного, ендоскопічного або відкритого оперативного методів лікування МСР. Відсутнічіткі показання до вибору методу лікування даної патології. Згідно з літературними даними ефективність консервативної терапії МСР різного ступеня становить від 20 до 80%. Ендоскопічний метод лікування відноситься до високотехнологічних і малоінвазивних методів і є приоритетним в даний час.

Результати та їх обговорення

На лікуванні в обласній дитячій лікарні Дніпропетровська перебувало 580 хворих з різним ступенем і формою МСР у віці від 3 місяців до 17 років. Консервативне лікування отримували 161 хворий, оперативне лікування проведено 72 хворим і ендоскопічна корекція виконана у 347 хворих.

Протягом останніх восьми років в обласній дитячій лікарні було проведено 347 ендоскопічних операцій дітям від 6 місяців до 17 років. Серед хворих переважала група дівчаток, їх було 250 (72,1%). У віці до 6 місяців – 13 хворих, до 4-х років проліковано 147 дітей, 4-9 років - 30 дітей і старше 9 років - 57 дітей.При проведенні обстеження у 198 хворих рефлюкс виявлений з двох сторін, у 99 хворих - лівобічний і у 50 хворих виявлено правобічний міхурово-сечовідний рефлюкс. Найбільшу групу хворих склали хворі з III ступенем рефлюкса (214 - 61,6%).

При вивченні історії хвороби було виявлено, що причиною для обстеження у 163 хворих явилась наявність рецидивуючої інфекції сечової системи, яка проявлялася транзиторною лейкоцитурією, дізуричними розладами. Друга група хворих- 96 дітей отримували консервативне лікування у зв'язку з явищами пієлонефриту, який носив безперервно рецидивуючий характер і у 88 хворих обстеження проведено у зв'язку з наявністю розширеної чашково-мискової системи. Проаналізувавши анамнез захворювання 347 хворих, яким проведено ендоскопічне оперативне втручання,нами виявлено: 133 хворих отримували антирефлюксну консервативну терапію, яка виявилася безуспішною; 91 дитина отримувала лікування у зв'язку з наявністю нейрогенної дисфункції сечового міхура, а 97 хворим діагноз встановлено при плановому обстеженні. Крім цього, ендоскопічне лікування проведено також групі хворих з рецидивом МСР. Ця група склала 39 дітей, у 29 дітей спостерігалися двобічні зміни вусть, у 7 - лівостороннє і 3 - правостороннє ураження.При цистоскопії у72 хворих дітей виявлено зміни розташування вустя сечоводу - латеральна ектопія, у 4- медіальнаектопія і у 10 хворих вустя відкривалися в безпосередній близькості від внутрішнього отвору уретри. Оцінюючи форму вусть сечоводів, ми виявили наступні зміни форми: овальна -179 випадків, кулястоподібна -6, щілиноподібна - 45, лійкоподібна-24 і по типу «риб'ячого рота» -19 випадків. У 85,75% хворих зустрічалося різке зяяння вусть. При проведенні маніпуляції привертав увагу стан слизової оболонки сечового міхура: гіперемія слизової сечового міхура в області шийки і трикутника Льє - у 163 хворих, а у 57 хворих виявлена різко виражена трабекулярність, судинний малюнок посилений, судини ін'єковані, у 43 хворих

виявлені бульозні зміни. При виявлених змінах в післяопераційному періоді хворим обов'язково проводилася тривала терапія, спрямована на усунення запального процесу і відновлення функції сечового міхура.

Позитивний результат від проведеного консервативного лікування досягнутий у 35,6% хворих, ефективність ендоскопічної методу корекції МСР досягнута у 53,34% хворих. Оцінюючи результати первинної ендоскопічної пластики вусть, позитивний результат досягнутий у 87,3% випадків. В 12,7% випадків спостерігався рецидив рефлюксу, але ступінь рефлюксу була значно нижчим. При повторному підведенні гелю в 60% хворих відзначено ефективність проведеного лікування, в 20% випадків позитивний результат досягнутий після третього підведення гелю. У 72 хворих ефект від проведеного лікування не спостерігався, їм проведене оперативне втручання – операція Коена. Ця група склала 11,06%.

Висновки

Застосування консервативних і ендоскопічних методів лікування є приоритетними у виборі підходу до лікування МСР. Застосування ендоскопічного методу лікування обгрунтовано : при II-IV ступенях МСР,МСР, який сформувався на фоні нейрогенної дисфункції сечового міхура та при МСР, при первинному МСР II-IV ступеня з порушенням функції нирок і вираженими розладами уродинаміки, частими загостреннями пієлонефриту.

При важких ступенях рефлюксу і при виражених змінах будови сечового міхура хворі з МСР потребують тривалого консервативного лікування, спрямованого на відновлення трофіки та функції сечового міхура і сечоводів. Диспансерний нагляд за хворими дітьми повинен бути тривалим з обов'язковим проведенням неодноразово контрольних цистографій.

Література

1. Возіанов О.Ф., Сеймівський Д.А., Бліхар В.Є. Вродженівади сечових шляхів у дітей. – Тернопіль: Укрмедкнига,2000.-С. 218

2. Диагностика мегауретера и пузырно-мочеточникового рефлюкса у детей раннего возраста / В.Н. Грона, В.Н. Мальцев, А.А. Щербинин, А.В. Щербинин, С.А. Фоменко, С.Е. Марков, П.А. Лепихов // Здоровье ребенка. - 2007. - №3. - С. 93-96

3.Сеймівський Д.А.,Каліщук О.А.,Петербургський В.Ф., Оцінка можливостей ендоскопічної корекції міхурово-сечоводного рефлюкса за даними віддалених результатів//Хірургія дитячого віку.-2005.-№1.-сю.25-28.

4.Соловйов А.Є.,Дмитряков В.О., Запорожченко А.Г., Барухович В.Я. та інші, Досвід ендоскопічного лікування міхурово-сечоводного рефлюкса у дітей// Праці науково-практичної конференції дитячих урологів України.-Львів-Київ,-2005.-с.23-2

5. Люлько А.В., Терещенко А.В., Сеймивский Д.А. Нарушения уродинамики мочевыводящих путей у детей. - Днепропетровск: Пороги, 1995.-С. 375

Надійшла 01.07.2014 року.

УДК: 616.617-007.64-07-08-233.01.75.053.2

ДОСВІД ДІАГНОСТИКИ ТА ЛІКУВАННЯ МЕГАУРЕТЕРУ У ДІТЕЙ

В.О. Дмитряков, Г.В. Корнієнко
Запорізький державний медичний університет

ОПЫТ ДИАГНОСТИКИ И ЛЕЧЕНИЯ МЕГАУРЕТЕРА У ДЕТЕЙ

В.А. Дмитряков, Г.В. Корниенко
Запорожский государственный медицинский университет

SPECIFICEXPERIENCE IN THE DIAGNOSIS AND TREATMENT OF MEGAURETER IN CHILDREN

V.O. Dmytriakov, H.V. Korniienko
Zaporizhzhia State Medical University

Резюме. Проведено аналіз результатів обстеження та лікування 38 дітей з різними ступенями мегауретеру. Підтверджена ефективність ендоскопічного лікування мегауретеру шляхом бужування та стентування сечоводів. Обгрунтовані показання і розроблена методика ендоскопічного стентування розширеного сечоводу при мегауретері, як альтернативи оперативному втручанню.

Ключові слова: діти, мегауретер, стентування.

Резюме. Проведен анализ результатов обследования и лечения 38 детей с различными степенями мегауретера. Подтверждена эффективность эндоскопического лечения мегауретера методом бужирования и стентирования мочеточников. Обоснованы показания и разработана методика эндоскопического стентирования расширенного мочеточника при мегауретере, как альтернативы оперативному вмешательству.

Ключевые слова: дети, мегауретер, стентирование.

Abstract. There has been held an analysis of examination and treatment of 38 children with different stages of megaureter. There has been set the effectiveness of endoscopic treatment of megaureter by the way of stenting of ureters. Indications have been justified and a methodics of endoscopic stenting of an extended sechelt while having megareuter as an alternative of surgical operation.

Keywords: children, megaureter, stenting.

Постановка проблеми і аналіз останніх досліджень. Вади розвитку органів сечовивідної системи займають одне з провідних місць і складають понад 40% серед вроджених захворювань дитячого віку [1, 5, 6]. З кожним роком зростає кількість хронічних захворювань нирок, збільшується кількість вроджених вад сечовивідної системи та спадкових форм урологічної патології. Серед них різні варіанти обструктивних уропатій складають до 45%, або 12-17% від усіх вроджених вад розвитку [4].

Разом вади розвитку сечової системи з сумісними та транзиторними станами складають 8,5% всіх вроджених вад, які виявляються за допомогою УЗД. Приблизно 14% всіх

вад сечової системи припадають на обструктивний та рефлюксуючий мегауретер. Серед вродженої патології сечової системи у дітей обструктивні уропатії становлять від 1% до 5,4% [3]. За даними північноамериканського регістра трансплантації нирки обструктивні уропатії у 16,2% дітей були причиною, яка призвела до пересадки нирки, а у 12,9% до діалізу. А серед всіх причин хронічної хвороби нирок (ХХН) обструктивні уропатії складають 23,1% [5].

У перші роки життя, особливо впродовж перших 6-12 місяців життя, ступінь та характер розширення сечоводів можуть істотно змінюватися. Причому, у переважної більшості дітей відбувається дозрівання (матурація) та поліпшення функції сечоводів. У іншої частини дітей розміри сечоводів можуть довго залишатися на колишньому рівні. І тільки у 10-15% дітей відзначається прогресування патологічних процесів [4]. При мегауретерах у дітей основними факторами патологічних змін у нирковій паренхімі та стінці сечоводу є порушення уродинаміки та кровообігу, що залежать від ступеня і характеру обструкції і супроводжується дисбалансом продукції цитокінів і факторів росту.

Отже, відновлення та підтримка уродинаміки разом з профілактикою порушення кровообігу і запалення, а також відмова або відстрочка хірургічної та анестезіологічної агресії, є запорукою створення умов для усунення диспропорції росту та дисфункції дозрівання (матураціЇ) як самих сечоводів, так й інших органів сечовидільної системи. Тобто, першочергове максимально раннє відновлення та тривала підтримка колекторної функції сечовидільної системи є запорукою адекватної патогенетично обґрунтованої відповіді на питання, які задає мегауретер у дітей.

До теперішнього часу не існує переконливих критеріїв визначення ступеня матурації сечових шляхів у дітей молодшого віку. Єдиним показником дозрівання можуть бути показники функціональної здатності в часовій динаміці, де фактор часу набуває провідної ролі.

Одним з перспективних способів взяти це за основу лікування та діагностики є метод ендоскопічного внутрішнього ретроградного стентування сечоводів.

Стентування дозволяє: відновити і тривало утримувати уродинаміку; поліпшити стан кровообігу в нирці та сечоводі; створити безпечні умови для матурації; верифікувати діагноз і виявити супутню патологію; провести уродинамічне обстеження; підготувати, при необхідності, до інших видів лікування; використати фактор часу.

Мета роботи: покращення лікування мегауретеру у дітей шляхом впровадження та вивчення методу ендоскопічного бужування та стентування сечоводів.

Матеріал і методи

За період з 2006 по 2013 роки в клініці дитячої хірургії з діагнозом нерефлюксуючий мегауретер проліковано 38 дітей (42 сечоводів) віком від 3 місяців до 5 років. Хлопчиків було 27, дівчаток 11. Зліва 25, справа - 9, з двох сторін - 4. Верифікація типу нерефлюксуючого мегауретеру на функціональну або органічну обструкцію проводилася в сукупності з лікувальними заходами, з урахуванням часової динаміки.

Виходячи з класифікації D. Beurton (1986), хворі розподілились: 14 – І б ступеня, 18 – ІІ ступеня і 6 – ІІІ ступеня.

Усім хворим проводилась цистоскопія, після підготовки уретри калібруванням уретральним катетером. Під час цистоскопії оцінювалися стан анатомічних маркерів сечового міхура: вічка сечоводів трикутника Льето, шийки сечового міхура, уретри, слизової, патологічних утворень [2]. При можливості проводили стент до миски нирки за загальноприйнятою методикою, яка відповідала віку дитини.

У тому випадку, якщо виникала перешкода, найчастіше на рівні інтрамурального відділу сечоводу, проводили бужування цього відділу сечоводу до можливого розміру стенту і повторювали спробу. Стент утримували від 1 до 3 місяців, у двох випадках - до 4 місяців.

Повторно бужування та стентування проводилось у 5 дітей і тричі - у 2 дітей. У 8 дітей виконати стентування не вдалося через органічні перешкоди: чотири дитини з ІІІ ступенем, три з ІІ ступенем, одна з І б ступенем. У цих дітей були вжиті інші методи лікування.

На 3-4 добу дитина виписувалась із стаціонару для подальшого амбулаторного спостереження. Антибіотикотерапія проводилася, виходячи з даних загальноклінічних аналізів та бактеріального пейзажу сечі.

Результати та їх обговорення

Критеріями оцінки стану нирок і верхніх сечових шляхів, крім візуалізаційних методів дослідження, були лабораторні та клінічні показники. Установка та утримання стенту в цілому позитивно позначилася на відновленні уродинаміки верхніх сечових шляхів та поліпшенні прохідності уретеровезикального сегменту сечоводу.

Результати лікування оцінювалися за наступними показниками: зменшення розмірів, в тому числі й поперечного, сечоводу (за даними УЗД та рентгенографії); зниження розмірів збиральної системи нирки (за даними УЗД та рентгенографії); поліпшення показників УЗД, доплерографії; поліпшення лабораторних показників; покращення інших даних рентгенографії.

До контрольної групи входили діти, яких лікували без використання стентування з 1998 по 2006 рр. В групі було 40 дітей (48 сечоводів) віком від 3 міс. до 5 років, з яких 26 хлопчиків та 14 дівчаток. Патологія зліва – 22, справа – 10, з двох сторін – 8. Дітей з Іб ступенем було 16, з ІІ ступенем – 18, з ІІІ ступенем – 6.

Усім хворим цієї групи проводили стандартне обстеження і виконали наступні оперативні втручання: Y-подібну уретерокутанеостомію в різних модифікаціях, операції Політано-Лідбеттера, Коена, Грегуара, Лопаткіна-Свідлера та ін. Результати дослідження оцінювали за 4-х бальною системою, за основу якої була взята система Лопаткіна М.О. та Артем'євої О.Г. (1988 р.).

Оцінка «відмінно» виставлялася за відсутності клінічних симптомів, а також нормалізації розмірів сечоводів та збиральної системи нирки. «Добре» – за відсутності всіх патологічних симптомів, крім незначної транзиторної лейкоцитурії, стійкої тенденції зменшення розмірів сечоводу та чашечко-мискової системи нирки. «Задовільно» – збереження транзиторної лейкоцитурії, фіксація розмірів збиральної системи нирки та сечоводу на тому ж рівні, але без тенденції до погіршення. «Незадовільно» – всі показники не мають тенденції до поліпшення або стабілізації.

Результати лікування основної групи, де проводилось стентування сечоводів: 31,6% (12 дітей) – відмінно; 28,9% (11 дітей) – добре; 21,0% (8 дітей) - задовільно; 18,5% (7 дітей) – незадовільно.

Результати лікування контрольної групи, де стентування сечоводів не проводилось: 20% (8 дітей) – відмінно; 22,5% (9 дітей) – добре; 40% (16 дітей) – задовільно; 17,5% (7 дітей) – незадовільно.

Висновки

1. Трансвезікальне ретроградне внутрішнє стентування (ТРВС) скомпрометованих сечоводів у багатьох випадках є альтернативою відкритих хірургічних методів лікування мегауретеру у дітей.

2. ТРВС – є для всіх вікових категорій малоінвазивним і може виконуватися як метод остаточного лікування, так і метод підготовки хворого до інших способів лікування.

3. Подальше вивчення та вдосконалення методу дасть можливість визначити його остаточне місце в лікуванні мегауретеру у дітей.

Література

1. Возіанов О. Ф., Сеймівський Д. А., Бліхар В. Є. Вроджені вади сечових шляхів у дітей. – Тернопіль: Укрмедкнига, 2000. – С. 51-93.
2. Макарова М.А. Диагностика и хирургическое лечение мегауретера у новорожденных и детей раннего возраста. // автореферат дис. на соиск. уч. ст. канд. мед. наук. – М: Москва, 2006.
3. Игнатова М.С. Прогрессирование нефропатий и возможные пути ренопротекции //III Российский конгресс «Современные технологии в педиатрии и детской хирургии» - Москва. – 2004. – С. 213-218.
4. Хворостов И.Н. Патологические основы формирования и принципы лечения обструктивный уропатий у детей //автореферат дис. на соиск. уч. ст. доктора мед. наук. – М: Москва, 2006.
5. John P. Gearhart, Richard C. Rink, Pierre D.E. Mouriquand, Pediatric Urology, 2010.
6. Hinds A.C. Obstructive uropathy: considerations for the nephrology nurse//Nephrol Nurs J. – 2004. – vol. 31, №2. – p. 166-174.

Надійшла 01.07.2014 року.

УДК 616.348 – 007.61 – 053.2 - 089

РЕЗУЛЬТАТИ ЛІКУВАННЯ ТРАВМАТИЧНИХ ПОШКОДЖЕНЬ СЕЛЕЗІНКИ У ДІТЕЙ

О.Б. Доманський
Національна медична академія післядипломної освіти імені П.Л. Шупика
Київська міська дитяча клінічна лікарня № 2

РЕЗУЛЬТАТЫ ЛЕЧЕНИЯ ТРАВМАТИЧЕСКИХ ПОВРЕЖДЕНИЙ СЕЛЕЗЕНКИ У ДЕТЕЙ

О.Б. Доманский
Национальная медицинская академия последипломного образования имени П.Л. Шупика
Киевская городская детская клиническая больница № 2

RESULTS OF TREATMENT OF SPLEEN TRAUMATIC DAMAGES IN CHILDREN

O.B. Domanskyi
P.L. Shupyk National Medical Academy of Postgraduate Education
Kyiv City Clildren's Clinical Hospital No.2

Резюме. Проаналізовано результати лікування 115 дітей з травматичним пошкодженням селезінки, із яких причинами були транспортні аварії (n=62, 53,91%), падіння з висоти (n=25, 21,74%), побутові травми (n=14, 12,17%), спортивні травми (n=12, 10,44%), колоті і різані рани (n=2, 1,74%). Консервативно проліковано 58 (50,43%) дітей. У 57 (49,57%) дітей виконані різні методики хірургічного лікування: спленектомія - у 9 пацієнтів, спленектомія з доповненням аутотрансплантації тканини селезінки у великий сальник - у 43, атипова резекція селезінки - у 3, і спленорафія - у 2 дітей. У віддаленому післяопераційному періоді померло 2 (1,74%) дітей, яким була виконана спленектомія. У віддаленому посттравматичному періоді у 45 (39,13%) дітей отримані відмінні результати лікування, у 39 (33,91%) - добрі, у 28 (24,35%) - відзначені задовільні результати, у 3 (2,61%) - незадовільні. У віддаленому періоді позитивні результати були у 97,39% дітей.

Ключові слова: травма, селезінка, діти, результати лікування.

Резюме. Проанализированы результаты лечения 115 детей с травматическим повреждением селезенки, из которых причинами были транспортные аварии (n=62, 53,91%), падения с высоты (n=25, 21,74%), бытовые травмы (n=14, 12,17%), спортивные игры (n=12, 10,44%), колотые и резаные раны (n=2, 1,74%). Консервативно пролечено 58 (50,43%) детей. У 57 (49,57%) детей выполнены разные методики хирургического лечения: спленэктомия – у 9 пациентов, спленэктомия с дополнением аутотрансплантации ткани селезенки в большой сальник – у 43, атипичная резекция селезенки – у 3, и спленорафия – у 2 детей. В отдаленном послеоперационном периоде умерло 2 (1,74%) детей, которым была выполнена спленэктомия. В отдаленном посттравматическом периоде у 45 (39,13%) детей получены отличные результаты лечения, у 39 (33,91%) хорошие, у 28 (24,35%) – удовлетворительные результаты, у 3 (2,61%) – неудовлетворительные. В отдаленном периоде, положительный результат был у 97,39% детей.

Ключевые слова: травма, селезенка, дети, результаты лечения.

Abstract. The results of treatment of 115 children with spleen trauma are presented. Causes of spleen trauma were the following: traffic accidents (n=62, 53.91%), fall from a height (n=25, 21.74%), domestic trauma (n=14, 12.17%), sport trauma (n=12, 10.44%) and stab incision wounds (n=2, 1.74%). 58 (50.43%) children were conservatively treated. To 57 (49.57%) children there were applied different methods of surgical treatment: splenectomy in 9 patients, splenectomy with the addition of own splenic tissue in the omentum in 43 patients, atypical resection of the spleen in 3 patients and sewing of spleen rupture in 2 children. In the late postoperative period died 2 (1.74%) children, who underwent splenectomy. In the late posttraumatic period 45 (39.13%) children had excellent treatment results, 39 (33.91%) – good, in 28 (24.35%) patients were marked satisfactory results, in 3 (2.61%) unsatisfactory ones. In the long term the positive results were marked in 97.39% of the treated children.

Keywords: trauma, spleen, children, the results of treatment.

Постановка проблеми і аналіз останніх досліджень. Травми органів черевної порожнини у дітей складають від 3% до 20,2% серед усіх травматичних пошкоджень, із яких пошкодження селезінки у 30-50% випадків. Летальність сягає близько 19% без тенденції до зниження, післяопераційні ускладнення складають до 15-20%, а гнійно-септичні до 50% [1, 2, 3].

Мета дослідження: вивчити результати лікування травматичних пошкоджень селезінки у дітей.

Матеріали і методи

У дослідження включено 115 дітей з травматичним пошкодженням селезінки, які знаходилися на лікуванні в клініці дитячої хірургії НМАПО імені П.Л.Шупика. Серед досліджуваних пацієнтів було 77 хлопчиків і 38 дівчаток. Причинами травматичного пошкодження селезінки у дітей були транс-

портні аварії у 62 (53,91%) дітей, падіння з висоти у 25 (21,74%) хворих , побутові травми у 14 (12,17%), спортивні ігри у 12 (10,44%), колоті та різані рани у 2 (1,74%) пацієнтів.

Результати та їх обговорення

У 15 із 115 пролікованих нами пацієнтів у ранньому посттравматичному періоді виникли ускладнення. У дітей з ізольованими пошкодженнями селезінки ускладнення зустрічались набагато рідше – у 2-х, проти 13 – з поєднаною травмою. Після консервативного ведення пацієнтів, частота посттравматичних ускладнень була значно меншою, ніж після хірургічного втручання. Це була одна дитина із тяжкою поєднаною торако-абдомінальною травмою, у якої після консервативної зупинки кровотечі із травмованої селезінки розвились пневмонія та посттравматичний панкреатит. В ранньому післяопераційному періоді рівень ускладнень у дітей після спленектомії був значно вищим, ніж у пацієнтів після органозберігаючих і органозаміщуючих операцій. У дітей, яким проведені спленектомії, превалювали плевролегеневі та гнійно-септичні ускладнення. У 2 із 57 оперованих дітей були комбінації двох ускладнень – пневмонія та нагноєння післяопераційної рани. Це були діти, яким була виконана спленектомія. В інших пацієнтів було по одному ускладненню. Серед цих ускладнень у 3 дітей діагностовано пневмонію, в 1 – інфільтрат черевної порожнини, і ще в 1 пацієнта – посттравматичний панкреатит. У 2 із 9 дітей після спленектомії ускладнень у ранньому післяопераційному періоді не було.

Після спленектомії з аутотрансплантацію тканини селезінки частота післяопераційних ускладнень у ранньому післяопераційному періоді була набагато меншою. Так, серед 43 пацієнтів, яким було виконано дану операцію, у 4 виникла пневмонія, у 2 – рання злукова кишкова непрохідність і в 1 дитини – нагноєння післяопераційної рани. Не було ускладнень у ранньому післяопераційному періоді після спленорафії та атипової резекції селезінки. Пневмонію та інфільтрат черевної порожнини в ранньому післяопераційному періоді було виліковано консервативно. Релапаротомію з ліквідацією непрохідності було виконано у двох дітей із ранньою злуковою непрохідістю кишечника на 7 та 11 добу відповідно. Нагноєння післяопераційної рани ліквідовано місцевим лікуванням.

Віддалені результати лікування були вивчені в різні терміни після отримання травми (від 6 місяців до 15 років). Обстеження 97 дітей (84,35%) не виявило у них жодних клінічних проявів, пов'язаних з перенесеною травмою або операцією. Це були 55 із 58 пацієнтів, яким проводилось консервативне лікування травматичних пошкоджень селезінки, та 42 із 57 пацієнтів, яким після отримання травми селезінки були виконані різні оперативні втручання. У 18 дітей (15,65%) відзначено різного ступеня патологічні стани, які можна пов'язати з перенесеною травмою або операцією. Це були 3 із 58 пацієнтів, яким проводилось консервативне лікування травматичних пошкоджень селезінки, та 15 із 57 пацієнтів, яким після отримання травми селезінки, були виконані різні оперативні втручання. У 15 дітей у віддаленому післяопераційному періоді були виявлені ускладнення, більшість з яких було у тих дітей, яким виконувалась спленектомія. Менше ускладнень розвивалось у пацієнтів після спленектомії з аутотрансплантацією тканини селезінки. Після органозберігаючих операцій ускладнень не було. Так, серед 9 дітей, яким було виконано спленектомію, у 4 – виявлено пізню злукову кишкову непрохідність, яку було ліквідовано лапаротомією з роз'єднанням злук.

У віддаленому післяопераційному періоді померло 2 (1,74%) дітей, яким було виконано спленектомію. В однієї дитини через 4 роки після операції виник тромбоз мезентеріальних судин на тлі пневмонії з дуже тяжким перебігом. Їй було проведено лапаротомію з резекцією 150 см тонкої кишки. В подальшому у цієї дитини прогресувала септична пневмонія з розвитком поліорганної недостатності. В іншого пацієнта через 9 років з часу спленектомії розвинувся хронічний аутоімунний гепатит і пневмонія, які стали причиною смерті.

Серед 43 дітей, яким було виконано спленектомію з аутотрансплантацією тканини селезінки, ускладнення відзначено у 9 пацієнтів: злукова кишкова непрохідність (n=2) і пневмонія (n=7). При злуковій непрохідності в 1 дитини виконано лапаротомію, роз'єднання злук з резекцією 30 см тонкої кишки та накладанням тонко-тонкокишкового анастомозу кінець-в-кінець. Ще в однієї дитини при злуковій непрохідності кишечника проведено лапаротомію з роз'єднанням злук, із субтотальною резекцією великого сальника та трансанальною інтубацією кишечника. Пневмонія була корегована консервативно. В цій групі летальних випадків не відзначено. У 3 із 23 дітей з травматичним пошкодженням селезінки, яких лікували консервативно з використанням традиційної гемостатичної терапії в терміни від 3 місяців до 4 років сформувались кісти селезінки діаметром від 1 до 3 см, які спостерігались нами в динаміці. Аналіз імунограм відобразив виражені зміни імунної системи у пацієнтів, які перенесли хірургічне втручання. Спленектомія супроводжувалась зміною імунного статусу, що мала прояви зниження рівня сироваткового IgA. Зниження інших видів сироваткових імуноглобулінів було виражене в меншій мірі. Ці кількісні відхилення в показниках імунограм як ознака гострого стійкого імунодисбалансу, індукованого із системи імунітету цього органу імуногенезу та масивною внутрішньочеревною кровотечею. Результати проведеного дослідження свідчать про можливість використання комплексної ультрасонографії з доплерографією для оцінки стану ехоструктури паренхіми селезінки, спланхнічного та внутрішньоорганного кровотоку на різних етапах лікування та у віддаленому періоді. У 27 пацієнтів з глибокими розривами паренхіми, яким проводили консервативне лікування, в ділянці пошкодження селезінки формується посттравматичний рубець. В 28 дітей після консервативного лікування відзначено повне відновлення пошкодженої тканини селезінки без утворення рубця. У 3-х дітей сформувалась кіста селезінки діаметром від 10 до 30 мм. В 1-му випадку спостерігали повну самостійну редукцію цієї кісти через 2 роки. У 2-х інших пацієнтів кісти в розмірах не змінювались. В групі пацієнтів, оперованими за органозберігаючими методиками (атипова резекція селезінки та спленорафія) при ультрасонографічному обстеженні вже через 6 місяців спостерігали відновлення ехоструктури селезінки. В усіх дітей незалежно від ступеня ураження селезінки, яких проліковано консервативно, як традиційною гемостатичною терапією, так і з застосуванням методики зниження портального тиску, доплеревські показники у віддаленому періоді мали нормальні параметри спланхнічного та внутрішньоорганного кровотоку. У віддаленому періоді в 45 (39,13%) дітей отримано відмінні результати лікування, у 39 (33,91%) пацієнтів – добрі, у 28 (24,35%) – відзначено задовільні результати, а у 3 (2,61%) – незадовільні.

Висновки

Органозберігаючий принцип і раціональне комплексне лікування дітей забезпечує зниження посттравматичних ускладнень і покращує якість життя пацієнтів у віддаленому періоді. Високу ефективність цієї програми підтверджено позитивними результатами у 97,39% пролікованих дітей.

Література

1. Журило І.П., Грона В.Н., Літовка В.К. та ін. Консервативна тактика при травмі селезінки в дітей // Здоровье ребенка.- 2009.- № 2 (17).- С. 67-73.

2. Кориневська І.М., Переяслов А.А. Діагностика та лікування

дітей із закритою абдомінальною травмою. // Хірургія дитячого віку. - 2007. - №3. - С. 27-32.
3. Pereyaslov A. Korinevska, O. Borova, A. Troshkov. Blunt abdominal trauma in children. // Eur. Surg. - 2007. - Vol.39. - P. 116.

Надійшла 01.07.2014 року.

ЕНДОБРОНХІАЛЬНА САНАЦІЯ В ЛІКУВАННІ ГОСТРИХ ЛОБІТІВ У ДІТЕЙ

В.А. Домарацький, Г.А. Чорноус
Рівненська обласна дитяча лікарня

ENDOBRONCHIAL SANATION IN THE TREATMENT OF THE ACUTE LOBITIS IN CHILDREN

V.A. Domaratskyi, H.A. Chornous
Rivne Oblast Children's Hospital

Резюме. В основі нашого дослідження лежить порівняльний аналіз лікування гострого лобіту без та із застосовуванням ендоскопічного обстеження з санацією бронхів у 39 пацієнтів на прикладі двох клінічних груп.

Базуючись на даних анамнезу, клінічної картини, рентгенограм у кожному клінічному випадку визначено термін застосування ендобронхіальної санації. Особливу увагу приділено ендоскопічній оцінці функціонального стану та патологічним змінам в трахеобронхіальному дереві, диференційній діагностиці ендобронхіту.

Інтерпретацію виявлених патологічних змін під час ендобронхіального обстеження здійснювали за загальноприйнятими критеріями.

Динамічне ендоскопічне та рентгенобстеження дозволило контролювати перебіг захворювання. У представлених клінічних випадках обгрунтовано доцільність впровадження ендобронхіальної санації.

Своечасна діагностика та застосування ендоскопічного обстеження з санацією бронхів на фоні комплексної медикаментозної терапії сприяли швидкому відновленню прохідності бронхів, попередження важких ускладнень, скорочення терміну лікування та матеріальних затрат.

Із упровадженням в клінічну практику ендобронхіальної санації оптимізовано тактику лікування, що значно покращило результати лікування гострого лобіта у дітей.

Ключові слова: діти, гострий лобіт, діагностика, ендобронхіальне обстеження та санація, лікування, аналіз.

Abstract: On the basis of our investigation there was conducted the comparative analysis of the treatment of acute lobitis without and with application of endoscopic examination of sanitization of bronchis on 39 patients on the example of 2 clinical groups.

Basing on the data of anamnesis, clinical patterns, X-ray pictures in every clinical case the term of application of endobronchial sanitization was determined.

Great attention was paid to endoscopic estimation of the functional state and pathological changes in tracheo-bronchial tree, differential diagnostics of endobronchitis.

The interpretation of expressed pathological changes during the endobronchial examination was made accoeding to the generally accepted criteria.

The dynamic endoscopic and X-ray examinations allowed controling of the clinical course. By the presented clinical cases reasonability of adoption the endobronchial sanitization was substantiated.

The timely diagnosis and the application of endoscopic examination of sanitization of bronchis against the background of complex medicamental therapy facilitated the quick recover permeability of bronchis, warning of severe complications, reduction of term of treatment and material expenditures.

With the adoption of endobronchial sanitization into clinical practice was optimized the method of treatment which improved to a great extent the results of the treatment of acute lobitis in children.

Keywords: children, acute lobitis, diagnosis, endobronchial examination and sanitization, treatment, analysis.

Постановка проблеми і аналіз останніх досліджень. Серед переддеструктивних форм бактеріальної деструкції легень гострий лобіт [Г Л] займае особливе місце, оскільки є складною, суміжною проблемою педіатрії та торакальної хірургії [1,2,5,8].

Відзначається ГЛ стрімкістю перебігу, важкістю клінічних проявів та частим розвитком внутрішньо-легеневих чи легенево-плевральних ускладнень [2,3,5,8]. За останне десятиріччя серед легенево-плевральних ускладнень стали частіше спостерігатись випадки неповного розправлення частки легені внаслідок спайкових процесів або/чи фіброзних нашарувань. Що стосується внутрішньо-легеневих форм, то в даний час проблемою є гнійний ендобронхіт.

В патогенезі захворювання лежить порушення прохідності часткового бронху (гіперемія, набряк, інфільтрація, гіперсекреція, бронхоспазм, часткова чи повна обтурація бронху гнійним вмістом). Тривалий перебіг запалення сприяє стійкому порушенню прохідності бронху, що призводить до його блокади, розвитку емфіземи, часто гнійного плевриту та бронхо-пульмональної нориці [2,3,5,8].

Порушення прохідності бронху на фоні гнійного ендобронхіту недостатньо висвітлено в медичній літературі. До теперішнього часу все ще відсутній єдиний погляд щодо застосування ендоскопічного обстеження в клінічній педіатричній практиці, недостатньо висвітлено та оцінено значення ендобронхіальної санації [ЕБС] в лікуванні гострого лобіту у дітей.

Важливою умовою проведення адекватної ЕБС є наявність кваліфікованого медичного персоналу та відповідного технічного оснащення [7]. Все викладене вище обумовлює актуальність застосування в сучасних умовах ендоскопічного обстеження із санацією бронхів в комплексному лікуванні гострого лобіту у дітей.

Метою роботи було вивчити та доказати ефективність ендобронхіального обстеження та санації бронхів у лікуванні гострого лобіту у дітей.

Матеріали і методи

У наше дослідження включено 39 пацієнтів віком від 1 до 16 років , які знаходились на обстежені та лікуванні з приводу

гострого лобіту в обласній дитячій лікарні за останні 7 років.

Хлопчиків було 24, дівчаток 15. У віці 1-3 років було – 19, 3-5 років – 9, 5-10 років – 6, старше 10 років – 5.

Із анамнезу відомо, що на догоспітальному етапі лікувалися з приводу гострого респіраторного захворювання або/чи спостерігались дільничим педіатром 6 дітей. Амбулаторно лікувались в дитячій поліклініці від гострого бронхіту чи бронхопневмонії 8 хворих. На лікуванні у дитячому відділенні ЦРЛ області знаходилось 25 пацієнтів.

На догоспітальному етапі не діагностовано ГЛ у 11 пацієнтів. З клінічною картиною ГЛ в обласну лікарню госпіталізовано 28 хворих.

Тривалість захворювання до госпіталізації в ОДЛ у 9 хворих склала від 3 до 6, у 22 від 6 до 10, у 8 від 10 до 14 діб.

Загальний стан на час госпіталізації був середнього ступеня важкості у 8, важким у 31 хворго. Важкість стану була зумовлена інтоксикаційним синдромом та дихальною недостатністю. Клінічна картина характеризувалась поєднанням симптомів гнійно-септичного синдрому з порушенням чи виключенням із дихання хворої частки легені (табл. 1).

Діагностичний алгоритм включав: анамнез хвороби, клінічні дані, рентгенографію органів грудної клітки в 2-х проекціях, УЗД ОГК, КТ ОГК, ЕБС з аналізом бронхоальвеолярних змивів, лабораторні аналізи.

Лікування дітей з ГЛ було комплексне. Проводилась катетеризація периферичної або центральної вени. Антибактеріальна терапія потребувала застосування максимально допустимих доз препаратів широкого спектру дії. Лікування включало інфузійну терапію, забезпечення адекватного дихання, O_2 — терапію, корекцію гемостазу, нормалізацію гемодинаміки та боротьбу з анемією, стимуляцію захисних механізмів, вітамінотерапію, фізіотерапію.

Наша робота ґрунтується на порівнянні результатів традиційного лікування ГЛ та поєднання традиційного лікування із застосуванням ЕБС на прикладі двох клінічних груп.

Клінічна група №1 (14 дітей), ЕБС не проводилось. Хлопчиків було - 9, дівчаток - 5. У віці 1-3 роки - 9, 3-5 років - 3, 5-10 років -1, старше 10 років – 1.

Хворі у більшості випадків госпіталізовані у віділення реанімації та анестезіології. Загальний стан на час госпіталізації був середнього ступеня важкості у 3, важким в 11 пацієнтів. Призначалась комплексна медикаментозна терапія. При покращенні загального стану на 3-5добу діти переводились у педіатричне відділення, де продовжено курс лікування.

У разі виникнення легенево-плевральних ускладнень надавалась невідкладна допомога (плевральна пункція, дренування плевральної порожнини по Бюлау) з подальшим переводом у хірургічне відіення [2,8]. Температурну реакцію у дітей спостерігали до 7-11 доби, задишка утримувалась до 3-5 діб. Вологий кашель турбував до 10-14 діб. В середньому хворі отримали 4-5 курсів антибіотикотерапії, багаторазові курси фізіотерапії, імунокоригуючої терапії, відхаркуючі засоби, спазмолітики. В динаміці лікування спостерігали поступове покращення клінічних та рентгенологічних даних. Показники лабораторних аналізів крові нормалізувались тільки на 16-23 добу. Термін перебування хворого у стаціонарі в середньому становив 26±5 діб.

Клінічна група №2 (25 хворих). Хлопчиків було – 15, дівчаток – 10. У віці 1-3 роки – 10, 3-5 років – 6, 5-10 років – 5, старше 10 років – 4. Хворі у більшості випадків госпіталізовані у відділення реанімації та анестезіології.

Таблиця 1. Дані рентген обстеження

Локалізація	Права легеня	Ліва легеня	Кількість
в/ч	21	3	24
с/ч	9	-	9
н/ч	5	1	6

Загальний стан на час госпіталізації був середнього ступеня важкості у 5, важким у 20 пацієнтів. Проводилась комплексна медикаментозна терапія. Ендобронхіальна санація виконувалась після зняття гострих проявів інтоксикації на 1- 3 добу з часу госпіталізації (в першу добу-8, другу-13, третю-4).

Застосовували в роботі бронхоскоп Шторца або Фріделя, фібробронхоскоп фірми «Olympus» чи «Pentax». У всіх пацієнтів до 8 років ЕБС проводили під загальним знечуленням за загальноприйнятою методикою [3,4,6,7].

Загальне знеболення застосовано у 19 хворих. Із них 2 рази у 4, 3 рази у 3 , 4 - у 2 пацієнтів. Місцева анестезія у 6. Із них 2 рази у 4, 3 рази у 3, 4 рази у 3, 5 раз у 2, 6 - у 1 хворого.

При ендоскопічному обстеженні вивчався стан просвіту бронхів, характер та поширеність ендобронхіту, проводився забір бронхо-альвеолярних змивів на бактеріологічне дослідження [3,4,6].

Орієнтуючись на ступінь вираженності запальних змін в трахеї та бронхах, проводили диференційну діагностику різних форм ендобронхіту [3,6,7]. Слизова оболонка бронхів була яскраво гіперемована з набряком, відсутній або нечіткий судинний малюнок та рельєф хрящових кілець.

Потрібно зауважити, що чітких меж запального характеру та морфологічних змін в трахеї чи бронхах ми не спостерігали. Диференційну діагностику між катаральним та гнійним ендобронхітом проводили за рахунок інтенсивності запальних змін та наявності чи відсутності гнійного характеру мокротиння. За характером запалення, виявлених змінах та їх поширеності, наявності мокротиння з фібрином діагностовано гнійний ендобронхіт у 19 (однобічний у 17, двобічний у 2), гнійно - катаральний у 6 хворих. При затяжному перебігу запальні зміни в бронхах були менше виражені, але з більш чіткою локалізацією запального процесу [3,6,7].

Позитивна динаміка клінічних даних після проведення ЕБС спостерігалась у всіх пацієнтів. Відзначали значне покращення провідності дихання та даних перкуторного обстеження.

Вважаємо, що кращим діагностичним методом є фібротрахеобронхоскопія, яка дозволяє ефективніше провести огляд трахеї та бронхів на всьому протязі [3,6, 7].

Але її, на жаль, неможливо виконати під місцевою анестезією у дітей раннього віку. Санацію трахеї та бронхів здійснювали 0,9% S. NaCl, розчином декасану, метронідазолу. Ендобронхіально вводили розчин гідрокортизону. З огляду на чутливість мікрофлори санація бронхів проводилась розчином антибіотика.

Клінічний приклад №1

Хлопчик К., 1,2 роки. Поступив у відділення реанімації та анестезіології обласної лікарні на 8 добу від початку захворювання з клінікою правобічної плевропневмонії, ускладненої гострим лобітом, ДН-II ст. (рис. 1).

Із анамнезу відомо, що отримував лікування з приводу трахеобронхіту згідно з рекомендаціями дільничого педіатра в домашніх умовах та амбулаторно в дитячій поліклініці за місцем проживання.

Рентгенобстеження не проводилось. В результаті проведеного лікування стан дитини відносно покращився.

Розвиток пневмонії батьки пов'язують з нашаруванням респіраторної інфекції. Повторно хлопчик оглядався дільничим педіатром, проводилась корекція лікування. На 5 добу захворювання виконано рентгенологічне обстеження. Діагностовано правобічну плевропневмонію.

Госпіталізований у дитяче відділення ЦРЛ. В динаміці спостереження та лікування без покращеня. На 8 добу у супроводі реанімаційної бригади переведений в обласну лікарню.

У зв'язку з важкістю загального стану госпіталізований

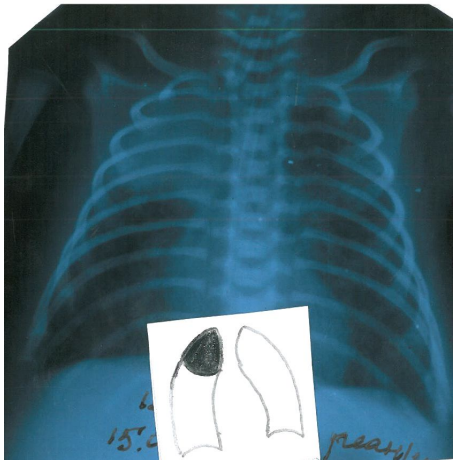

Рис. 1.

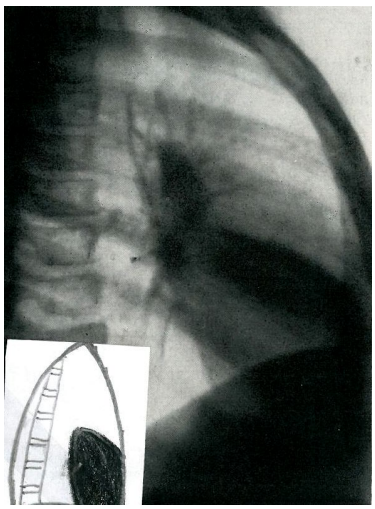

Рис. 2.

у відділення анестезіології та реанімації. Призначено комплексну медикаментозну терапію.

На другу добу перебування у відділенні проведено діагностично–санаційну трахеобронхоскопію. При ендоскопічному обстежені виявили гіперемію та набряк слизової оболонки правого бронха, звуження гирла верхньо-часткового бронха та його обтурацію гнійним вмістом. Виконана ЕБС, проведено забір бронхо-альвеолярної рідини на бактеріологічне дослідження, санація розчином декасану, введено розчин гідрокортезону через катетер в гирло верхньо-часткового бронха. Прохідність верхньо-часткового бронха частково відновлена. Стан хворого значно покращився, температурна реакція на субфібрильних цифрах (max.37,2-37,6°С), зменшились прояви інтоксикації, покращились дані аускультації та перкусії. На контрольній рентген ОГК інтенсивність затемнення легеневого поля значно зменшилась.

Переведенний у хірургічне відділення. Через добу проведена повторна ЕБС. Ендоскопічно картина вогнищевого, гнійно - катарального ендобронхіту. Місцево вводився розчин гідрокортизону. Прохідність гирла верхньо-часткового бронха, вічка сегментарних бронхів значно покращилась. Позитивна рентгенологічна динаміка. В подальшому на 3 добу проведена ЕБС. Прохідність гирла верхньо-часткового бронха, вічка сегментарних бронхів відновлено повністю. У результаті проведеного лікування хворий виписаний на 14 добу у задовільному стані. Оглянутий через 1 місяць. Клінічно здоровий.

Клінічний приклад № 2.

У дітей від 8 років ЕБС у більшості випадків виконана під місцевим знеболенням. До ендоскопічного обстеження проводилась відповідна медикаментозна підготовка [7] (рис. 2).

Хвора С., 12 років.Поступила у хірургічне відділення РОДЛ на 14-й день захворювання. Із анамнезу відомо, що лікувалась амбулаторно в поліклініці та у дитячому відділенні ЦРЛ. Отримала антібіотико- та фізіотерапію.

На рентгенограмах масивне затемнення середньої частки правої легені, тінь з випуклим контуром. У звязку з відсутністю ефекту від проведеного лікування переведена в обласну лікарню. На час поступлення стан середнього ступеня важкості. Скарги на загальну слабість, вологий кашель, біль у правій половині грудної клітки, субфебрильну температуру.

Призначена комплексна медикаментозна терапія. Після відповідної підготовки, під місцевою анестезією проведена діагностично-санаційна фібротрахеобронхоскопія.

Ендоскопічно картина вираженого вогнищево-гнійного ендобронхіту. Звуження та обтурація гнійним вмістом вічка В 4-5 справа. Ендобронхіальна санація розчином декасану. В зону звуження через тонкий катетер введено розчин гідрокортезону. В подальшому проведено три санаційних фібротрахеобронхоскопії, місцево вводився розчин гідрокортезону.

В динаміці лікуваня та спостереження усунено запальний процес, прохідність бронхів повністю відновлена. Позитивна рентгенологічна динаміка. Виздоровлення. Виписана на 13 добу. Огляд та ренгенсубфіебрильну температур контроль через 1 місяць без особливостей.

Клінічний приклад №3

Хлопчик Д., 3,5 років. Поступив на 7 добу від початку захворювання.

Діагноз при поступленні: Правобічна плевропневмонія, гострий перебіг, нижньо-частковий лобіт справа. ДН I-II ст. (рис.3)

Лікувався в дитячій поліклініці за місцем проживання. На рентген-ОГК нижньо-частковий лобіт справа. У зв’зку з погіршеннням загального стану направлений в обласну лікарню.

Госпіталізований у хірургічне віділення. Корекція інтоксикаційного синдрому та дихальної недостатності. На другу добу, після огляду анестезіолога під загальним знеболенням прведена діагностично-санаційна трахеобронхоскопія. Ендоскопічно картина вираженого нижньо-часткового, гнійного ендобронхіту. Гирло нижньо-часткового вічка сегментарних бронхів звужено та обтуровано гнійним вмістом. Ендобронхіальна санація проведена розчином декасану, вводився розчин гідрокортизону.

В подальшому проведено дві санаційні трахеобронхоскопії. Місцево вводився розчин гідрокортизону. Усунено

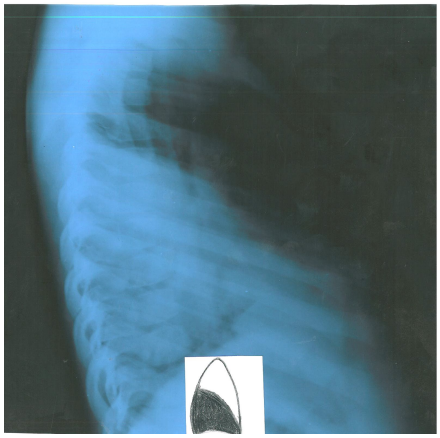

Рис. 3.

запальний процес, прохідність бронхів відновлена. Позитивна рентгенологічна динаміка. Виздоровлення. Виписаний на 15 добу. Огляд через 1 місяць без особливостей.

У лікуванні наших пацієнтів критерієм оцінки результатів застосування ЕБС була виражена позитивна динаміка клінічних симптомів захворювання та даних рентгенологічного обстеження.

Результати та їх обговорення

Лікування ГЛ у всіх наших пацієнтів мало індивідуальний підхід, базувалось на даних рентген- та ендоскопічного обстеження. При визначенні тактики лікування гострого лобіту обов'язковим було прогнозування перебігу захворювання та можливих ускладнень як у близькому, так і у віддаленому періодах. Корекцію антибіотикотерапії проводили згідно результатів бронхо-альвеолярних змивів.

Нами проведено ретроспективний аналіз історій хвороб та амбулаторних карток у всіх пацієнтів.Частіше хворіли діти віком 3-10 років, відповідно термін лікування був 18±5 діб. Другу вікову групу склали пацієнти 1-3 років. Термін лікування становив 21±5 діб. Тоді як у віці 10-16 років лікували 5 хворих, термін лікування становив 16±3 доби.

При поглибленому вивченні стану здоров'я у 20 пацієнтів нами було встановлено, що в анамнезі серед виявлених порушень часто зустрічались: захворювання ЛОР-органів, ларинготрахеїти, рецидивуючі бронхіти.

Дисгармонічний фізичний розвиток за рахунок відставання у вазі на фоні вродженої бронхо-легеневої патології виявлено у 4 хворих. Вперше захворювання легень діагностовано у 15 пацієнтів.

Ураження правої легені у 35 пацієнтів можливо пояснити тим, що правий головний бронх короткий, направлення його майже співпадає з направленням трахеї, що збільшує поширеність інфекційних збудників при аеробному шляху проникнення інфекції [6,7] (табл. 2).

Результати лікування ГЛ залежали від своєчасної діагностики, застосування ЕС, перебігу захворювання та розвитку ускладнень.

За нашими даними тактичними помилками були: неповне або неякісне обстеження, неправильна інтерпретація клінічних даних або результатів рентгенобстеження у догоспітальному періоді, нехтування проведення рентгенобстеження хворої легені в боковій проекції, відсутність динамічного рентгенологічного обстеження, неадекватне (малоефективне) застосування антибіотикотерапії.

Ігнорування проведення ЕБС було запорукою тривалого стаціонарного лікування, повільного покращення загального стану та клінічних симптомів захворювання. Затяжний перебіг ГЛ, відсутність позитивної динаміки від медикаментозного лікування, вказує на доцільність проведення ендобронхіальної санації як альтернативи безсистемному використанню великої кількості антибіотикопрепаратів та тривалому стаціонарному лікуванню.

Безпосередні результати застосування ЕБС спостерігали у всіх хворих. Завдяки ендобронхіальній санації вдалось добитись раннього суттєвого покращення кисневого бюджету організму, активізувати гемодинамічні показники, попередити ускладнення та скоротити тривалість перебування у відділенні інтенсивної терапії.

Віддалені результати проаналізовано у всіх пацієнтів. Позитивні результати лікування ГЛ ми пов'язуємо із впровадженням в практичну діяльність ендоскопічного обстеження з санацією бронхів.

Впровадивши ЕБС в клінічну пульмонологічну практику, ми значно зменшили кількість ускладнень та термін перебування хворих у стаціонарі, отримали добрі безпосередні та віддаленні результати лікування у всіх пацієнтів.

Таблиця 2. Аналіз тривалості основних клінічних проявів захворювання (доба)

Показники	I група(n = 14) (ЕС не проводилось)	II група (n =25) (ЕС проводилось)
Температура	8,0±3,0	3,0±1,5
Вологий кашель	14,0±3,0	7,0±3,0
ДН	5,0±1,0	2,0±0,0
Аускультація та перкусія	13,0±2,0	2,0±1,0
Рентген ОГК	15,0±3,0	5,0±2,0
Лабораторні аналізи	20,0±4,0	10,5±3,0
Кількість курсів антибіотикотерапії	4,0±1,0	2,0 ±1,0
Ліжко день	26±5,0	16±4,0
Ускладнення	8 (5-плевритів, 3-БДЛ)	4(4-плевритів)

Ускладнень, пов'язаних з проведенням ендоскопічного обстеження та санації бронхів, у наших пацієнтів ми не спостерігали.

Висновки

1. До проведення ендобронхіальної санації доцільно провести медикаментозну корекцію інтоксикаційного синдрому та дихальної недостатності.
2. Раннє застосування ЕБС в лікуванні ГЛ дозволяє оцінити стан слизової трахео-бронхіального дерева, поширеність та локалізацію ендобронхіта, усунути причину порушення прохідності бронху, що значно скорочує термін відновлення функціонального стану хворої частки легені, матеріальні затрати та прискорює одужання.
3. Накопичення клінічного матеріалу та оцінка результатів лікування дозволили чітко визнати доцільність застосування ендобронхіального обстеження та санації бронхів у контексті лікування гострого лобіту у дітей.
4. Діти, які перенесли переддеструктивну форму бактеріальної пневмонії, потребують диспансерного нагляду протягом одного року. Рекомендується санаторно-курортне оздоровлення протягом року.

Література

1. Рачинский С.В. Болезни органов дихания у детей. Москва. Медицина. 1987г. 493с.
2. Рокицкий М.Р. Хирургические заболивания легких у детей. Ленинград Медицина.1988 г. 286 с.
3. Климанская Е.В. Основи детской бронхологии. Москва. Медицина. 1972 г. 173с.
4. Домарацький В. А. Застосування ендобронхіального дослідження при захворюваннях легень у дітей. Клінічна хірургія, 2001 рік, № 1, ст.29-31.
5. Рокицкий М. Р., Неотложная пульмонология детского возраста., Ленинград . Медицина . 1978. 255 с.
6. Лукомский Г.И. Бронхопульмонология. Москва. Медицина.1982.392 с.
7. Савельев В.С., Руководство по клинической ендоскопии. Москва. Медицина. 1985 г. 536 с.
8. Исаков Ю.Ф. Руководство по торакальной хирургии у детей. Москва. Медицина.1978 г. 548 с.

Надійшла 01.07.2014 року.

УДК 616-089+616.681-089.87+616.681+613.95

МАЛОІНВАЗИВНЕ ЛІКУВАННЯ АБДОМІНАЛЬНОГО КРИПТОРХІЗМУ У ДІТЕЙ

Ю.Р. Доценко, А.А. Переяслов, Б.М. Зіняк, М.В. Глагович, Б.Д. Баб'як
Івано-Франківська обласна дитяча клінічна лікарня
Львівський національний медичний університет імені Данила Галицького

МИНИИНВАЗИВНОЕ ЛЕЧЕНИЕ АБДОМИНАЛЬНОГО КРИПТОРХИЗМА У ДЕТЕЙ

Ю.Р. Доценко, А.А. Переяслов, Б.М. Зиняк,М.В. Глагович,Б.Д. Бабьяк
Ивано-Франковская областная детская клиническая больница
Львовский национальный медицинский университет имени Данила Галицкого

MINIMALLY-INVASIVE TREATMENT OF INTRAABDOMINAL CRYPTORCHIDISM IN CHILDREN

Yu.R. Dotsenko, A.A. Pereiaslov, B.M. Ziniak, M.V. Hlahovych, B.D. Babiak
Ivano-Frankivsk Oblast Children's Clinical Hospital
Danylo Halytskyi Lviv National Medical University

Резюме. У роботі наведено літературний огляд проблеми малоінвазивного лікування абдомінального крипторхізму у дітей та аналіз результатів лікування 21 хлопчика віком від 1,5 до 17 років протягом 2008-2013 років. У 2 (9,5%) хворих проведено орхофунікулектомію, у 8 (38%) – виконано одномоментну орхопексію, а у 11 (52,5%) – двохмоментну операцію Фовлера-Стефенса. На вибір методики низведення гонади впливали: наявність чи відсутність петлі сім'явиносної протоки, відстань до внутрішнього пахвинного кільця, розташування яєчка відносно зовнішніх клубових судин. Встановлено, що лапароскопія є ефективним методом діагностики у дітей із абдомінальною формою крипторхізму незалежно від віку дитини. Лапароскопія дозволяє визначити подальшу тактику хірургічного лікування дитини з абдомінальною формою крипторхізму, залежно від ендоскопічної картини захворювання.

Ключові слова: абдомінальний крипторхізм, лапароскопія, охопексія.

Резюме. Работа представляет собой литературный обзор проблемы малоинвазивного лечения брюшного крипторхизма у детей и анализ результатов лечения 21 мальчика в возрасте от 1 до 17 лет в течение 2008-2013 гг. У 2 (9,5%) пациентов проведено орхофуникулектомию, у 8 (38%) – выполнено одномоментную орхопексию, и у 11 (52,5%) – двухмоментную операцию Фовлера-Стефенса. На выбор методики низведения гонады влияло: наличие или отсутствие петли семявыносящего протока, расстояние до внутреннего пахового кольца, расположение яичек по отношению к наружным подвздошным сосудам. Установлено, что лапароскопия является эффективным методом диагностики у детей с абдоминальной формой крипторхизма независимо от возраста ребенка. Лапароскопия дает возможность определения дальнейшей тактики хирургического лечения детей с абдоминальной формой крипторхизма, в зависимости от эндоскопической картины заболевания.

Ключевые слова:абдоминальный крипторхизм, лапароскопия, охопексия.

Abstract. The work provides a literary review on the problem of minimally-invasive treatment of intraabdominal cryptorchidism in children, and the results of treatment 21 boys at the age from 1 to 17 years in the period from 2008-2013. To 2 (9.5%) patients there was performed orchidectomy, to 8 (38%) patients one-stage orchopexy and to 11 (52.5%) Stephens-Fowler two-stage orchopexy was performed. The method of choice of gonadal descent depended on: the presence or absence of looping of the vas, distance to internal inguinal ring, location of testes in relation to external iliac vessels. It was found out that laparoscopy is an effective method to diagnose abdominal cryptorchidism in children regardless of the age of the child. Laparoscopy allows you to define further tactics of surgical treatment of a child with abdominal cryptorchidism depending on the endoscopic picture of disease.

Keywords: abdominal cryptorchidism, laparoscopy, orchopexy.

Постановка проблеми і аналіз останніх досліджень. Останнім часом все більшої актуальності набувають питання чоловічого безпліддя через складну демографічну ситуацію, що склалась в Україні. Однією із найчастіших вроджених причин безпліддя у чоловіків є крипторхізм, який також є причиною порушення гормонального статусу, імпотенції та новоутворів [2]. Окремо виділяють «синдром непальпованих яєчок», який включає як абдомінальну форму крипторхізму, так й аплазію (агенезію) чи атрофію яєчок. Абдомінальна ретенція є найбільш складним варіантом неопущення яєчка в калитку та частіше, ніж всі інші форми, призводить до гіпоплазії яєчок [3-5]. Якщо для діагностики пахвинної локалізації яєчка достатньо лише візуалізації пахвинно-калиткової ділянки та її пальпації (в окремих випадках існує необхідність виконання ультразвукового дослідження), то для верифікації локалізації гонад при синдромі непальпованих яєчок виникає необхідність проведення ряду діагностичних методів, зокрема ультрасонографії, комп'ютерної або магнітно-резонансної томографії та хірургічної ревізії пахвинного каналу [6,7]. В 1976 році N. Cortesi застосував лапароскопію як метод діагностики наявності та стану яєчка при крипторхізмі. З того часу з'явилась можливість проводити візуальну оцінку локалізації яєчка та його розмірів, встановити причину неопущення яєчка та, залежно від отриманих даних, обрати адекватну тактику для корекції виявленого патологічного стану. Залежно від виявлених розмірів яєчка, можна судити про наявність чи відсутність гіпоплазії, його розташування в черевній порожнині [1,3]. Розвиток малоінвазивних технологій також дозволив впровадити класифікацію крипторхізму, яка визначає подальшу лікувальну тактику.

Мета дослідження: покращити результати хірургічного лікування дітей з абдомінальною формою крипторхізму.

Матеріали та методи

В усіх хворих, у яких пальпаторно та за допомогою УСГ не вдалось виявити яєчко у калитці та пахвинному каналі, хірургічне лікування починалось із діагностичної лапароскопії, із використанням педіатричної моделі лапароскопа фірми Karl Storz (Німеччина) з робочим діаметром портів 5мм. За період з 2008 по 2013 роки при абдомінальному крипторхізмі діагностична та лікувальна лапароскопія проведена у 21 хворого, віком від 1,5 до 17 років.

Результати дослідження

За результатами діагностичної лапароскопії встановлено:

1. Сім'явиносна протока та тестикулярні судини входили у закритий пахвинний канал. При ревізії останнього у 2 дітей виявлено інтраканалікулярне атрофоване яєчко – проведено орхофунікулектомію та протезування калитки.

2. Сім'явиносна протока з судинами входили у пахвинний канал, де утворювали петлю і повертались до яєчка – у 6

дітей стало можливим провести одномоментну орхопексію.

3. Яєчко розташоване поблизу внутрішнього пахвинного кільця, без утворення петлі сім'явиносної протоки – у 2 дітей виконано низведення гонади після мобілізації тестикулярних судин; а у 3 – двохетапна операція за Fowler–Stephens.

4. Яєчко знаходиться на відстані понад 3 см від внутрішнього пахвинного кільця – у 8 хлопчиків проведено двохетапна операція за Fowler–Stephens.

Обговорення

Проведений аналіз результатів малоінвазивного лікування абдомінального крипторхізму у 21 хлопчика свідчить про те, що лапароскопія є ефективним методом діагностики цієї недуги у дітей, незалежно від віку пацієнта. Подальша хірургічна тактика корекції вади визначається залежно від розташування крипторхованого яєчка на час проведення діагностичної лапароскопії. Ключовими факторами у виборі методу низведення гонади є наявність чи відсутність петлі сім'явиносної протоки, відстань до внутрішнього пахвинного кільця, розташування яєчка відносно зовнішніх клубових судин. До переваг лапароскопічної орхідопексії перед традиційним методом лікування належать: краща візуалізація елементів сім'яного канатика, менша потреба у знеболювальних препаратах у післяопераційному періоді і раннє відновлення фізичної активності.

Висновки

Лапароскопія є ефективним методом діагностики у дітей із абдомінальною формою крипторхізму незалежно від віку дитини.

Лапароскопія дозволяє визначити подальшу тактику хірургічного лікування дитини з абдомінальною формою крипторхізму: при розташуванні яєчка нижче зовнішніх клубових судин і наявною петлею сім'явиносної протоки можлива одномоментна орхідопексія, а при розташуванні яєчка вище зовнішніх клубових судин і відсутній петлі сім'явиносної протоки – двохетапна операція за Fowler–Stephens.

Перспективи подальших досліджень

У роботі наведено підхід до лікування лише незначної кількості пацієнтів, що вимагають проведення орхопексії у зв'язку із абдомінальним крипторхізмом. Отримані нами позитивні результати спонукають нас до продовження набору клінічного матеріалу та подальшого вдосконалення оперативної техніки.

Література

1. Галінський Є.Ю., Могиляк О.І., Толстанов О.К. Використання ендовідеохірургії у діагностиці та лікуванні черевної форми крипторхізму у дітей //Хірургія дитячого віку. - 2005. - Т.2, №2. - С. 20-22.

2. Горбатюк О.М., Сеймівський Д.А., Катба З. Вплив пізньої хірургічної корекції крипторхізму у дітей на розвиток ускладнень / /Хірургія дитячого віку. - 2009. - Т.6, №4. - С. 43-46.

3. Клепиков И., Нагар Х., Крутман Б. Крипторхизм и проблемы его диагностики и лечения //Детская хирургия. - 2006. - №2. - С. 26-32.

4. Латышев О.Ю., Самсонов Л.Н., Мираков К.К. Крипторхизм: этиология, патогенез, современные представления о механизме опускания гонад // Андрология и генитальная хирургия. - 2008. - №2. - С. 21-26.

5.Лучицкий В.Е. Крипторхизм и бесплодие //Здоровье мужчины. - 2003. - №2. - С. 105-106.

6. Наконечний А.Й. Проблема хірургічного лікування крипторхізму в дітей // Практична медицина. - 2009. - Т.15, №4. - 119-126.

7. Топка Е.Г. Сучасні аспекти хірургічного лікування крипторхізму у дітей // Клінічна анатомія та оперативна хірургія. - 2007. - Т.6, №1. - С. 91-94.

Надійшла 01.07.2014 року.

УДК616.32/.34 + 616-072.1 + 616-053.2

ДІАГНОСТИКА ТА ЛІКУВАННЯ УСКЛАДНЕНЬ СТОРОННЬОГО ТІЛА СТРАВОХОДУ – ЕЛЕКТРИЧНОЇ БАТАРЕЙКИ

О.Г. Дубровін, В.П. Притула, В.Т. Малінецька, І.В. Коломоєць
Національний медичний університет імені О.О.Богомольця
Національна дитяча спеціалізована лікарня «ОХМАТДИТ»

ДИАГНОСТИКА И ЛЕЧЕНИЕ ОСЛОЖНЕНИЙ ИНОРОДНОГО ТЕЛА ПИЩЕВОДА – ЭЛЕКТРИЧЕСКОЙ БАТАРЕЙКИ

А.Г. Дубровин, В.П. Притула, В.Т. Малинецкая, И.В. Коломоец
Национальный медицинский университет им.А.А.Богомольца
Национальная детская специализированная больница «ОХМАТДЕТ»

DIAGNOSIS AND TREATMENT FOR ESOPHAGEAL FOREIGN BODY COMPLICATIONS – ELECTRICAL BUTTON BATTERY

O.H. Dubrovin, V.P. Prytula, V.T. Malinetska, I.V. Kolomoiets
O.O. Bohomolets National Medical University
National Children's Specialised Hospital «OHMATDYT»

Резюме. Проведено аналіз результатів лікування 19 дітей з пошкодженням стравоходу при заковтуванні електричного елементу-батарейки. Встановлено основні причини розвитку ускладнень і наведена тактика та методи їх лікування.

Ключові слова: батарейки, діти, ускладнення, лікування.

Резюме. Проведено анализ результатов лечения 19 детей с повреждениями пищевода в случае проглатывания электрического

элемента – батарейки. Установлены основные причины развития осложнений и приведена тактика и методы их лечения.

Ключевые слова: батарейки, дети, осложнения, лечение.

Abstract. We have analysed treatment results of 19 children with esophageal damage as a result of button battery ingestion. Main reasons of complications development have been defined, there were also described the tactics and methods of treatment.

Keywords: button batteries, children, complications, treatment.

Постановка проблеми і аналіз останніх досліджень. Проблема сторонніх тіл у стравоході залишається актуальною внаслідок загрози ускладнень. Найбільш небезпечним є заковтування агресивно діючих сторонніх тіл. Серед таких сторонніх тіл - електричні елементи (батарейки) є найбільш агресивними внаслідок одночасної дії на тканини стравоходу електричного струму, термічного фактору, хімічної речовини та компресії. У літературі описаний також загальнотоксичний вплив солей важких металів, що містяться в електроліті [2]. Така агресивність елементів часто призводить до ускладнень: медіастиніту, плевриту, виникнення стенозу стравоходу та трахео-стравохідної фістули (ТСФ). Лікування цих ускладнень складає значну проблему і обговорюється в літературі [1, 3, 4]. Останнім часом частота ускладнень після ковтання електричних елементів збільшується внаслідок пізньої діагностики та несвоєчасного видалення батарейок. Це обумовлено поганою інформованістю населення про небезпеку та відсутністю настороженості лікарів до можливих ускладнень.

Мета роботи. Вивчити причини розвитку ускладнень при наявності електричних елементів у стравоході, розробити тактику та методи їх лікування.

Матеріали та методи

В клініках кафедри дитячої хірургії НМУ імені О.О.Богомольця на базі НДСЛ «ОХМАТДИТ» з 2006 по 2014 рік з приводу стороннього тіла стравоходу - батарейки та їх ускладнень знаходилось 19 дітей.

Серед госпіталізованих дітей було 4 дівчаток та 15 хлопчиків. До 1 року було 3 дітей, від 1 до 3-х – 12, троє дітей були віком 4 років. Безпосередньо до нас з підозрою на стороннє тіло стравоходу звернулось 7 дітей. З інших стаціонарів поступило 12 дітей. Серед цих дітей в 7 випадках батарейку видалили за місцем проживання, в 2 випадках її проштовхнули у шлунок, в 1 випадку батарейку видалили шляхом езофаготомії після кількох невдалих спроб ендоскопічного видалення, ще 2 дітей поступили з батарейкою після невдалих спроб її видалення. Шестеро дітей було госпіталізовано з ускладненнями після видалення батарейок за місцем проживання: 3 з ТСФ та 3 – зі стенозом стравоходу. Термін після заковтування батарейки до поступлення в стаціонар становив у 8 дітей – 3-4 години, у 6 дітей – від 10 до 18 годин, у 2-х дітей – 1 доба, в 1-ї дитини – 3 доби, у 1-ї дитини – 10 діб, у 1-ї дитини – 4 тижні. Загальний стан у 15 дітей при поступленні був тяжкий, у 4 – середнього ступеня тяжкості.

Всім дітям проведено рентгенографію органів грудної та черевної порожнини, що дозволяло встановити наявність та локалізацію стороннього тіла та характер ускладнень - медіастиніту, пневмонії, плевриту. При підозрі на стеноз стравоходу та наявність ТСФ проводили езофагографію з водорозчинною контрастною речовиною. Діагностичну фіброезофагоскопію проводили всім дітям до видалення стороннього тіла, після його видалення та в динаміці перебігу захворювання. Використовували фіброскопи фірми Olympus GIF XPE (d = 7,9 мм), відеоендоскопи GIF XP-150N (d = 5,5 мм). Видалення батарейок проводилось жорстким езофагоскопом фірми Storz під інтубаційним наркозом. При підозрі на наявність ТСФ та з метою оцінки запального процесу в трахеї проводили трахеобронхоскопію.

Неускладнений перебіг захворювання відзначено у 7 дітей. У 4 дітей в процесі перебігу захворювання діагностовано ТСФ, у 1 – стравохідно-межистінну фістулу, у 8- медіастиніт, у 3- плеврит, у 7 - аспіраційну пневмонію, у 9- рубцевий стеноз стравоходу, у 3- високий шлунково-стравохідний рефлюкс, сепсис у 2, дивертикул стравоходу у 1 дитини. Батарейки видалені в усіх випадках. У двох дітей видалення проведено при гастротомії, внаслідок неможливості проведення ендоскопа через вражений стравохід. У 1 дитини - шляхом цервікотомії за місцем проживання. У 7 дітей при ускладненому перебігу було накладено гастростому за Кадером, яка була доповнена фундоплікацією за Ніссеном з метою попередження шлунково-стравохідного рефлюкса та проведенням зонда в тонку кишку для харчування. Ускладнений перебіг вимагав дренування плевральної порожнини - у 5 дітей, межистіння - у 4. Операція ліквідації ТСФ проведена у 4 дітей. В разі наявності стенозу стравоходу бужування та ділятацію проведено у 9 хворих.

Терміни спостереження складали від 6 місяців до 9 років. Встановлено, що у 10 дітей скарг не відзначається, а за даними ендоскопічного обстеження прохідність стравоходу збережена. У 2 дітей зберігаються явища порушення прохідності стравоходу і їм проводиться курс ділятацій з позитивною динамікою. У 1 дитини утворився дивертикул стравоходу без клінічних проявів, який зменшується в ході спостереження. Після ліквідації ТСФ в 1 випадку виявлена трахеомаляція 1 ст., яка не має значного впливу на стан дитини. 1 дитина знаходиться на етапах лікування. Доля двох інших дітей невідома.

Результати та їх обговорення

Останнім часом збільшується кількість дітей з ушкодженням стравоходу внаслідок електрохімічного опіку стороннім тілом стравоходу – електричною батарейкою. Несвоєчасна діагностика та неадекватне лікування призводить до життєвонебезпечних ускладнень. Нами проведено аналіз лікування 19 дітей з ушкодженням стравоходу внаслідок заковтування батарейки. В 7 випадках перебіг захворювання після видалення батарейки пройшов без ускладнень, в 12 - спостерігалися ускладнення.

Діагностика стороннього тіла ґрунтувалась на даних анамнезу про підозру на його заковтування, що підтверджувалось результатами рентгенологічного та ендоскопічного обстежень. Відзначена залежність розвитку ускладнень від часу, який пройшов після заковтування батарейок і терміну їх видалення та своєчасності проведення цілеспрямованого лікування. Ендоскопічний метод дослідження дозволяє виявити зміни в стравоході та трахеї, оцінити динаміку їх перебігу. Слід відзначити, що ендоскопічні зміни в усіх випадках відповідали опіку стравоходу 3 ст. незалежно від часу видалення батарейки. В той же час у 7 дітей, яким батарейка була видалена в термін 4-36 годин, клінічний перебіг проходив без ускладнень. У 12 дітей з видаленням батарейки в термін від 10 годин до 10 діб клінічний перебіг ускладнювався формуванням ТСФ у 4, стравохідно-межистінної нориці - у 1. У 8 дітей перебіг ускладнився медіастинітом, у 3- плевритом, у 7- аспіраційною пневмонією, у 9- рубцевим стенозом стравоходу, у 3 - високим шлунково-стравохідним рефлюксом, у 2 - сепсисом і дивертикулом стравоходу - у 1 дитини.

Необхідно враховувати, що перебування батарейки в стравоході більше 10 годин небезпечне можливим формуванням ТСФ, що вимагає проведення трахеобронхоскопії та езофагографії. В усіх 4 випадках формування ТСФ при ендоскопічному обстеженні були виявлені значні деструктивні процеси в стравоході та трахеї. Наявність значних деструктивних змін в стравоході завжди загрожує розвитком медіастиніту та плевриту, що необхідно враховувати при проведенні лікування. При тривалому знаходженні батарей-

ки в стравоході можлива розгерметизація її корпусу з витіканням електроліту та аспірацією його внаслідок регургітації.

В усіх випадках лікування включало інфузійну, дезінтоксикаційну терапію, атибіотикотерапію препаратами широкого спектру дії, харчування через назо-гастральний зонд, антациди. У разі масивних уражень стравоходу з ознаками деструкції його стінки, розвитку медіастиніту, плевриту, пневмонії до терапії включали інгібітори протеолізу. Враховуючи необхідність продовженого харчування з виключенням стравоходу та можливість закидання шлункового вмісту до враженого стравоходу доцільно накладання гастростоми за Кадером і фундоплікацією за Ніссеном з проведенням зонду в тонку кишку, що мало позитивний ефект в 7 випадках. При ускладненні перебігу гнійним медіастінітом виконували дренування середостіння за Разумовським в 4 випадках. При виявленні плевриту у 3-х дітей проведено дренування плевральної порожнини за Бюлау.

При утворенні ТСФ тактика лікування складалася в тривалому лікуванні запальних ускладнень з налагодженням повноцінного харчування через тонкокишковий зонд, а в подальшому - через гастростому. Критерієм можливості виконання операції ліквідації ТСФ було формування фістули з мінімальними запальними явищами. Такі операції були виконані у 4 дітей в строки після опіку 4-5 місяців. В 3 випадках проведено роз'єднання ТСФ з ушиванням трахеї та стравоходу, в 1 випадку проведено зашивання трахеї та сегментарна резекція стравоходу з анастомозом кінець в кінець у зв'язку з рубцевим стенозом.

В разі ускладнення перебігу захворювання рубцевим стенозом стравоходу - проводились курси бужування або дилятацій у 9 випадках.

У результаті проведеного лікування в строках спостереження від 6 місяців до 8 років у 10 дітей отримано відмінний результат, у 3 - проводяться курси бужування та дилатацій, у 1 дитини утворився дивертикул стравоходу, у 1 – трахеомаляція 1ст., які не впливають на задовільний стан їх здоров'я. Доля двох інших дітей невідома.

Висновки

При заковтуванні електричних батарейок, внаслідок одночасної дії на тканини стравоходу електричного струму, термічного фактору, хімічної речовини та компресії, розвиваються небезпечні для життя ускладнення, що вимагає видалення цих сторонніх тіл в терміновому порядку. Основною причиною таких ускладнень є затримка у видаленні батарейки та неадекватне лікування. Лікування ускладнень стороннього тіла стравоходу – електричної батарейки полягає в проведенні загальної протизапальної терапії з виключенням стравоходу з харчування та при необхідності - ліквідації таких ускладнень хірургічним шляхом. Проведення своєчасного патогенетично зумовленого лікування дозволяє отримати позитивні результати.

Література

1. Кравчук Б.О., Дамарацький В.А., Сергієнко А.В., Джежеря Ю.І., Котовський В.Й. Електрохімічний опік стравоходу у дітей // Хірургія дитячого віку. - 2009, - №2. – С.66-70.

2. Mohammed A.J., Al Wahaibi S., Lall S.B. Management of accidental ingestion of disc battery in children. Poison Control Centre Newsletter. 2005; Vol. 3, No1-2, P.1-8.

3. Litovitz T., Whitaker N., Clark L., White N.C., Marsolek M. Emerging Battery-Ingestion Hazard: Clinical Implications. Pediatrics. 2010; Vol. 125, No 6, P.1168-1177.

4. Litovitz T., Whitaker N., Clark L. Preventing Battery Ingestions: An Analysis of 8648 Cases. Pediatrics. 2010; Vol. 125, No 6, P.1178-1183.

Надійшла 01.07.2014 року.

УДК 616.149-008.341.1-053.2-07-089

СПЛЕНОРЕНАЛЬНЕ ШУНТУВАННЯ В ЛІКУВАННІ ПОРТАЛЬНОЇ ГІПЕРТЕНЗІЇ У ДІТЕЙ

Р.В. Жежера

Національний медичний університет ім. О.О. Богомольця

СПЛЕНОРЕНАЛЬНОЕ ШУНТИРОВАНИЕ В ЛЕЧЕНИИ ПОРТАЛЬНОЙ ГИПЕРТЕНЗИИ У ДЕТЕЙ

Р.В. Жежера

Национальный медицинский университет им. А.А. Богомольца

SPLENORENAL SHUNTING IN TREATMENT OF PORTAL HYPERTENTION IN CHILDREN

R.V. Zhezhera

O.O. Bohomolets National Medical University

Резюме. Проведено аналіз ефективності лікування 174 дітей з портальною гіпертензією, яким виконано спленоренального шунтування. Рецидив кровотечі відзначено у n=16(9,2%) дітей за рахунок порушення функції анастомозу. Встановлено зменшення портопечінкової перфузії на 38,2-57,4% через рік у всіх хворих.Спленоренальне шунтування є методом вибору профілактики та зупинки кровотечі при портальній гіпертензії в дитячому віці зі збереженням портопечінкової перфузії в термін до 1 року, за винятком проксимального спленоренального шунтування, при якому відбувається критичне зменшення портопечінкової перфузії терміном до 1 року.

Ключові слова: портальная гіпертензія, спленоренальне шунтування, варикозне розширення вен стравоходу, кровотеча.

Резюме. Проведено анализ эффективности лечения 174 детей с портальной гипертензией, которым выполнено спленоренальное шунтирование. Рецидив кровотечения отмечен yn=16(9,2%) детей за счет нарушения функции анастомоза. Установленно уменьшение портопеченочной перфузии на 38,2-57,4% через год у всех детей. Спленоренальное шунтирование является методом вибора профилактики и остановки кровотечений при портальной гипертензии в детском возрасте ссохранением портопеченочной перфузии

в срок до 1 года, за исключением проксимального спленоренального шунтирования, при котором происходит критическое уменьшение портопеченочная перфузия в срок до 1 года.

Ключевые слова: портальная гипертензия, спленоренальное шунтирование, варикозно розширенные вены пищевода, кровотечение.

Abstract. An analysis was made according to 174 children with portal hypertension who underwent splenorenal shunting. Recurrence of bleeding was seen in 9.2% as a result of anastomosis disfunction. Portohepatic perfusion decreased by 38.2-57.4% in all children after 1 year after operation. Splenorenal shunting is a method of choice in liquidation and profiaxis for variceal bleeding with portal hypertension in children, with saving portohepatic perfusion after 1 year, except for proximal splenorenal shunting in which portohepatic perfusion critically decreases after 1 year.

Keywords: portal hypertention, splenorenal shunt, variceal veins of esophagus, bleeding.

Постановка проблеми і аналіз останніх досліджень. Портальна гіпертензія (ПГ) є однією з найчастіших причин кровотечі з верхніх відділів шлунково-кишкового тракту в дитячому віці.[1, 4]

Метою лікування допечінкової та печінкової форм ПГ є попередження та зупинка кровотечі. [1,2,3,4,6]

Підходи до лікування ПГ в дитячому віці за останнє десятиліття змінились та набули нової тендеції. З'явився метод мезопортального шунтування, що відновлює портопечінкову перфузію (ППП). [4,8] Але даний метод можливо виконати лише в 25-30% дітей з допечінковою формою портальної гіпертензії (ДфПГ). [4] Тому широко використовуються інші методи портосистемного шунтування (ПСШ), серед яких найбільш поширеним є метод спленоренального шунтування (СРШ). [6,7,8]

Мета: Вивчити ефективність методу спленоренального шунтування для попередження та зупинки кровотечі при портальній гіпертензії у дітей.

Матеріали і методи

На базі кафедри дитячої хірургії НМУ ім. О.О. Богомольця НДСЛ "ОХМАТДИТ" з 2000 року по 2014 рік знаходилось на лікуванні 317 дітей з ПГ. З метою попередження та зупинки кровотечі з варикозно розширених вен (ВРВ) у 247 проведено ПСШ.

СРШ виконано у 174 дітей операції. Хлопчиків було 98, дівчаток 76. Середній вік дітей становив 10,8 років. Допечінкова форма ПГ була виявлена у 157 (90,8%) дітей, печінкова форма ПГ 16 (8,2%). Причиною ДфПГ були кавернозна трансформація ворітної вени у 102 дітей та її тромбоз у 56.

У 41(23%) дитини в анамнезі був один епізод кровотечі, в 77 (44,2%) випадках від 2 до 3 епізодів, у 47 (27%) хворих більше 3-х з ВРВ. У 9 дітей в анамнезі епізодів кровотечі не було.

Діагностика ПГ включала: ультразвукове дослідження органів черевної порожнини з доплерографією, фіброгастродуоденоскопію (ФЕГДС), спіральну комп'ютерну томографію із внутрішньовенним контрастуванням, лабораторні дослідження (загальний анліз крові, біохімічне дослідження крові, коагулограмма).

За результатами фіброгастродуоденоскопії 2ст. ВРВ виявлена у 30 (17,2%) дітей, у 123 (70,6%) - 3ст., та в 21 випадку (12%) 4ст. Явища гіперспленізму діагностовані у 153 (87,9%) дітей. У 19 (12,1%) хворих явища гіперспленізму були відсутні.

Операція СРШ методом бік в бік виконана у 88 дітей. Первинно операцію виконували у 77 дітей, у 5 дітей після попередньо проведеної операції азигопортального роз'єднання. У 1 дитини операція була доповнена прошиванням шлунково-стравоходного переходу (ПШСП). На фоні кровотечі в ургентному порядку СРШ проведено у 7 дітей.

Дистальне спленоренальне шунтування (ДСРШ) проведено у 43 дітей. В 29 випадках операція виконана первинно і в 13 з них була доповнена ПШСП.

Проксимальне спленоренальне шунтування (ПСРШ) виконано у 12 дітей. В 2 випадках ПСРШ доповнена ПШСП. У 4 дітей операція проведена після попередніх оперативних втручань: у 2 після ПШСП та 2 після попередніх шунтуючих операцій.

Спленосупраренальне шунтування (ССРШ) проведене у 31 дитини: у 25 хворих як первинна операція.

Під час оперативного втручання ефективність роботи анастомозу оцінювалась методом портоманометрії, шляхом пункції аркадної вени мезентеріального басейну до та після накладання анастомозу. Різниця між показниками тиску до шунтування та після в середньому склала 95,8±15 мм.вод.ст.

Ефективність СРШ в післяопераційному періоді оцінювалась за данними результатів УЗД органів черевної порожнини на 7 добута ФЕГДС на 10-12 добу. Контрольне обстеження в динаміці виконувалось через 1 - 3 - 6 – 12 місяців після оперативного втручання. Період спостереження склав від 1до 14 років.

Результати та їх обговорення

Серед 88 дітей з СРШ методом бік в бік у1 дитини в ранньому післяопераційному періоді виникла аррозивна кровотеча, з анастомозу на фоні післяопераційного панкреатиту, що потребувало ушивання дефекту анастомозу. Одна дитина померла в післяопераційному періоді ускладненому сепсисом. Друга дитина померла через рік після шунтування на фоні печінкової та хронічної ниркової недостатності. Протягом 1-3 років у 5 дітей діагностовано дисфункцію анастомозу, що спровокувало рецидив кровотечі. Регрес ВРВ до 1-2 ступеня відбувався у 82 (93,1%) дітей протягом 1 року. У 53 (60,3%) явища гіперспленізму були повністю куповані. До операції показники рівня ППП були 348±34мл/хв., в післяопераційному періоді - 324±27мл/хв, через рік знижувались до 124±18 мл/хв., що складало 38,2% від доопераційного значення.

В групі 43 дітей, яким було виконано ДСРШ у 8 дітей діагностовано рецидив кровотечі протягом 1-3 років внаслідок дисфункції анастомозу. У цих дітей проведено ПШСП, у 3 з них зі спленектомією. Регрес ВРВС до 1-2 ступеня протягом першого року відзначено у 35 дітей. Одна дитина померла в ранньому післяопераційному періоді на фоні сесспсису та поліорганної недостатності. До операції рівень показників ППП був 379±27 мл/хв., на 7 післяопераційну добу - 374±27мл/хв., через рік -215±24мл/хв., тобто на 57,4% менше, ніж до операції.

У 12 дітей, яким виконано ПСРШ, рецидиву кровотечі не відзначено. Регрес ВРВС до 1-2 ступеня протягом 1-2 років зафіксовано у всіх дітей. До операції рівень показників ППП був 246±12мл/хв., в післяопераційному періоді 147±18 мл/хв., що складало 59,7% від доопераційного значення. Через рік у дітей в цій групі ППП не визначалась.

Серед 31 пацієнта, яким виконано ССРШ, у 3 дітей діагностовано тромбоз анастомозу та рецидив кровотечі протягом 2-4 років. У 28 (90,4%) дітей відзначено регрес ВРВС до 1-2 ступеня. Летальних випадків не було. До операції рівень показників ППП був 342±35мл/хв.,на 7 добу після операції 317±28мл/хв., через рік 153±27мл/хв, що складало 48,2% від доопераційних показників. Дисфункція шунта відбувалась у випадках, коли анастомозування виконували методом кінець наднирникової вени в бік селезінкової.

Таким чином використаня методів СРШ є ефективним методом боротьби та попередження кровотечі в 90,8% пацієнтів. Рецидив кровотечі внаслідок дисфункції анастомозу складає 9,2%, що потребує повторного оперативного втручання. Використання СРШ бік в бік, ДСРШ, ССРШ дозволяє

зберігати ППП в ранньому післяопераційному періоді з її зменшенням на 38,2-57,4% в термін до 1 року. ПСРШ призводить до повної депорталізації в термін від 3 до 12 місяців. Вибір методу СРШ залежить від анатомічних особливостей судин портальної системи та форми ПГ.

Література

1. Алєксандров А.Е., Шавров А.А., Сєняковіч В.М., Лєонтьєв А.Ф., Клініка, діагностика та хірургічне лікування дітей з портальною гіпертензією // Педіатрія. 1999. № 2. С. 19-21.
2. Алієв М.М, Адилова Г.С., Садиков М. Та ін. Доплерографія у дітей з внурішньопечінковою портальною гіпертензією // Дєтская хірургія. 2010. № 2. С. 27-29.
3. Єрмашинцев А.К., Кіценко Е.А., Нечаєнко А.М., Грігорян Р.С. Тактика ведення хворих з непечінковою формою портальної гіпертензії після прошивання варикозно розширених вен стравоходу та шлунку // Аннали хірургічної гепатології. 2005. № 10 (1). С. 27-32.
4. Разумовскій А.Ю., Рачков В.Е. Хірургічне лікування портальної гіпертензії у дітей. // в-во МІА Москва – 2012 – с.
5. Botha J.F., Campos B.D., Grant W.J. et al. Portosystemic shunts in children: a 15-year experience // J. Am. Coll. Surg. 2004. Vol. 199 (2). P. 179-185.
6. Orloff M.J., Orloff M.S., Girard B., Orloff S.L. Bleeding esophagogastric varices from extrahepatic portal hypertention: 40 years' experience with portal-systemic shunt // J. Am. Coll. Surg. 2002. Vol. 194 (6). P. 717-728.
7. Rao K.L., Goyal A., Menon P. et al. Extrahepatic portal hypertension in children observations on three surgical procedures // Pediatr. Surg. Int. 2004. Vol. 20 (9). P. 679-684.
8. Wu J., Li Z., Wang Z., Han X., Ji F., Zhang W.W. Surgical and endovascular treatment of severe complications secondary to noncirrhotic portal hypertension: experience of 56 cases. Ann. Vasc. Surg. 2013 May; 27(4): 441-6.

Надійшла 01.07.2014 року.

УДК 616-001.45-053.2"362"

ВОГНЕПАЛЬНІ ПОРАНЕННЯ В МИРНИЙ ЧАС У ДІТЕЙ

І.П. Журило, В.К. Літовка, К.В. Латишов, С.В. Веселий, Г.О. Сопов, О.В. Черкун, О.І. Буслаєв
Донецький національний медичний університет ім. М.Горького
Обласна дитяча клінічна лікарня, м. Донецьк

ОГНЕСТРЕЛЬНЫЕ РАНЕНИЯ В МИРНОЕ ВРЕМЯ У ДЕТЕЙ

И.П. Журило, В.К. Литовка, К.В. Латышов, С.В. Веселый, Г.А. Сопов, А.В. Черкун, А.И. Буслаев
Донецкий национальный медицинский университет им. М.Горького
Областная детская клиническая больница, г. Донецк

GUNSHOT WOUNDS IN CHILDREN AT PEACETIME

I.P. Zhurylo, V.K. Litovka, K.V. Latyshov, S.V. Veselyi, H.O. Sopov, O.V. Cherkun, O.I. Buslaiev
M. Gorky Donetsk National Medical University
Oblast Children's Clinical Hospital, Donetsk

Резюме. Вогнепальні поранення у дітей в мирний час зустрічаються порівняно рідко. За останні 38 років у клініці дитячої хірургії перебувало на лікуванні 82 дитини у віці від 3 до 18 років. Проникаючі поранення спостерігалися в 54 дітей, непроникаючі – в 28. Для діагностики використовували рентгенологічне обстеження, ультразвукове дослідження, комп'ютерну томографію й лапароскопію. Вогнепальні поранення мирного часу у дітей представляють собою особливу групу механічних ушкоджень. Найважче протікають проникаючі поєднані поранення з ушкодженням органів грудної та черевної порожнин. У всіх випадках вогнепальних поранень у дітей показана рання топічна діагностика із застосуванням необхідних заходів аж до діагностичної торакотомії або лапаротомії. Лікування дітей з вогнепальними пораненнями повинне бути активним, радикальним і комплексним.

Ключові слова: вогнепальні поранення, діти.

Резюме. Огнестрельные ранения мирного времени у детей встречаются сравнительно редко. За последние 38 лет в клинике детской хирургии находилось на лечении 82 ребенка в возрасте от 3 до 18 лет. Проникающие ранения наблюдались у 54 детей, непроникающие – у 28. Для диагностики использовали рентгенологическое обследование, ультразвуковое исследование, компьютерную томографию и лапароскопию. Огнестрельные ранения мирного времени у детей представляют собой особую группу механических повреждений. Наиболее тяжело протекают проникающие сочетаные ранения с повреждением органов грудной и брюшной полостей. Во всех случаях огнестрельных ранений у детей показана ранняя топическая диагностика с применением необходимых мероприятий вплоть до диагностической торакотомии или лапаротомии. Лечение детей с огнестрельными ранениями должно быть активным, радикальным и комплексным.

Ключевые слова: огнестрельные ранения, дети.

Abstract. Gunshot wounds in children are relatively rare in peacetime. 82 children aged from 3 to 18 years were treated in our pediatric surgery clinic over the past 38 years. Penetrating injuries were observed in 54 children, non-penetrating - in 28. X-ray examination, ultrasonography, computed tomography and laparoscopy were used for diagnostics. Gunshot wounds in peacetime in children are a special group of mechanical damage. Combined penetrating wounds to the chest and abdominal cavities are the most severe. In all cases of gunshot wounds in children early topical diagnostics using the necessary measures until diagnostic thoracotomy or laparotomy are indicated. Treatment of children with gunshot wounds must be active, radical and comprehensive.

Keywords: gunshot wounds, children.

Постановка проблеми і аналіз останніх досліджень. Вогнепальне поранення - механічний вплив на тканини і органи снаряда стрілецької зброї або боєприпасів вибухової дії, що призводить до порушення їх цілісності з утворенням рани. Такий вид поранень у дітей у мирний час спостерігається порівняно рідко. У літературі є одиничні повідомлення, що стосуються збройно-вибухових поранень у дитячому віці [2]. Підкреслюється, що поранення хребта й спинного мозку в 4,9% спостерігалися у дітей до 14 років. Необережне поводження зі зброєю було причиною поранень усього в 6,2% спостережень [2]. Як показує історія, хірурги увесь час ішли по п'ятах зброярів, але ніколи не могли обігнати їх. І в кожній війні, із вдосконаленням вогнепальної зброї, з'являлися поранення, що не схожі на поранення попередніх війн [4].

У післявоєнні роки, з відомих причин, вогнепальних поранень було значне більше. Успішне знешкодження мін, снарядів, а також утилізація гвинтівок, гранат, пістолетів, пильний догляд із організацією дозвілля й виховання дітей значно зменшили відсоток таких травматичних ушкоджень.

Вогнепальні поранення поділяють за видом снаряда, що ранить, на кульові (високошвидкісні, низькошвидкісні), осколкові (великоосколкові, дрібноосколкові), осколково-вибухові (у тому числі мінно-вибухові), вибухові, інші (дріб, стріловидні елементи, кульки); за характером поранення - на наскрізні, сліпі, дотичні [1]. Принципи надання допомоги пораненим у мирний час суттєво відрізняються від лікувальних заходів періоду війн. Відмінності стосуються особливостей евакуації потерпілих, строків їх потрапляння в спеціалізовані лікувальні установи, рівня діагностики, можливостей для своєчасної хірургічної допомоги [3].

Матеріал і методи

За останні 38 років у клініці дитячої хірургії ім. Н.Л. Куща перебувало на лікуванні 82 дитини з даною патологією у віці від 3 до 18 років. Хлопчиків було 66 (80,5%), дівчат - 16 (19,5%). Випадкові поранення (на полюванні, у момент підпалювання мін і снарядів на багатті, при розбиранні невідомих предметів і вибухових приладів, при випадковому потраплянні в зону перестрілки) спостерігалися в 59 дітей, навмисні – в 23. Поранення з "самопалів" зустрілися в 22 пацієнтів, з рушниць – 18, з пістолетів – 15, з автоматів – в 9. 18 хворих, що залишилися, одержали осколкові поранення при вибуху снарядів, мін або "вибухових пристроїв" під час гри.

Проникаючі поранення спостерігалися в 54 дітей, непроникаючі – в 28. Локалізація поранень була дуже різною, але найчастіше ушкоджувалися груди, живіт і кінцівки. Найбільш важку групу хворих склали пацієнти із поєднаними пораненнями в груди, живіт і голову. У перші 2-3 години після одержання поранення звернулися до лікарні 60 дітей, інші 22 – через 6-12 годин.

Діагностика поранень не викликала особливих труднощів. У плані діагностики використовувалося рентгенологічне обстеження, ультразвукове дослідження (УЗД), комп'ютерна томографія й лапароскопія.

Результати та їх обговорення

При важкому стані потерпілого проводяться протишокові заходи з переливанням поліглюкіну, альбуміну, глюкози, сольових розчинів, плазми, еритроцитарної маси, призначається комплексна антибактеріальна терапія, анальгетики, вводиться протиправцева (а за показниками й протигангренозна сироватка). Широка торакотомія з ушиванням або резекцією частки легені й ушиванням діафрагми проведена в 20 дітей, лапаротомія з ушиванням або резекцією кишечника й шлунка – в 18 дітей, ушивання печінки – в 14, селезінки – в 9, ушивання нирки – в 5, нефректомія – в 3, спленектомія – в 8. Дітям з непроникаючими пораненнями проведена первинна хірургічна обробка з накладанням первинного шва. Померло 6 (7,3%) хворих із множинними осколковими пораненнями, з ушкодженням органів грудної клітки, черевної порожнини й голови з масивною кровотечею й важким ступенем шоку.

Як вже вказувалося вище, найбільш важку групу пацієнтів склали діти із поєднаними осколковими ураження в груди, живіт і кінцівки. Однак неосколкові поєднані поранення також дуже небезпечні й часом вимагають тривалої терапії й численних операцій. Наводимо наше спостереження.

Хворий С., 13 років, був поранений 19.03.1977 г. пострілом із самопала з відстані 6-7 м. У важкому стані доставлений у місцеву лікарню (м. Макіївка) через 1 годину після поранення. Діагностовано вогнепальне поранення лівої половини грудної клітки, середостіння, діафрагми, внутрішньочеревну кровотечу. При оглядовій рентгенографії виявлені тіні сторонніх предметів в ділянці проекції селезінки й правої легені.

Операція – верхньосрединна лапаротомія. У черевній порожнині до 500 мл крові, обширне поранення селезінки. Спленектомія, у селезінці виявлена кулька від шарикопідшипника діаметром 0,6 см. Зроблена пластика ушкодженого лівого купола діафрагми. Враховуючи відсутність виражених легеневих ускладнень і важкий стан дитини, сторонній предмет правої легені було вирішено в екстреному порядку не видаляти. Зроблена плевральна пункція справа із аспірацією 400 мл рідкої крові. При повторній плевральній пункції 20.03 отримано до 1,5 л мутної кров'янистої рідини. Торакоцентез, дренування по Бюлау.

24.03 хворий переведений у клініку дитячої хірургії. Стан дуже важкий, явища пневмонії, плевриту, медіастиніту. 03.04 діагностовано поранення стравоходу – дефект на рівні другого фізіологічного звуження. Проводилася інфузійна терапія, парентеральне харчування, однак хлопчик погано додавав у вазі. 15.04 зроблена гастростомія. 05.05 свищ стравоходу закрився, явища медиастиніту, пневмонії й плевриту пішли на спад. 31.05 - широка торакотомія праворуч, видалення стороннього предмету, нижньої частки легені, дренування плевральної порожнини. Сторонній предмет – така сама кулька (діаметром 0,6 см). Рана зажила первинним натягом. 20.06 закрита гастростома. 22.07 пацієнт у задовільному стані виписаний додому.

Висновки

1. Вогнепальні поранення мирного часу в дітей представляють особливу групу механічних ушкоджень.
2. Найтяжче протікають проникаючі поєднані поранення з ушкодженням органів грудної та черевної порожнин.
3. У всіх випадках вогнепальних поранень у дітей показана рання топічна діагностика із застосуванням необхідних заходів аж до діагностичної торакотомії або лапаротомії.
4. Лікування дітей з вогнепальними пораненнями повинне бути активним, радикальним і комплексним.

Література

1. Капустин Р.Ф., Гомбалевский. Д.В. Огнестрельные ранения конечностей: Метод. рекомендации. – Мн.: БГМУ, 2004. – 35 с.
2. Могила В.В., Куртеев С.В. Некоторые особенности оружейно-взрывных ранений позвоночника и спинного мозга мирного времени // Международный неврологический журнал. – 2005. - № 3. – С. 23.
3. Цымбалюк В.И., Могила В.В., Семкин К.В., Куртеев С.В. Оружейно-взрывные ранения нервной системы. – Симферополь: КГМУ, 2008. – 274 с.
4. Швырков М.Б., Буренков Г.И., Деменков В.Р. Огнестрельные ранения лица, ЛОР-органов и шеи. - М.: Медицина, 2001. – 400 с.

Надійшла 01.07.2014 року.

УДК 616.33-002.4+616.342-002.4-072.1-089-053.2

ХІРУРГІЧНЕ ЛІКУВАННЯ ПЕРФОРАТИВНЫХ ВИРАЗОК ШЛУНКУ І ДВАНАДЦЯТИПАЛОЇ КИШКИ У ДІТЕЙ З ВИКОРИСТАННЯМ ЛАПАРОСКОПІЧНОЇ ТЕХНІКИ

А.Г. Запорожченко
Запорізький державний медичний університет

ХИРУРГИЧЕСКОЕ ЛЕЧЕНИЕ ПЕРФОРАТИВНЫХ ЯЗВ ЖЕЛУДКА И ДВЕНАДЦАТИПЕРСТНОЙ КИШКИ У ДЕТЕЙ С ИСПОЛЬЗОВАНИЕМ ЛАПАРОСКОПИЧЕСКОЙ ТЕХНИКИ

А.Г. Запорожченко
Запорожский государственный медицинский университет

SURGICAL TREATMENT OF PERFORATIVE STOMACH AND DUODENAL ULCERS IN CHILDREN WITH TH USE OF LAPAROSCOPIC EQUIPMENT

A.H. Zaporozhchenko
Zaporizhzhia State Medical University

Резюме. У роботі представлені результати дослідження клінічного перебігу та порівняльного аналізу лапароскопічного і відкритого методів лікування перфоративних виразок шлунку і дванадцятипалої кишки у 49 дітей у віці від 14 до 17 років. Встановлено, що перфоративні виразки шлунку і дванадцятипалої кишки у дітей виникають раптово, характеризуються відсутністю «виразкового анамнезу» і маніфестною клінікою гострого перитоніту. Використання малоінвазивних операцій з використанням лапароскопічної техніки для хірургічного лікування перфоративних виразок шлунку і дванадцятипалої кишки у дітей, окрім відмінного косметичного ефекту, значно полегшує перебіг раннього післяопераційного періоду за рахунок зменшення операційної травми, більш адекватної санації черевної порожнини і дозволяє істотно понизити терміни ранньої реабілітації хворих.

Ключові слова: перфоративні виразки шлунка і дванадцятипалої кишки, лапароскопічне лікування, діти.

Резюме. В работе представлены результаты исследования клинического течения и сравнительного анализа лапароскопического и открытого методов лечения перфоративных язв желудка и двенадцатиперстной кишки у 49 детей в возрасте от 14 до 17 лет. Установлено, что перфоративные язвы желудка и двенадцатиперстной кишки у детей возникают внезапно, характеризуются отсутствием «язвенного анамнеза» и манифестной клиникой острого перитонита. Использование малоинвазивных операций с использованием лапароскопической техники для хирургического лечения перфоративных язв желудка и ДПК у детей, кроме отличного косметического эффекта, значительно облегчает течение раннего послеоперационного периода за счет уменьшения операционной травмы, более адекватной санации брюшной полости и позволяет существенно снизить сроки ранней реабилитации больных.

Ключевые слова: перфоративные язвы желудка и двенадцатиперстной кишки, лапароскопическое лечение, дети.

Abstract. The article presents the results of a study of the clinical course and comparative analysis of laparoscopic and open treatment of perforated ulcers of the stomach and duodenum in 49 children from 14-17 years old. It was found that perforated ulcers of the stomach and duodenum in children occur suddenly, and are characterized by the lack of "ulcer history" and by the manifested clinic of acute peritonitis. The use of minimally invasive operations on the basis of laparoscopic techniques for the surgical treatment of perforated ulcers in children has an excellent cosmetic effect, is much easier during the early postoperative period by reducing surgical trauma, a more adequate sanitation of the abdominal cavity and can significantly reduce the time of early rehabilitation of patients.

Keywords: perforated ulcer of the stomach and duodenum, laparoscopic treatment, children.

Постановка проблеми і аналіз останніх досліджень. Актуальною проблемою невідкладної хірургії дитячого віку є ускладнення виразкової хвороби шлунку (ВХШ) і дванадцятипалої кишки (ДПК) [1,2,3]. ВХШ і виразкова хвороба ДПК зустрічається з частотою 1,6 - 2,7 випадків на 1000 дитячого населення і складає 7 - 12% серед захворювань шлунково-кишкового тракту у дітей [1,2]. При цьому вітчизняні і зарубіжні дослідники відзначають, що поширеність виразкової хвороби у дитячого населення за останні роки збільшилася практично удвічі [1, 2, 3].

Грізним ускладненням виразкової хвороби є перфорація виразок шлунку і ДПК. Частота даного ускладнення в практиці дитячих хірургів відносно невелика [1, 4]. Завдяки широким технічним можливостям эндохірургії відеолапароскопічна операція, володіючи радикальністю відкритої операції, вигідно відрізняється від неї малоінвазивністю [3,5,6,7].

Відсутність у літературі робіт вітчизняних дитячих хірургів, присвячених вивченню характеру протікання і результатам ендоскопічного лікування перфоративних виразок шлунку і ДПК, визначило необхідність даного дослідження, метою якого є аналіз клінічного перебігу перфоративних виразок шлунку і дванадцятипалої кишки у дітей та ефективності їх хірургічного лікування з використанням малоінвазивних технологій.

Матеріали і методи

Аналізу піддано 49 хворих у віці від 14 до 17 років з перфоративною виразкою шлунку і ДПК, що знаходилися в хірургічних відділеннях клінік хірургії дитячого віку Дніпропетровської державної медичної академії і Запорізького державного медичного університету. Дівчаток було 8 (17%), хлопчиків – 41 (83%). Залежно від характеру оперативного втручання всі діти розділені на 2 статистично однорідні за віком і локалізацією перфорації групи: до I групи увійшли хворі, яким було проведено лапароскопічні операції, II групу (контрольну) склали хворі, яким перфоративні виразки ушивалися відкритим способом (табл.1).

Відкриті оперативні втручання полягали у верхньосерединній лапаротомії, ушиванні перфорації, санації і дренуванні черевної порожнини.

Лапароскопічні операції проводилися за допомогою лапароскопічного обладнання «Karl Storz» з троакарами для оптики – 5-10 Ch, а інструментів 3-5 Ch. Перший порт для оптичної системи лапароскопа встановлювали транс-

Таблиця 1. Розподіл хворих залежно від локалізації перфорації

Групи дослідження	I група	II група
Виразка шлунку	6 (19%)*	3(16%)*
Виразка ДПК	25 (81%)*	15 (84%)*
Всього	31(100%)	18 (100%)

Примітка: * - рівень значущості відмінностей по критерію Фішера $p \geq 0,05$

умбілікально.

Після створення капноперитонеума з тиском 8-10 мм ртутного стовпа і верифікації перфорації встановлювали 3 порту для інструментів: другий - праворуч від мечеподібного відростка грудини, третій - справа, по средньоключичній лінії на рівні пупка і четвертий - зліва по средньоключичній лінії вище від рівня пупка на 3-5 см. Для ушивання перфорації використовували шовний матеріал (4-0, 5-0), що не розсмоктується, з атравматичними голками, що колють. Після ушивання перфоративного отвору проводилася санація черевної порожнини, починаючи з області перфорації, поетапно переходячи до менш забруднених областей і кишень черевної порожнини, що максимально забезпечувало профілактику мікробного забруднення вільної черевної порожнини, яке більш ймовірне під час її промивання відкритим способом. Операції завершувалися підведенням до місця перфорації дренажної трубки, яку встановлювали через отвір в передній черевній стінці від другого троакару лапароскопа.

У ранньому післяопераційному періоді всім хворим проводилися знеболення, інфузійна, антибактеріальна терапія з використанням антибіотиків широкого спектру дії і фармакотерапія виразкової хвороби при гелікобактерній інфекції. Після виписки хворим амбулаторно призначали дієту, прийом антацидів і підтримуючу терапію антисекреторними препаратами протягом двох тижнів (Н2-блокатори, інгібітори протонної помпи).

При аналізі враховували дані анамнезу, давність захворювання (час від початку хвороби до госпіталізації дітей), характер клінічних проявів, тривалість оперативного втручання, динаміка міри больового синдрому в післяопераційному періоді, тривалість стояння дренажів, час початку ентерального годування і фізичної активності дітей, динаміку показників лейкоцитарної формули крові і час перебування в стаціонарі після операції.

Оцінку тривалості та інтенсивності больового синдрому в післяопераційному періоді проводили за допомогою цифрової рейтингової шкали NRS (Numerical Rating Scale) [9,10] з використанням десятибальної системи. Статистичну обробку отриманих результатів проводили на ПЕВМ з використанням стандартного пакету прикладних програм "Statistica for Windows".

Результати та їх обговорення

Як показали результати дослідження, перфоративні виразки переважали у хлопчиків у співвідношенні приблизно 5:1, а локалізація перфорацій ДПК превалювала над перфоративними виразками шлунку.

Всі хворі були госпіталізовані в хірургічні відділення в екстреному порядку і прооперовані протягом 1-1,5 годин після госпіталізації до стаціонару. При цьому у 89% дітей «виразковий анамнез» був відсутній, що свідчить про гостре виникнення виразки та її перфорації. Також встановлено, що в 74% випадків діти напередодні вживали слабкоалкогольні або спиртні напої. Середня давність захворювання для всіх хворих склала 6,8±1,4 години. Для дітей І групи даний показник вагався в межах 7,2±0,8 години, а для хворих ІІ групи – 6,4±0,7 години.

Діагноз перфоративної виразки шлунку і дванадцятипалої кишки встановлювали, використовуючи комплексну діагностичну програму, що включала поетапне використання діагностичних заходів із урахуванням їх роздільної здатності у кожному конкретному випадку.

У більшості дітей (87%) клінічна діагностика перфоративної виразки не представляла особливої складності. Найбільш достовірними і типовими ознаками настання перфорації були: раптовий початок у вигляді гострого «кинджального» болю в епігастральній ділянці з швидким подальшим розповсюдженням на весь живіт (82,4%), «дошкоподібне» напруження м'язів передньої черевної стінки (67,1%), загальний важкий стан хворого внаслідок больового шоку та інтоксикації (22,5%).

Зі спеціальних методів дослідження, окрім оглядової рентгенографії черевної порожнини, що була виконана в 49% хворих, в 23,2% випадків застосовували ФГДС, а у важких для діагностики випадках — діагностичну лапароскопію (9,5%). Діагноз перфоративної виразки до операції був встановлено 42 хворим (89,4%), яким виконувалося ушивання перфоративної виразки відкритим і лапароскопічним методами.

У 5 (10,6%) дітей спочатку було запідозрений гострий апендицит. У них після раптового або поступового наростання симптоми болю в епігастральній ділянці стихали, при пальпації визначалася болючість в правій половині живота в правій клубовій ділянці, було відсутнє «дошкоподібне» напруження м'язів передньої черевної стінки та спостерігалися сумнівні симптоми подразнення очеревини.

Як показав порівняльний аналіз результатів оперативного лікування перфоративних виразок шлунку і ДПК у дітей І і ІІ груп (табл.2) тривалість лапароскопічного втручання дещо перевищує тривалість відкритої операції. Це пов'язано з особливостями лапароскопічної техніки верифікації, ушивання перфорації і етапної санації черевної порожнини, що не впливає на позитивний ефект втручання. Так, тривалість дренування черевної порожнини при ендоскопічних операціях скоротилася майже в три рази внаслідок більш адекватної санації черевної порожнини, що в сукупності з мінімальною травматичністю втручання привело до скорочення тривалості парезу кишечника більш, ніж в 1,5 рази і створило передумови до раннього початку ентерального навантаження в даної категорії хворих. Використання малоінвазивної техніки у дітей І групи дозволило також майже на порядок знизити терміни початку фізичної активності.

Результати оцінки середніх показників тривалості та інтенсивності больового синдрому в ранньому післяопераційному періоді на основі цифрової рейтингової шкали NRS свідчать, що у дітей І групи протягом першої доби після операції інтенсивність болю істотно нижча, ніж у хворих контрольної групи. При цьому на 3 добу після лапароскопічних операцій показник NRS дорівнював 0 у 100% дітей, тоді як для хворих контрольної групи було характерне збереження різної інтенсивності больового синдрому аж до 5 діб.

Аналіз динаміки змін лейкоцитарної формули крові хворих порівнюваних груп показав, що загальна кількість лейкоцитів у дітей ІІ групи на другу добу перевищувала початкові значення даного показника. При цьому лейкоцитоз зберігався аж до 5 діб післяопераційного періоду, що пов'язане не лише з перебігом основного захворювання, але і багато в чому визначається аутолізом та елімінацією ділянок тканин, що постраждали внаслідок операційної травми. Це підтверджується динамікою даного показника у хворих основної групи, в яких операційна травма була мінімальною. Для них характерне поступове зниження рівня лейкоцитозу, який регресував у всіх дітей до третьої доби післяопераційного періоду.

Таблиця 2. Показники ефективності оперативного лікування дітей порівнюваних груп

Найменування показника	І група	ІІ група
Тривалість операції (хв)	58,4±12,2	45,0±7,4
Час видалення дренажів (доба)	1,0±0,5	3,0±0,5
Тривалість парезу кишечника (год)	10,0±2,2	19,0±4,6
Початок ентерального живлення (доба)	2,5± 1,1	4,3 ±1,2
Фізична активність (год)	6,7±2,4	19,5±3,3
Час перебування в стаціонарі після операції (доба)	7,2±1,4	11,3±2,8

Сукупність позитивних ефектів малоінвазивних оперативних втручань при перфоративних виразках шлунку і ДПК дозволила більш, ніж в 1,5 рази скоротити тривалість післяопераційного періоду у хворих I групи.

Висновки

1. Перфоративні виразки шлунку і ДПК у дітей виникають раптово, характеризуються відсутністю «виразкового анамнезу» і маніфестною клінікою гострого перитоніту.

2. Використання малоінвазивних операцій на основі лапароскопічної техніки для хірургічного лікування перфоративних виразок шлунку і ДПК у дітей, окрім відмінного косметичного ефекту, значно полегшує перебіг раннього післяопераційного періоду за рахунок зменшення операційної травми, адекватнішої санації черевної порожнини і дозволяє істотно скоротити терміни ранньої реабілітації хворих.

Література

1. Башлыков Д.В. Эпидемиологические аспекты хирургии перфоративной язвы желудка и двенадцатиперстной кишки. // Матер. научно-практ. Конф.: «Эпидемиология неинфекционных заболеваний». – Иркутск. – 2008. – С.4-7.

2. Запорожченко А.Г.,Бондарюк Л.Н.,Журило И.П. и др. Оценка эффективности различных методов лечения аппендикулярного перитонита у детей .// Украинский журнал хирургии. – 2010. – №2. С.127-130.

3. Поташов Л.В., Васильев В.В., Савранский В.М. и др. Сравнительная характеристика непосредственных результатов традиционного и лапароскопического ушивания перфоративных пилородуоденальных язв // Эндоскопическая хирургия, 2000. — № 3. — С. 5-7.

4. Mariltta J. O. E. Bertleff and Johan F. Lange Laparoscopic correction of perforated peptic ulcer: first choice? A review of literature.//Surg Endosc. –2010. – № 24(6). – P.1231–1239.

5. Vaidya BB, Garg CP, Shah JB. Laparoscopic Repair of Perforated Peptic Ulcer with Delayed Presentation. J Laparoendosc Adv Surg Tech A. 2009;19(2):153–156.

6. Chambers C. T., Giesbrecht K., Craig K. D. et al. // Pain (Netherlands). — 1999. —V. 83 (1). — P. 25—35.

7. Gracely R.H. // Acta Anaesthesiol. Scand. (Denmark). —1999. —V. 43 (9). — P. 897—908.

Надійшла 01.07.2014 року.

УДК 616.61+616-08+613.955

ЛІКУВАННЯ ЗАКРИТИХ ПОШКОДЖЕНЬ НИРОК У ДІТЕЙ

М.В. Зеляк, Б.М. Зіняк, Б.Д. Баб'як
Івано-Франківський національний медичний університет
Івано-Франківська обласна клінічна дитяча лікарня

ЛЕЧЕНИЕ ЗАКРЫТЫХ ПОВРЕЖДЕНИЙ ПОЧЕК У ДЕТЕЙ

Н.В. Зеляк, Б.М. Зиняк, Б.Д. Бабьяк
Ивано-Франковский национальный медицинский университет
Ивано-Франковская областная клиническая детская больница

TREATMENT OF CLOSED RENAL DAMAGES IN CHILDREN

N.V. Zeliak, B.M. Ziniak, B.D. Babiak
Ivano-Frankivsk National Medical Univercity
Ivano-Frankivsk Oblast Clinical Children's Hospital

Резюме. Метою дослідження була оцінка власних результатів лікування хворих із закритою травмою нирки. Переглянули і проаналізували історії хвороб 42 послідовних пацієнтів віком 6 місяців - 18 років (в середньому 9,3 років), які мали закриту травму нирки в 2000 -2014 р.р. р. Діагностику пошкодження нирки у гемодинамічно стабільного пацієнта проводили за допомогою видільної урографії, КТ з внутрішньовенним контрастуванням, МРТ, УЗД. У 13 (30,95%) хворих травма була I ступеня, у 12 (28,57%) - II ступеня, в 10 (23,80%) – III ступеня, в 5 (11,90%) – IV ступеня, ще в 2 (4,76%) пацієнтів – V ступеня. У 18 хворих травма нирки була ізольованою, в 3 інших вона поєднувалась з черепно-мозковою травмою, розривом селезінки - в одному випадку. Всі пацієнти, крім одного, були гемодинамічно стабільними. 21 хворого лікували консервативно, 10 пацієнтам зробили пункційне дренування біляниркової уріноми, одному провели операцію лапаротомію, спленорафію, стентування сечоводу зробили одному хворому. Незворотньо пошкодженою в результаті травми нирка була в трьох пацієнтів - їм зробили нефректомію. Незворотньо пошкодженою в результаті травми полюс нирки був у двох пацієнтів - їм провели резекцію полюса. У всіх хворих через 6-12 місяців після травми нирка функціонувала цілком задовільно, артеріальну гіпертензію не спостерігали в жодного пацієнта.

Ключові слова: закрита травма нирки, лікування.

Резюме. Целью исследования была оценка собственных результатов лечения больных с закрытой травмой почки. Просмотрели и проанализировали истории болезней 42 последовательных пациентов в возрасте 6 месяцев - 18 лет (в среднем 9,3 года), которые имели закрытую травму почки в 2000 -2014 г.г. Диагностику повреждения почки у гемодинамически стабильного пациента проводили с помощью выделительной урографии, КТ с внутривенным контрастированием, МРТ, УЗИ. У 13 (30,95%) больных травма была I степени, у 12 (28,57%) - II степени, в 10 (23,80%) - III степени, в 5 (11,90%) - IV степени, еще в 2 (4,76%) пациентов - V степени. У 18 больных травма почки была изолированной, в 3 других она сочеталась с черепно-мозговой травмой, разрывом селезенки - в одном случае. Все пациенты, кроме одного, были гемодинамически стабильными. 21 больного лечили консервативно, 10 пациентам сделали пункционное дренирование околопочечной уриномы, одному произвели операцию лапаротомию, спленорафию, стентирование мочеточника сделали одному больному. Необратимо поврежденной в результате травмы почка была у трех пациентов - им сделали нефрэктомию. Необратимо поврежденным в результате травмы полюс почки был в двух пациентов - им произвели резекцию полюса. У всех больных через 6-12 месяцев после травмы почка функционировала вполне удовлетворительно, артериальную

гипертензию не наблюдали ни у одного пациента.

Ключевые слова: закрытая травма почки, лечение.

Abstract. The aim of the study was to assess the results of own treatment of closed injury of the kidney. There were reviewed and analyzed the medical history 42 consecutive patients from 6 months-18 years old (the avarage 9.3 years) who had closed kidney injury in 2000-2014 years. The diagnosis of kidney damage in hemodynamically stable patients was performed using excretory urography, CT with intravenous contrast, MRI, ultrasound. 13 (30.95%) patients had an injury of first degree, in 12 (28.57%) - second degree, 10 (23.80%) - third degree, 5 (11.90%) - the fourth degree, and 2 (4.76%) patients had V degree injury. In 18 patients with kidney injury was isolated, in 3 others it was combined with traumatic brain injury and a ruptured spleen in one case. All patients, except one, were hemodynamically stable. 21 patients were treated conservatively, 10 patients had puncture drainage retroperitoneal urinomas, one patient had laparotomy, splenoraphy, and ureteral stenting was performed to one patient. There were 3 patients irreversibly damaged by trauma kidney - they underwent nephrectomy. Two patients were irreversibly damaged by trauma of the kidney pole - they underwent resection of the pole. In all patients in 6-12 months after trauma kidney was functioning satisfactorily, hypertension was diagnosed in a no single patient.

Keywords: closed injury of the kidney, treatment.

Постановка проблеми і аналіз останніх досліджень. Урогенітальна травма складає біля 10 % випадків звертань у приймальне відділення. Закриті пошкодження нирок бувають досить часто. В дітей нирки більш схильні до пошкодження, ніж в дорослих, і при травмі є одними з найбільш вразливих органів живота. Після тривалого періоду первинного хірургічного відновлення закритих ниркових пошкоджень обгрунтовано можливість ефективного малоінвазивного лікування цього пошкодження.

Метою дослідження була оцінка власних результатів лікування хворих із закритою травмою нирки.

Матеріали і методи

Пролікували, переглянули та проаналізували історії хвороб 42 послідовних пацієнтів віком 6 місяців - 18 років (в середньому 9,3 років), які мали закриту травму нирки в 2000 - 2014 р.р. Тяжкість травми визначали за 5-бальною шкалою Американської асоціації хірургії травми. Оцінку лікування проводили за наступними критеріями: гемодинамічна стабільність при поступленні, травма ізольована чи поєднана, лікування консервативне чи оперативне, вид хірургічної операції, втрата нирки під час травми чи операції, функція нирки та частота артеріальної гіпертензії після лікування.

Результати та їх обговорення

Діагностику пошкодження нирки у гемодинамічно стабільного пацієнта проводили за допомогою видільної урографії, КТ з внутрішньовенним контрастуванням, МРТ, УЗД. У 13 (30,95%) хворих травма була I ступеня, у 12 (28,57%) - II ступеня, в 10 (23,80%) – III ступеня, в 5 (11,90%) – IV ступеня (Рис. 1, 2), ще в 2 (4,76%) пацієнтів – V ступеня. У 18 хворих травма нирки була ізольованою, в 3 інших вона поєднувалась з черепно-мозковою травмою, розривом селезінки - в одному випадку. Всі пацієнти, крім одного, були гемодинамічно стабільними. 21 хворого лікували консервативно, 10 пацієнтам зробили пункційне дренування біляниркової уріноми, одному провели операцію лапаротомію, спленорафію, стентування сечоводу зробили одному хворому. Незворотньо пошкодженою в результаті травми нирка була в трьох пацієнтів - їм зробили нефректомію. Незворотньо пошкодженим у результаті травми полюс нирки був у двох пацієнтів - їм провели резекцію полюса. У всіх хворих через 6-12 місяців після травми нирка функціонувала цілком задовільно, артеріальну гіпертензію не спостерігали в жодного пацієнта.

Існує загальна згода проміж урологами, що метою лікування травми нирки є максимальне збереження ниркової тканини. Переважна більшість ниркових пошкоджень малі (I-II ступенів), які лікують консервативно. При критичних травмах (IV-V ступенів), що супроводжуються небезпечними для життя пацієнтів ускладненнями, проводять оперативне лікування, як правило, видалення нирки. Протиріччя стосуються великих пошкоджень нирки з екстравазацією сечі та нежиттєздатними фрагментами ниркової паренхіми (III-IV ступенів).

Дослідження двох останніх десятиліть показали, що при точному встановленні ступеня пошкодження, консервативне лікування може зменшити частоту втрати нирок без підвищення необхідності невідкладної чи відстроченої операції з приводу ускладнень. Екстравазація сечі розрішується спонтанно в більшості пацієнтів із закритою ниркою травмою. Очікувальне лікування не має негативного впливу на наслідки лікування та тривалість госпіталізації. В хворих, які поступають зі значними нирковими розривами, поєднаними з деваскуляризованими сегментами (<25%), консервативне лікування годиться для тих, які залишаються клінічно стабільними. Однак, уролог повинен бути особливо настороженим стосовно можливих ускладнень. Сечову екстравазацію та невеликі девіталізовані ниркові сегменти більше не розглядають як абсолютний показ до хірургічної операції. Віддають перевагу первинній хірургічній ревізії (з попереднім контролем ниркових судин) значних ниркових пошкоджень серед хворих, обраних для ургентної лапаротомії з приводу інших поєднаних абдомінальних пошкоджень і тих, що гемодинамічно нестабільні. Лише вперта, постійна ниркова кровотеча – абсолютний показ до оперативного лікування [1-6].

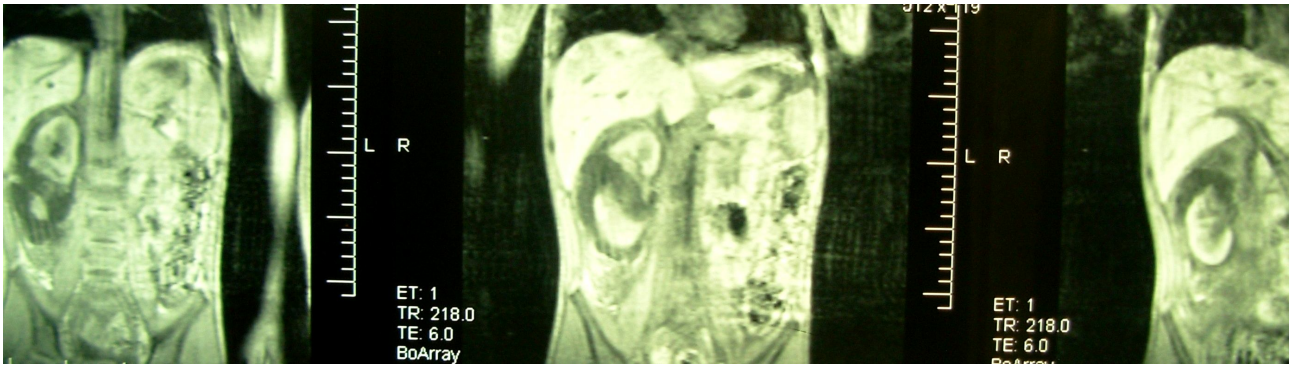

Рис. 1. МРТ дитини 5 років із закритою травмою нирки в хлопчика 5 років

Рис. 2. Екскреторна урограма дитини 5 років із закритою травмою правої нирки

Висновки

При ретельному спостереженні малоінвазивне лікування більшості хворих з ізольованими закритими пошкодженнями нирок мало добрі наслідки, не супроводжувалось втратою нирки, відстроченою операцією, артеріальною гіпертензією.

Література

1. Goldman S.M. Upper urinary tract trauma – current concepts / S.M.Goldman, C.M.Sandler // World J. Urol.- 1998.- Vol. 16, № 1.- P. 62-68.
2. Altman A.L. Selective nonoperative management of blunt grade 5 renal injury / A.L. Altman, C.Haas, K.H.Dinchman. [et al.] // J. Urol.- 2000.- Vol. 164, № 1.- P. 27-31.
3. Danuser H. How to treat blunt kidney ruptures: primary open surgery or conservative treatment with deferred surgery when necessary?/H.Danuser, S.Wille, G.Zoscher, U.E.Studer // Eur. Urol.- 2001.- Vol. 39, № 1.- P. 9-14.
4. Moudouni S.M. A conservative approach to major blunt renal lacerations with urinary extravasation and devitalized renal segments/ Moudouni S.M., Patard J.J., Manunta A. [et al.] // BJU Int. - 2001.- Vol. 87, № 4.- P. 290-295.
5. Sanucci R.A., Doumanian. Upper urinary tract trauma / L.R.Ravoussi, A.J. Wein, A.W. Partin, A.C.Novick, C.A.Peters (Eds.) // Campbell-Walsh Urology. 10th edition.- Philadelphia: Elsevier Saunders, 2012. –P. 1169-1179.
6. Пасечников С.П. Травмы органов мочеполовой системы // Медицинские аспекты здоровья мужчины. -2013.- №2 (8).- С.5-17.

Надійшла 01.07.2014 року.

УДК УДК 616.381-002.3-031.14-079

СПОСІБ ВИМІРЮВАННЯ ВНУТРІШНОЧЕРЕВНОГО ТИСКУ В ОПЕРОВАНИХ ХВОРИХ З ПОШИРЕНИМ ГНІЙНИМ ПЕРИТОНІТОМ

П.Г.Кондратенко, Є.А.Койчев
Донецький національний медичний університет

СПОСОБ ИЗМЕРЕНИЯ ВНУТРИБРЮШНОГО ДАВЛЕНИЯ У ОПЕРИРОВАННЫХ БОЛЬНЫХ С РАСПРОСТРАНЕННЫМ ГНОЙНЫМ ПЕРИТОНИТОМ

П.Г.Кондратенко, Е.А.Койчев
Донецкий национальный медицинский университет

METHOD OF INTRA-ABDOMINAL PRESSURE MEASUREMENT OF PATIENTS DIAGNOSED WITH WIDESPREAD PURULENT PERITONITIS

P.H.Kondratenko, Ye.A.Koichev
Donetsk National Medical University

Резюме. **Мета дослідження** - оптимізувати методику вимірювання внутрішньочеревного тиску в оперованих хворих.

Матеріал і методи. Розроблений дренаж, який в тому числі може застосовуватися для вимірювання внутрішньочеревного тиску (ВЧТ). Він виглядає як дренажна трубка діаметром 7 мм, виконана з поліхлорвінілу, оснащена гумовим балоном об'ємом 20 мл. Балон закріплений на дренажі на відстані 150 мм від його краю і має окремий незалежний канал.

Результати та обговорення. Вимірювання ВЧТ таким методом здійснено у 5 пацієнтів. Всім пацієнтам проводилося контрольне вимірювання внутрішньочеревного тиску до операції, в кінці операції (на операційному столі) і в післяопераційному періоді непрямим методом - усередині сечового міхура. Значення отриманих даних були порівняні. Відхилення становило +/- 2 мм рт. ст (3 см вод ст). У всіх випадках дренаж залишали і після ліквідації лапаростоми. Видалення дренажу проводили при відсутності ексудації з черевної порожнини, а ВЧТ не перевищувало 12 мм рт. ст. (16 см вод. ст.).

Висновки. Наведений спосіб вимірювання ВЧТ простий у використанні, достатньо точний, що дозволяє поліпшити моніторинг ВЧТ в оперованих хворих. Дренаж з балоном має невелику ціну, що дозволяє використовувати його в усіх лікувальних заходах. Крім того, встановлення дренажу не подовжує етапи операції.

Ключові слова: поширений гнійний перитоніт, інтраабдомінальна гіпертензія, вимірювання внутрішньочеревного тиску.

Резюме. **Цель исследования** – оптимизировать методику измерения ВБД у оперированных больных.

Материал и методы. Разработан дренаж, который в том числе может быть использован для измерения ВБД. Он представляет собой дренажную трубку диаметром 7 мм, выполненную из полихлорвинила, оснащенную резиновым баллоном объемом 20 мл. Баллон закреплен на дренаже на расстоянии 150 мм от его края и имеет отдельный независимый канал.

Результаты и обсуждение. Измерение ВБД с использованием дренажа с баллоном осуществлено у 5 пациентов. Всем пациентам проводилось контрольное измерение ВБД до операции, в конце операции (на операционном столе) и в послеоперационном периоде непрямым методом - внутри мочевого пузыря. Значения полученных данных были сопоставимы. Отклонение составило +/- 2 мм рт. ст.

(3 см вод ст.). При частичном сведении лапаротомной раны в момент выполнения программированной санации не допускали повышения ВБД более 12 мм рт. ст. (16 см вод. ст.). Во всех случаях дренаж с баллоном в брюшной полости оставляли и после ликвидации лапаростомы. Удаление данного дренажа осуществляли при отсутствии отделяемого из брюшной полости и если ВБД не превышало 12 мм рт. ст. (16 см вод. ст.).

Заключение. Приведенный способ измерения ВБД прост в использовании, обладает достаточной точностью, что позволяет улучшить качество мониторинга ВБД у оперированных больных. Дренаж с баллоном имеет невысокую цену, что позволяет использовать его в любых лечебных учреждениях. Кроме того, установление дренажа не удлиняет ни один из этапов операции.

Ключевые слова: распространенный гнойный перитонит, интраабдоминальная гипертензия, измерение внутрибрюшного давления (ВБД).

Abstract. **Objective of the study** – to improve methods of intra-abdominal pressure measurement of the operated patients.

Material and methods. We used drainage designed by us. It was also used as a device for intra-abdominal pressure measurement. Drainage tube 7 mm in diameter, made of polyvinyl chloride, is equipped with a rubber bulb with capacity of 20 ml. The bulb is fixed on the drainage at a distance of 150 mm from its edge and has a separate independent channel.

After necessary stages of surgery the resulting drainage system was set to cavity of the lesser pelvis. Then the drainage was fixed to the skin by separate interrupted suture and before suturing of anterior abdominal wall the drainage bulb was filled by 10 ml of sterile normal saline solution.

External part of the drainage was connected to the transparent open graduated scale with the help of three way valve. Then the graduated scale was fixed to the support stand next to surgical table so that the bulb and bottom of the scale were on the same level. Given the fact that the laparotomy wound is still not sewn - this value is taken as zero.

Results and discussion. Intra-abdominal pressure was measured by such manner for 5 patients. Intra-abdominal pressure of all patients was measured before surgery, after surgery (on the surgical table) and in postoperative period by indirect method - within the bladder.

The obtained results were classified according to WSACS, 2004. Data values were comparable. Tolerance made +/- 3 cm of water column which is quite an acceptable tolerance. Constant monitoring of intra-abdominal pressure allowed us to determine the necessary degree of contracture of laparotomy wound edges without the danger of intra-abdominal hypertension development.

Conclusion. The above method of intra-abdominal pressure measurement is easy to use and sufficiently accurate which improves the quality of monitoring of intra-abdominal pressure of the operated patients. Drainage with a rubber bulb is not expensive and can be used in any medical institutions. Besides the drainage installation does not extend any of the stages of surgery.

Keywords: widespread purulent peritonitis, intra-abdominal hypertension, intra-abdominal pressure measurement.

Постановка проблеми і аналіз останніх досліджень. Увага до проблеми підвищення внутрішньочеревного тиску (ВЧТ) з'явився ще в XIX столітті, коли в 1872 р. Schatz виконав вимірювання ВБД у 2 жінок з фізіологічним перебігом вагітності, але з різними термінами гестації [2]. Важливо відзначити, що вже в 1905 р. Hormann після того як порівняв ВЧТ не тільки у вагітних і невагітних, але і у хворих з об'ємними утвореннями черевної порожнини (пухлина, асцит) і зазначив, що в деяких випадках, коли пухлина досягала дуже великих розмірів, ВЧТ був нижче, ніж при утвореннях малого розміру, з чого він зробив висновок, що роль у збільшенні ВЧТ відіграє і м'язовий тонус скелетної мускулатури [2]. Це говорить про те, що вже більше століття тому комплаенсу передньої черевної стінки відводилася далеко не другорядна роль у патогенезі виникнення інтраабдомінальної гіпертензії (ІАГ).

З часу, коли з'явилося розуміння важливості моніторингу внутрішньочеревного тиску, не зменшуються спроби удосконалити способи його вимірювання. Безпосередньо в черевній порожнині тиск можна вимірювати при лапароскопії, перитонеальному діалізі, або за наявності лапаростоми (прямий метод). На сьогоднішній день прямий метод вважається найбільш точним, проте, його використання обмежене через високу вартість [3, 4]. Як альтернатива описані непрямі методи моніторингу ВЧТ, які мають на увазі використання сусідніх органів, що межують з черевною порожниною: сечовий міхур, шлунок, матка, пряма кишка, нижня порожниста вена.

В даний час «золотим стандартом» непрямого вимірювання ВЧТ є використання сечового міхура. Еластична і добре розтяжна стінка сечового міхура при обсязі, що не перевищує 25 мл, виконує функцію пасивної мембрани і точно передає тиск черевної порожнини [4, 5]. Для діагностики ІАГ розроблені спеціальні закриті системи для вимірювання інтрапузирного тиску. Деякі з них підключаються до датчика інвазивного тиску і монітора (AbVizerTM), інші є повністю готовими до використання без додаткових інструментальних аксесуарів (UnometerTMAbdo-PressureTM, Unomedical). Останні вважаються кращими, оскільки вони набагато простіші у використанні і не вимагають додаткової коштовної апаратури.

Однак багато методів вимірювання внутрішньочеревного тиску залишаються занадто дорогими через що, найчастіше, не можуть застосовуватися в практичній медицині. А виконання традиційного вимірювання внутрішньочеревного тиску за допомогою сечового міхура є вкрай незручним, особливо в момент виконання операції. При проведенні програмованих санацій черевної порожнини з приводу поширеного гнійного перитоніту, вкрай важливо не тільки максимально якісно усунути джерело перитоніту, але і «добре» сформувати лапаростому, не допускаючи інтраабдомінальної гіпертензії [1, 6].

У своїй практиці ми часто спостерігали розвиток синдрому інтраабдомінальної гіпертензії та при формуванні лапаростоми на тлі різноманітних варіантів тимчасового закриття черевної порожнини. У зв'язку з чим найважливішим етапом операції вважаємо формування лапаростоми під контролем інтраабдомінального тиску. Це часто дуже трудомісткий процес. Неможливість вдатися до сучасних методів вимірювання внутрішньочеревного тиску змушувала хірургів проводити моніторинг останнього непрямим методом через сечовий міхур, залучаючи до дослідження практично всю хірургічну і анестезіологічну бригаду. Процес вимірювання протягом операції повторювався неодноразово, що не викликало ентузіазму серед хірургів і в ряді випадків призводило до формування лапаростоми «навмання» без належного контролю внутрішньочеревного тиску. Результати лікування цих пацієнтів залишали бажати кращого. Враховуючи цю проблему, ми вирішили удосконалити методику вимірювання внутрішньочеревного тиску під час операції і в післяопераційному періоді.

Мета дослідження - оптимізувати методику вимірювання внутрішньочеревного тиску у оперованих хворих.

Матеріал і методи

У відповідності з метою дослідження був розроблений дренаж, який в тому числі може застосовуватися для вимірювання внутрішньочеревного тиску. Він виглядає як дренажна трубка діаметром 7 мм, виконана з поліхлорвінілу, оснащена гумовим балоном об'ємом 20 мл. Балон закріплений на дренажі на відстані 150 мм від його краю і має окремий незалежний канал (рис. 1.).

Отриману дренажну систему, після виконання необхідних етапів операції, встановлювали в порожнину малого тазу. Після чого фіксували дренаж до шкіри окремим вузловим швом і перед зашиванням передньої черевної стінки

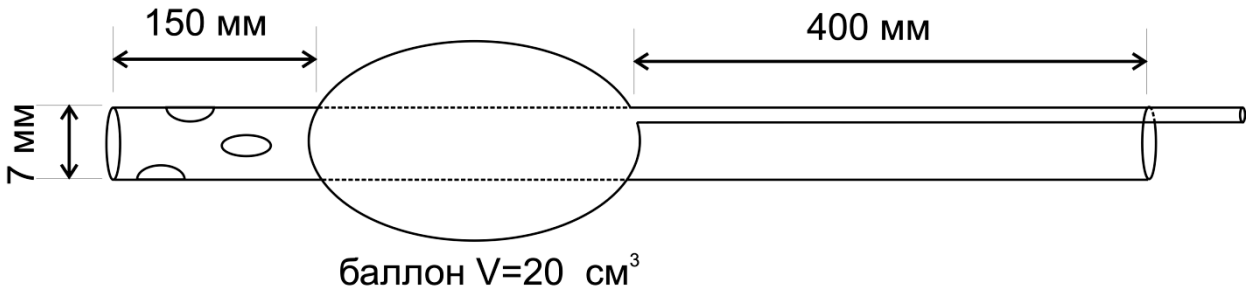

Рис. 1. Схема інтраабдомінального дренажу з балоном для вимірювання ВЧТ

заповнювали балон дренажу стерильним фізіологічним розчином в об'ємі 10 мл. За допомогою триходового клапана підключали зовнішню частину дренажу до прозорої незамкненої градуйованої шкали. Такою шкалою служив прилад для вимірювання центрального венозного тиску.

Після цього на встановлений поряд з операційним столом штатив закріплювали градуйовану шкалу таким чином, щоб балон і нижня частина шкали знаходилися на одному рівні. Враховуючи той факт, що лапаротомна рана ще не зашита - це значення приймається за нульове.

У подальшому оперативне втручання йде за звичайним планом. Додаткові витрати часу для встановлення і заповнення системи дренажу складають не більше 10 хвилин. Приступаючи до зашивання або тимчасового закриття передньої черевної стінки більше не було необхідності виконувати етапні вимірювання внутрішньочеревного тиску, так як показники внутрішньочеревного тиску доступні в режимі реального часу, що дозволяє з точністю визначати рівень зведення країв рани, без небезпеки розвитку ІАГ. Слід зазначити, що дана система дозволяє не тільки ефективно дренувати черевну порожнину, а й здійснювати моніторинг внутрішньочеревного тиску в постійному режимі.

Отримані результати виражаються в см водного стовпа і при необхідності з легкістю перераховуються в мм рт. ст.

Результати та їх обговорення

Вимірювання внутрішньочеревного тиску таким методом здійснено у 5 пацієнтів. Всім пацієнтам проводилося контрольне вимірювання внутрішньочеревного тиску до операції, в кінці операції (на операційному столі) і в післяопераційному періоді непрямим методом - усередині сечового міхура. Обсяг введеної для дослідження рідини склав 25 мл. ВЧТ виражали в мм рт. ст. і вимірювали в горизонтальному положенні пацієнта на спині в кінці видиху за відсутності м'язової напруги передньої черевної стінки. Нульове значення шкали встановлювали на рівні середньопахвової лінії.

Отримані результати класифікували згідно WSACS (2004) [4]. I ступінь ІАГ - ВЧТ - 12-15 мм рт. ст. (16-20 см вод. ст.); II ступінь ІАГ: ВЧТ - 16-20 мм рт. ст. (21-27 см вод. ст.); III ступінь ІАГ: ВЧТ - 21-25 мм рт. ст. (28-34 см вод. ст.); IV ступінь ІАГ: ВЧТ> 25 мм рт. ст. (34 см вод. ст.)

Значення отриманих даних були порівняні. Відхилення становило +/- 2 мм рт. ст (3 см вод ст.), що вважаємо цілком допустимим відхиленням. Постійний моніторинг внутрішньочеревного тиску дозволив визначити необхідний ступінь зведення країв рани лапаростоми без небезпеки розвитку ІАГ.

При тимчасовому зведенні лапаротомної рани в момент виконання програмованої санації не допускали підвищення ВЧТ більше 12 мм рт. ст. (16 см вод. ст.) У 4 хворих відзначали нормалізацію внутрішньочеревного тиску на 4-5 добу, що відповідало другий програмованій санації і було одним з критеріїв до завершення етапних санацій черевної порожнини разом з показником індексу черевної порожнини (ІЧП).

У одного пацієнта після первинної операції відзначили підвищення ВЧТ до 20 мм рт. ст. (27 см вод. ст.). Постійний моніторинг дозволив вчасно провести декомпресію черевної порожнини шляхом переходу з часткової лапаростомії на повну і в подальшому досягти позитивного результату лікування.

У всіх випадках дренаж залишали і після ліквідації лапаростоми. Видалення дренажу проводили при відсутності ексудату з черевної порожнини, а ВЧТ не перевищував 12 мм рт. ст. (16 см вод. ст.).

Висновки

1. Наведений спосіб вимірювання внутрішньочеревного тиску простий у використанні, достатньо точний, що дозволяє поліпшити якість моніторингу внутрішньочеревного тиску у оперованих хворих.

2. Дренаж з балоном має недорогу ціну, що дозволяє використовувати його в будь-яких медичних установах. Крім того, встановлення дренажу не пролонгує жоден з етапів операції.

Література

1. Перитоніт: Практичний посібник / ред. В. С. Савельєв, Б.Г.Гельфанд, М.І.Філімонов. - М.: Літера, 2006. - 208 с.

2. Schatz. Die Factoren, welche die Griisse des intra-abdominaler Druckes bedingen / / Arch. f. Gynz. - 1872; 46: 437.

3. Intraabdominal hypertension and the abdominal compartment syndrome / A. F. Mo o r e, R. Hargest, M. Martin et al. / / Br. J. Surg. - 2004. - Sep., Vol. 91 (9). - P. 1102-1110.

4. Malbrain ML, Cheatham ML, Kirkpatrick A, et al (2006) Results from the International Conference of Experts on Intra-abdominal Hypertension and Abdominal Compartment Syndrome. I. Definitions. Intensive Care Med 32:1722-1732.

5. Muntean V. Acute intraabdominal hypertension and «abdominal compartment syndrome» / V. Muntean, R. Galasiu, O. Fabian / / Chirurgia (Bucur). - 2002. - Sep - Oct., Vol. 97 (5). - P. 447 - 457.

6. Pottecher T. Abdominal compartment syndrome / T. Pottecher, P. Segura, A. Launoy / Serviced'anesthesie reanimation chirurgicale, hopital de Hautepierre, 67098 Strasbourg, France / / Ann Chir. - 2001. - Apr., Vol. 126 (3). - P. 192 - 200.

Надійшла 01.07.2014 року.

УДК: 616.33/.342-002.44-005.1-036.65-037-02:31

ПРОГНОЗУВАННЯ РИЗИКУ РЕЦЕДИВУ КРОВОТЕЧІ У ПАЦІЄНТІВ З ГОСТРОЮ ВИРАЗКОВОЮ ГАСТРОДУОДЕНАЛЬНОЮ КРОВОТЕЧЕЮ

П.Г.Кондратенко, Ю. Є.Лях, В.Г.Гур'янов, С.О.Жаріков
Донецький національний медичний університет ім. М.Горького

ПРОГНОЗИРОВАНИЕ РИСКА РЕЦИДИВА КРОВОТЕЧЕНИЯ У ПАЦИЕНТОВ С ОСТРЫМ ЯЗВЕННЫМ ГАСТРОДУОДЕНАЛЬНЫМ КРОВОТЕЧЕНИЕМ

П.Г.Кондратенко, Ю.Е.Лях, В.Г.Гурьянов, С.О.Жариков
Донецкий национальный медицинский университет им. М.Горького

FORECASTING OF RISK OF RECURRENT BLEEDING IN PATIENTS WITH ACUTE ULCER GASTRODUODENAL HEMORRHAGE

P.H. Kondratenko, Yu.Ye. Liakh, V.H. Hurianov, S.O. Zharikov
M.Gorky Donetsk National Medical University

Резюме. **Мета дослідження** - виявлення факторів, що впливають на розвиток рецидиву кровотечі.

Матеріали і методи. При побудові моделі використовувалися результати ретроспективного аналізу медичної документації 1755 пацієнтів з гострою виразковою гастродуоденальною кровотечею. Для виявлення факторів ризику рецидиву кровотечі (РК), оцінки спрямованості і ступеня їх впливу були використані методи побудови й аналізу логістичних моделей регресії. Аналіз результатів дослідження проводився з використанням пакету аналізу Medstat, побудова та аналіз моделей - в пакетах Statistica Neural Networks 4.0C (StatSoft Inc., 1999), MedCalc (MedCalc SoftWare bvba, 1993-2014).

Результати та обговорення. У пацієнтів з виразкою дванадцятипалої кишки, яка кровоточить, виявлено підвищення ризику розвитку РК при Forrest 2в (за наявності темного згустку у виразці), наявності болі в епігастрії, декількох супутніх захворюваннях, при патології серцево-судинної системи, за наявності інших супутніх захворювань (захворювання ендокринної системи, онкопатології, захворювання органів дихання тощо), при наявності згустків крові в шлунку, а також при крововтраті важкого і вкрай важкого ступеня. У пацієнтів з виразкою шлунка, що кровоточить виявлено збільшення ризику розвитку РК при зниженні рівня гемоглобіну, при наявності супутньої патології органів дихання, при наявності виразкового анамнезу, згустків крові в шлунку при госпіталізації, блювоті кров'ю, а також при крововтраті важкого і вкрай важкого ступеня. Зрештою для кожної нозологічної форми були визначені значення коефіцієнта ймовірності розвитку РК (Ycrit), який визначається за допомогою розроблених комп'ютерних моделей прогнозування РК. Для зручності практичного використання моделі були реалізовані в середовищі табличного процесора Microsoft Excel. На прикладі цієї моделі вже на початковому етапі, при мінімумі часу і обстежень, можна отримати первинний прогноз ймовірності виникнення РК. Розроблені моделі прогнозування пройшли апробування у 2012-2013 роках. За цей період в клініці проліковано 594 пацієнти з кровотечею з хронічних виразок шлунка і дванадцятипалої кишки. З них ВХШ у 140 (23,5%) хворих, а ВХДК у 454 (76,5%) хворих.

Висновок. Розроблені моделі дозволяють з достатньою точністю і при мінімальній витраті часу прогнозувати РК в момент надходження пацієнта до лікувального закладу. Можливість прогнозування ризику РК в короткі терміни дозволяє правильно оцінити і поліпшити підходи до лікування хворих, а тим самим, і результат захворювання.

Ключові слова: гостра виразкова гастродуоденальна кровотеча, рецидив кровотечі, прогнозування рецидиву кровотечі.

Резюме. **Цель исследования -** выявление факторов, влияющих на развитие рецидива кровотечения.

Материалы и методы. При построении модели использовались результаты ретроспективного анализа медицинской документации 1755 пациентов с острым язвенным гастродуоденальным кровотечением. Для выявления факторов риска рецидива кровотечения (РК), оценки направленности и степени их влияния были использованы методы построения и анализа логистических моделей регрессии. Анализ результатов исследования проводился с использованием пакета анализа Medstat, построение и анализ моделей – в пакетах Statistica Neural Networks 4.0C (StatSoft Inc., 1999), MedCalc (MedCalc SoftWare bvba, 1993–2014).

Результаты и обсуждение. У пациентов с кровоточащей язвой двенадцатипестной кишки выявлено повышение риска развития РК при Forrest 2в (при наличии темного сгустка в язве), наличии боли в эпигастрии, нескольких сопутствующих заболеваниях, при патологии сердечно-сосудистой системы, при наличии других сопутствующих заболеваний (заболевания эндокринной системы, онкопатологиия, заболевания органов дыхания и т.д.), при наличии сгустков крови в желудке, а также при кровопотери тяжелой и крайне тяжелой степени.

У пациентов с кровоточащей язвой желудка выявлено увеличение риска развития РК при снижении уровня гемоглобина, при наличии сопутствующей патологии органов дыхания, при наличии язвенного анамнеза, сгустков крови в желудке при поступлении, рвоте кровью, а также при кровопотере тяжелой и крайне тяжелой степени.

В конечном итоге для каждой нозологической формы были определены значения коэффициента вероятности развития РК (Y_{crit}), который определяется с помощью разработанных компьютерных моделей прогнозирования РК. Для удобства практического использования модели были реализованы в среде табличного процессора Microsoft Excel.

На примере данной модели уже на начальном этапе, при минимуме времени и обследований, можно получить первичный прогноз вероятности возникновения РК. Разработанные модели прогнозирования прошли апробирование в 2012-2013 годах. За этот период в клинике пролечено 594 пациента с кровотечением из хронических язв желудка и двенадцатиперстной кишки. Из них ЯБЖ у 140 (23,5%) больных, а ЯБДК у 454 (76,5%) больных.

Заключение. Разработанные модели позволяют с достаточной точностью и при минимальной затрате времени прогнозировать РК в момент поступления пациента в лечебное учреждение. Возможность прогнозирования риска РК в короткие сроки позволяет правильно оценить и улучшить подходы к лечению больных, а тем самым, и исход заболевания.

Ключевые слова: острое язвенное гастродуоденальное кровотечение, рецидив кровотечения, прогнозирование рецидива кровотечения.

Abstract. **The oblective of the investigation** – detection of factors acting on developing of recurrent bleeding

Materials and methods. The results of retrospective analysis of medical documentation of 1755 patients were used in creation of mathematical model. Methods of development and analysis of logistical models of regression were used for revealing of factors of recurrent bleeding risk factors. The analysis of results of investigation had been realized with the help of analytic package Medstat, creation and analysis of models – in packages Statistica Neural Networks 4.0C (StatSoft Inc., 1999), MedCalc (MedCalc SoftWare bvba, 1993–2014).

Results and discussion. In patients with bleeding ulcer of duodenum the increasing of risk of recurrent bleeding was revealed in Forrest-

II state (dark clot in ulcer), presence of epigatric pain, some concomitant diseases, pathology of cardiovascular system, other concomitant diseases (endocrinal pathology, oncological pathology, respiratory diseases etc.), presence of blood clots in lumen of stomach, and severe bloodloss.

In patients with bleeding ulcer of stomach the increasing of risk of recurrent bleeding was revealed in cases of decreasing of hemoglobin level, presence of concomitant respiratory pathology, presence of anamnesis of ulcer disease, presences of blood clots in lumen of stomach in time of admitting, blood vomiting, and severe bloodloss.

Finally for each nosologic unit the values of coefficient of ability of recurrent bleeding (Y_{crit}) were determined with the help of created computer models of forecasting. These models were created in table processor Microsoft Excel for better usage.

This model lets to get primary prognosis of probability of recurrent bleeding even on initial stage of short-term examination and treatment of patient. Developed models of forecasting were tested in 2012-2013. In this term 594 patients with bleeding from chronic ulcers of stomach and duodenum were treated. Ulcer disease o stomach was in 140 (23.5%) patients, and ulcer disease of duodenum was in 4576 (76,5%) ones.

Conclusion. Created models let to forecast recurrent bleeding in time of admitting of patient to hospital with high accuracy and minimal time outlay. Probability of prognosis of recurrent bleeding risk let to get adequate evaluation and improve treatment tactics and disease outcomes.

Keywords: acute ulcer gastroduodenal bleeding, recurrent bleeding, forecasting of recurrent bleeding.

Постановка проблеми і аналіз останніх досліджень. Незважаючи на більш ніж столітню історію обговорення питання, проблема лікувальної тактики при гострих виразкових гастродуоденальних кровотечах (ГВГДК) залишається актуальною і для сучасної ургентної хірургії. ГВГДК складають 50-70% у ряді всіх гострих кровотеч з травного тракту. Загальна летальність при ГВГДК на сьогоднішній день становить 13-15%, а післяопераційна - 12-21% [5]. Разом з тим останнім часом з'явився ряд публікацій, що вказують на збільшення кількості невиразкових кровотеч.

Прогрес фармакотерапії при виразковій хворобі і розвиток ендоскопічних методів лікування дозволяють сьогодні домогтися надійного гемостазу консервативними методами у 85-95% хворих. Однак в 35-45% випадків при шлунковій локалізації виразки і в 12-35% випадків при її дуоденальній локалізації відзначається рецидив кровотечі (РК). Результати прогнозування загрози РК дозволяють хірургам вибрати оптимальну тактику лікування, уникнути невиправданого вичікування і необґрунтованого застосування оперативного втручання.

В даний час рівень післяопераційної летальності при виразкових кровотечах коливається в дуже широких межах від 2,7 до 35,2%, що обумовлено неоднорідністю груп хворих, вибором строків і виду операції [4]. Післяопераційна летальність в групі хворих з важкими кровотечами становить від 15 до 50%. [6], а при РК досягає 30 - 80% [2, 7].

Для прогнозування розвитку рецидиву виразкового кровотечі запропоновано безліч методик, заснованих на окремих прогностичних ознаках, сукупності декількох критеріїв і на багатофакторному аналізі, побудованому на вивченні прогностично значущих інформаційних показників. Ці методики, безумовно, викликають великий клінічний інтерес, бо, володіючи інформацією про ймовірність РК можна визначити раціональну тактику лікування.

На превеликий жаль, багато з них не знайшли широкого застосування або через трудомісткий підрахунок, або через невисоку достовірність результату. Якщо вони навіть і застосовуються, то в основному при виконанні наукових досліджень. У практичній діяльності, на жаль, багато тактичних питань вирішуються інтуїтивно або, спираючись на власний клінічний досвід, нерідко вдаються до принципу "аналогічності". Основним тактичним завданням є правильна інтерпретація наявних у розпорядженні лікаря клінічних та ендоскопічних даних, а основна мета лікування - попередження РК, що є, по суті, головною причиною виконання екстреної операції або фатального результату лікування [1].

Мета дослідження - виявлення факторів, що впливають на розвиток рецидиву кровотечі.

Матеріали і методи

При побудові моделі використовувалися результати ретроспективного аналізу медичної документації 1755 пацієнтів, які поступили в клініку хірургії та ендоскопії Донецького національного медичного університету ім. М.Горького на базі міської клінічної лікарні № 16 м. Донецька в період з 2002-2004 рр. і 2010-2011 рр. З них виразкова хвороба шлунка (ВХШ) виявлена в 417 (23,7%) пацієнтів, при цьому в 48 випадках розвивався РК і в 369 випадках РК не розвивався, а виразкова хвороба дванадцятипалої кишки (ВХДК) - у 1338 (76,2%) хворих, при цьому в 91 випадку розвивався РК і в 1247 випадках РК не розвинувся. У базі знайшли своє відображення клініко-ендоскопічні та лабораторні дані, отримані в процесі моніторингу, медикаментозна терапія, обсяг виконаних ендоскопічних маніпуляцій, а також результат захворювання, - всього 118 параметрів.

Для виявлення факторів ризику РК при ВХШ і ВХДК, оцінки спрямованості та ступеня їх впливу були використані методи побудови й аналізу логістичних моделей регресії.

Для визначення факторів, пов'язаних з ризиком розвитку РК у хворих з ГВГДК, були використані методи побудови багатофакторних моделей класифікації [3]. Для виявлення факторів, які найбільшою мірою пов'язані з ризиком неефективності лікування використовувався метод «генетичного алгоритму» (ГА) відбору [3]. Якість побудованих моделей оцінювалася їх чутливістю і специфічністю [4], розраховувався 95% довірчий інтервал (95% ДІ) показників [4]. Для оцінки адекватності багатофакторних математичних моделей і тестів прогнозування ефективності лікування використовувалися показники площі під ROC-кривою (Area Under Curve - AUC) [3].

Для оцінки ступеня впливу факторних ознак на тяжкість перебігу РК був використаний метод побудови логістичних моделей регресії [3]. Для проведення оцінки розраховувався показник відношення шансів (ВШ), а також їх 95% ДІ. Величина ВШ більш одиниці означає підвищений ризик випадку, а величина менш одиниці - знижений ризик [3].

Аналіз результатів дослідження проводився з використанням пакету аналізу Medstat [4], побудова та аналіз моделей - в пакетах Statistica Neural Networks 4.0C (StatSoft Inc., 1999), MedCalc (MedCalc SoftWare bvba, 1993-2014).

Результати та їх обговорення

Для виявлення факторів, які найбільшою мірою пов'язані з ризиком розвитку РК у хворих з ВХДК, було проведено відбір найбільш значущих ознак в логістичній моделі прогнозування ризику повторної кровотечі, з використанням методу покрокового виключення (поріг виключення $p > 0,3$). У результаті аналізу було відібрано 13 факторних ознак: вік; супутня патологія; ступінь тяжкості крововтрати, при вступі: наявність мелени, болі в епігастрії; наявність виразкового анамнезу; АТ систолічний / діастолічний; кількість еритроцитів, гемоглобіну; ендоскопічні дані при надходженні: наявність темного згустку у виразці, згустків крові в шлунку; класифікація за Forrest.

На виділеному наборі факторних ознак була побудована модель прогнозування ризику розвитку РК у хворих з ВХДК. Модель адекватна (χ^2=154,4 при 23 ступенях свободи, $p < 0,001$). Площа під ROC-кривої для моделі, побудованої на 13-ти виділених факторних ознаках склала AUC=0,84±0,02.

Виявлено підвищення (p=0,01) ризику розвитку РК при

Forrest 2в (за наявності темного згустку у виразці), ВШ=29,8 (95% ДІ 2,3 - 387). Встановлено, що ризик розвитку РК статистично значимо (p=0,001) підвищується при наявності болі в епігастрії, ВШ=2,08 (95% ДІ 1,21 - 3,57). Також виявлено підвищення ризику розвитку РК при декількох супутніх захворюваннях (p=0,021), при патології серцево-судинної системи (p=0,006), при наявності інших супутніх захворювань (захворювання ендокринної системи, онкопатології, захворювання органів дихання і т.д.) (p <0,001), ВШ=2,66 (95% ДІ 1,16 - 6,12), ВШ=2,83 (95% ДІ 1,35 - 5,97), ВШ=7,64 (95% ДІ 2,52 - 23,15), відповідно, порівняно з відсутністю супутньої патології. Також ризик розвитку РК статистично значимо (p<0,001) підвищується при наявності згустків крові в шлунку, ВШ=4,83 (95% ДІ 2,48 - 9,43).

З аналізу коефіцієнтів логістичної моделі регресії випливає, що ризик розвитку РК статистично значимо (p<0,001) нижче при Forrest 2а, ВШ=0,28 (95% ДІ 0,14 - 0,54) в порівнянні з Forrest 1а.

Також ризик розвитку РК статистично значимо (p=0,04) нижче при Forrest 2с, ВШ=0,52 (95% ДІ 0,28 - 0,97) в порівнянні з 1а та при Forrest 3 (p=0,001), ВШ=0,2 (95% ДІ 0,07 - 0,53) в порівнянні з Forrest 1а. Також виявлено зниження (p=0,005) ризику розвитку РК при підвищенні АТ систолічного, ВШ=0,97 (95% ДІ 0,95 - 0,99), на 1 мм рт. ст.

Виявлено зниження ризику розвитку РК при крововтраті середнього ступеня тяжкості (p <0,001) й одночасно підвищення ризику РК при крововтраті важкого ступеня (p <0,001), а також крововтраті вкрай важкого ступеня (p=0,016), ВШ=0,17 (95% ДІ 0,03 - 0,84), ВШ=0,17 (95% ДІ 0,08 - 0,34), ВШ=0,23 (95% ДІ 0,11 - 0,49), ВШ=0, 25 (95% ДІ 0,08 - 0,77) в порівнянні з крововтратою легкого ступеня.

Ідентично проведений аналіз й оцінка факторів, які найбільшою мірою пов'язані з ризиком розвитку РК у хворих з ВХШ, у яких так само проведено відбір найбільш значущих ознак в логістичній моделі прогнозування ризику повторної кровотечі, з використанням методу покрокового виключення (поріг виключення p> 0,3). У результаті аналізу було відібрано 11 факторних ознак: супутня патологія; ступінь тяжкості крововтрати; при вступі: блювота кров'ю; давність кровотечі; наявність виразкового анамнезу; тяжкість стану хворого при надходженні; АТ систолічний; кількість гемоглобіну, гематокриту; ендоскопічні дані при надходженні: наявність згустків крові в шлунку; класифікація за Forrest.

На виділеному наборі факторних ознак була побудована модель прогнозування ризику розвитку РК. Модель адекватна (χ^2=69,3 при 16 ступенях свободи, p <0,001). Площа під ROC-кривої для моделі, побудованої на 11-ти виділених факторних ознаках склала AUC=0,84±0,03.

Виявлено збільшення (p=0,011) ризику розвитку РК при зниженні рівня гемоглобіну, ВШ=1,07 (95% ДІ 1,02 - 1,13), на кожну одиницю. Також виявлено підвищення ризику розвитку РК при супутній патології органів дихання (p=0,001), ВШ=44,5 (95% ДІ 4,8 - 412), в порівнянні з відсутністю супутніх захворювань, а також при наявності виразкового анамнезу, згустків крові в шлунку при госпіталізації, блювоті кров'ю.

З аналізу коефіцієнтів логістичної моделі регресії випливає, що ризик розвитку РК при ВХШ статистично значимо (p=0,031) нижче при Forrest 3, ВШ=0,09 (95% ДІ 0,01 - 0,80) в порівнянні з 1а. Також виявлено зниження (p=0,001) ризику розвитку РК при підвищенні рівня гематокриту, ВШ=0,73 (95% ДІ 0,61 - 0,88), на кожну одиницю.

Також виявлено зниження ризику розвитку РК при крововтраті середнього ступеня тяжкості (p=0,002), поряд зі збільшенням ризику РК при крововтраті важкого ступеня (p <0,001), крововтраті вкрай важкого ступеня (p <0,001), ВШ=0,19 (95% ДІ 0,07 - 0,55), ВШ=0,09 (95% ДІ 0,03 - 0,29), ВШ=0,05 (95% ДІ 0,01 - 0,25), відповідно, порівняно з крововтратою легкого ступеня.

Зрештою для кожної нозологічної форми були визначені значення коефіцієнта ймовірності розвитку РК (Ycrit), який визначається за допомогою розроблених комп'ютерних моделей прогнозування РК. Для зручності практичного використання моделі були реалізовані в середовищі табличного процесора Microsoft Excel.

На прикладі цієї моделі вже на початковому етапі, при мінімумі часу й обстежень, можна отримати первинний прогноз ймовірності виникнення РК. Розроблені моделі прогнозування пройшли апробовування у 2012-2013 роках. За цей період в клініці проліковано 594 пацієнта з кровотечею з хронічних виразок шлунка і дванадцятипалої кишки. З них ВХШ у 140 (23,5%) хворих, а ВХДПК у 454 (76,5%) хворих.

Висновки

1. Розроблені моделі дозволяють з достатньою точністю і при мінімальній витраті часу прогнозувати РК в момент надходження пацієнта до лікувального закладу.

2. Можливість прогнозування ризику РК в короткі терміни дозволяє правильно оцінити і поліпшити підходи до лікування хворих, а тим самим, і результат захворювання.

Література

1. Кондратенко П.Г. Острое кровотечение в просвет органов пищеварительного канала. Практическое руководство / П.Г. Кондратенко, Н.Л. Смирнов, Е.Е. Раденко – Донецк. – 2006. – 420 с.

2. Луцевич Э.В. Лечение язвенных гастродуоденальных кровотечений. От хирургии к терапии? / Э.В. Луцевич, И.Н. Белов / /Хирургия, 2008. - №1. - С. 4 - 7.

3. Лях Ю.Е. Математическое моделирование при решении задач классификации в биомедицине / Ю.Е. Лях, В.Г. Гурьянов // Український журнал телемедицини та медичної телематики. – 2012. – Т. 10, № 2. – С. 69-76.

4. Лях Ю.Е. Основы компьютерной биостатистики: анализ информации в биологии, медицине и фармации статистическим пакетом Medstat / Ю.Е. Лях, В.Г. Гурьянов и др. – Донецк: Папакица Е.К. – 2006. – 214 с.

5. Неотложная хирургия груди и живота // Л.Н. Бисенков, П.Н. Зубарев, В.М. Трофимов и др. – С.-Пб. – 2002. - С. 450 - 474.

6. Савельев В.С. Руководство по неотложной хирургии органов брюшной полости / В.С. Савельев - М.: Триада-Х, 2004. - С. 525 - 556.

7. De Caestecker J. Upper Gastrointestinal Bleeding: Surgical Perspective // Medicine from WebMD, Article Last Updated, 2006, Apr. — Vol. 11.

Надійшла 01.07.2014 року.

УДК 616.681-007.41-089

КРИПТОРХІЗМ: СОЦІАЛЬНА ПРОБЛЕМА, РАННІ ТА ВІДДАЛЕНІ НАСЛІДКИ ОПЕРАТИВНОГО ЛІКУВАННЯ

В.М.Костюкевич, В.М.Коломийчук, В.Л.Зозуляк, В.В.Середюк
Коломийська центральна дитяча лікарня, Івано-Франківська обл.

КРИПТОРХИЗМ: СОЦИАЛЬНАЯ ПРОБЛЕМА, РАННИЕ И ОТДАЛЕННЫЕ ПОСЛЕДСТВИЯ ХИРУРГИЧЕСКОГО ЛЕЧЕНИЯ

В.М. Костюкевич, В.М. Коломыйчук, В.Л. Зозуляк, В.В. Середюк
Коломыйская центральная детская больница, Ивано-Франковская обл.

CRYPTORCHIDISM: SOCIAL PROBLEM, EARLY AND LONG-TERM COMPLICATIONS OF SURGERY

V.M. Kostiukevych, V.M. Kolomyichuk, V.L. Zozuliak, V.V.Serediuk
Kolomyia Central Children's Hospital, Ivano-Frankivsk Oblast

Резюме. Вивчено ретроспективні дані диспансерного спостереження 167 хлопчиків у віці 0-12 років за період 2003-2014р. Проведений аналіз оперативних втручань у 124 пацієнтів, з яких в 106 випадках (85,5%) успішно виконана первинна орхипексія. Частота виявлення крипторхізму в даному регіоні становить 0,6%, або 1 із 180 хлопчиків. Основним методом фіксації яєчка в калитці вибрано спосіб Петривальського – Шемакера. При двобічному крипторхізмі виконувалась одномоментна орхипексія з двох сторін. При абдомінальному розташуванні яєчок віддавали перевагу двохетапним операціям. При підготовці до II етапу орхипексії, або гіпоплазії низведеного яєчка використовували гормонотерапію хоріонічним гонадотропіном з вираженим позитивним результатом. Післяопераційні ускладнення у вигляді ретракції яєчка та гіпоплазії фіксованого яєчка становили 7,2%. Раннє виконання орхипексії, диференційний підхід до операційної техніки, відмова від одномоментного низведення яєчка «за будь яку ціну», використання післяопераційної гормональної терапії зменшує кількість післяопераційних ускладнень та покращує віддалені результати.

Ключові слова: крипторхізм, орхипексія, ускладнення.

Резюме. Изучены ретроспективные данные диспансерного наблюдения 167 мальчиков в возрасте 0-12 лет за период 2003 -2014. Проведенный анализ оперативных вмешательств в 124 пациентов, из которых в 106 случаях (85,5%) успешно выполнена первичная орхипексия. Частота выявления крипторхизма в данном регионе составляет 0,6%, или 1 из180 мальчиков. Основным методом фиксации яичка в мошонке выбрано способ Петривальського - Шемакера. При двустороннем крипторхизме выполнялась одномоментная орхипексия с двух сторон. При абдоминальном расположении яичек предпочитали двухэтапные операции. При подготовке к II этапу орхипексии, или гипоплазии низведеного яичка использовали гормонотерапию хорионическим гонадотропином с выраженным положительным результатом. Послеоперационные осложнения в виде ретракции яичка и гипоплазии фиксированного яичка составляли 7,2%. Раннее выполнение орхипексии, дифференцированный подход к операционной технике, отказ от одномоментного низведения яичка «любой ценой», использование послеоперационной гормональной терапии уменьшает количество послеоперационных осложнений и улучшает отдаленные результаты.

Ключевые слова: крипторхизм, орхипексия, осложнения.

Abstract. There were studied the retrospective data of the follow-up of 167 boys 0-12 years old in the period 2003 to 2014. The analysis of surgery in 124 patients, of which 106 cases (85.5 %) was successfully completed the initial orchiopexy. Incidence of cryptorchidism in the region is 0.6%, or about 1 out of 180 boys. The main method of fixing the testis in scrotum chose to Petryvalsky - Shemaker. For bilateral cryptorchidism was performed one-stage orchiopexy on both sides. In abdominal testes location preferred two-stage operations. In preparation for the second phase or in orchiopexy of testicular hypoplasia was used hormone therapy with chorionic gonadotropin with significant positive results. Postoperative complications in the form of retraction of the testis and fixed testicular hypoplasia were found in 7.2%. Early implementation orchiopexy, differential approach to operating equipment, simultaneous rejection of the relegation testicles "at any cost", the use of postoperative hormone therapy reduces the number of postoperative complications and improves long-term results.

Keywords:cryptorchism, orchiopexy, complications.

Постановка проблеми і аналіз останніх досліджень. Серед причин чоловічого безпліддя крипторхізм займає провідне місце, незначно поступаючись лише варикоцеле та синдрому гострої калитки різного ґенезу. Розповсюдженість даного захворювання зумовлює актуальність вивчення даної проблеми з різних сторін. Загальновідомо, що неопущення яєчок в калитку після народження зустрічається в популяції, за даними різних джерел, в 0,2 – 2%, а в недоношених дітей близько 30%. На даний момент методом вибору в лікуванні крипторхізму є операція, в деяких випадках доповнена післяопераційним введенням хоріонічного гонадотропіну. Проте, незважаючи на значні досягнення, отримані в лікуванні даної категорії дітей, немає публікацій з повідомленнями про повний успіх операцій у всіх анатомічних варіантах крипторхізму [1, 2, 3, 4].

Матеріали і методи

За останні більш ніж 10 років – 2003 по 2013р. включно, під нашим спостереженням знаходилось 167 хлопчиків у віці з моменту народження до 12 років з приводу відсутності яєчок в калитці. З них: правобічний крипторхізм був у 78 чол., лівобічний – 71 чол., двобічний – 18 чол. У більшості випадків – 137 чол., яєчка знаходились в паховому каналі, у 8 чол. виявлена ектопія яєчка, а в 9 чол. локалізувалось інтраабдомінально. 13 хлопчикам з nonpalpable testis було зроблено попереднє ультразвукове дослідження, яке в 11 випадках дало від'ємний результат. Однак, при здійсненні оперативного втручання, у двох знайдено яєчко в черевній порожнині біля глибокого пахового кільця, а в 9 пацієнтів встановлено діагноз анорхізму і операція завершена ревізією пахового каналу, видаленням сполучнотканинних залишок гонад та резекцією редукованого сім'яного канатика. Оперативна корекція крипторхізму була проведена в 124 (74,3) хлопчиків. Решта пацієнтів оперована в інших лікувальних закладах, або ж випала з - під нашого спостереження. У всіх випадках операцією вибору вважаємо орхипексію за Петривальським–Шемакером. В 12 випадках при достатній довжині сім'яного канатикаектопованого яєчка, або дітей, оперованих в віці до 1 року, використали фіксацію за Шуллером, але в 2-х пацієнтів з цієї групи виникла ретракція низведеного яєчка. При наявності двобічного крипторхізму пропонуємо батькам одномоментне низведення з обох сторін. У 9 хлопчиків з абдомінальним розміщенням яєчка та недостатньою довжиною сім'яного канатика використали двохетапне

низведення яєчка: I етап – виведення яєчка за межі пахового каналу, а через 6 – 8 міс. II етап – кінцева фіксація яєчка в калитці.

Результати та їх обговорення

Серед 124 пацієнтів, яким проведено різні методики оперативних втручань, успішне виконання первинної орхипексії виявилось можливим у 106 (85,5%). Частота виявлення крипторхізму у дітей даного регіону становить 0,6%, або 1 із 180 хлопчиків. За віком на момент операції діти розподілилися наступним чином: до 1року – 17 чол., 1 – 3 роки – 80 чол., старше 3 років – 27 чол.

Виконання оперативного втручання в якомога ранньому віці спрощує технічні моменти низведення яєчка та покращує віддалені анатомічні і функціональні наслідки. При диспансерних оглядах у віддаленому післяопераційному періоді відзначалося, що в більшості спостережень – 98 чол., (92,4%) низведене яєчко, яке на момент операції мало менший розмір, проявляло тенденцію до спонтанного збільшення в об'ємі. 8 хлопчиків з гіпоплазованою на 30–50% по відношенню до здорової гонадою, а також 9 пацієнтів, яким низведення проводилося в 2 етапи, в післяопераційному періоді отримали гормональну терапію хорагоном 1500 МО внутрішньопахово 1 раз /тиждень №3 з вираженим позитивним результатом. У 9 дітей, яким внаслідок операції встановлено діагноз анорхізму, відмічалася гіперплазія єдиного яєчка по відношенню до вікової норми, що дає змогу надіятись на збереження репродуктивної функції в майбутньому. В процесі післяопераційного спостереження виявлено наступні ускладнення: ретракція низведеного яєчка – 2 чол., (1,6%), гіпоплазія фіксованого яєчка – 7 чол.,(5,6%).

Висновки

1. Крипторхізм є однією з ключових причин чоловічого безпліддя, у зв'язку з чим становить не лише медичну, але і соціальну проблему. Частота виникнення крипторхізму не має тенденції до зменшення.
2. Виконання орхипексії в ранньому віці спрощує технічні моменти операції та приводить до кращих віддалених наслідків.
3. Різні анатомічні варіанти розташування неопущеного яєчка та довжини сім'яного канатика потребує диференційного підходу до вибору операційної тактики. Неоправданий радикалізм погіршує післяопераційні результати.
4. У випадку nonpalpable testis необхідні додаткові методи обстеження, при їх негативному результаті слід виконувати операційну ревізію пахового каналу, при наявності технічної можливості – лапароскопію.

Література

1. И .Клепиков, Х. Нагар, Б. Крутман. Крипторхизм и проблемы его диагностики и лечения // ж. Детская хирургия.– 2006. – №2. – с.26 – 32
2. С.Л. Коварский и др. О применении ультразвуковой допплерографии в оценке состояния гонад при крипторхизме у детей // ж. Детская хирургия. – 2008. - №3. – с.32 – 36
3. К.У. Ашкрафт, Т.М. Холдер. Детская хирургия. – 1997. – т.2. – с.280-287
4. П. Пури, М. Гольварт. Атлас оперативной хирургии // 2009.- «МЕДпресс-информ».- Москва. – с. 571 - 584

Надійшла 01.07.2014 року.

УДК 616-001-002.3-08-035

ВАКУУМТЕРАПІЯ ПРИ ІНФЕКЦІЙНИХ УСКЛАДНЕННЯХ АЛОПЛАСТИКИ ВЕНТРАЛЬНИХ ГРИЖ

С.О. Косульніков, С.О. Тарнопольський, М.О. Кутовий, С.І. Карпенко, К.В. Кравченко
Дніпропетровська обласна клінічна лікарня ім.І.І.Мечникова

ВАКУУМТЕРАПИЯ ПРИ ИНФЕКЦИОННЫХ ОСЛОЖНЕНИЯХ АЛЛОПЛАСТИКИ ВЕНТРАЛЬНЫХ ГРЫЖ

С.О. Косульников, С.А. Тарнопольський, М.А. Кутовой, С.И. Карпенко, К.В. Кравченко
Днепропетровская областная клиническая больница им. И.И. Мечникова

VACUUM THERAPY IN INFECTIOUS COMPLICATIONS AFTER VENTRAL HERNIAS ALLOPLASTY

S.O. Kosulnikov, S.O. Tarnopolsky, M.O. Kutovyi, S.I. Karpenko, K.V. Kravchenko
I.I. Mechnikov Dnipropetrovsk Oblast Clinical Hospital

Резюме: У роботі представлені результати лікування 16 хворих, яким виконана симультанна алогерніопластика з реконструктивною операцією на кишечнику і 23 пацієнтів після алогерніопластики, що ускладнилася інфікуванням сітчастого трансплантата. Інфікування алотрансплантата спостерігалося у 3 пацієнтів (18,75%) після одномоментної алогерніопластики та ліквідації кишкової стоми. Рішення про видалення сітчастого трансплантата залежало від термінів з моменту алопластики до розвитку інфекційних ускладнень. Використання вакуумтерапії в лікуванні хворих з інфікованими сітчастими трансплантатами дозволило зберегти алотрансплантат у 5 пацієнтів (21,7%), а також уникнути рецидиву грижі у разі його видалення.

Ключові слова: вакуум терапія, алогерніопластика, інфекційні ускладнення.

Резюме: В работе представлены результаты лечения 16 больных, которым выполнена симультанная аллогерниопластика с реконструктивной операцией на кишечнике и 23 пациентов после аллогерниопластики, осложнившейся инфицированием сетчатого трансплантата. Инфицирование аллотрансплантата наблюдалось у 3 пациентов (18,75%) после одномоментной аллогерниопластики и ликвидации кишечной стомы. Решение об удалении сетчатого трансплантата зависело от сроков с момента аллопластики до развития инфекционных осложнений. Использование вакуумтерапии в лечении больных с инфицированными сетчатыми трансплантатами позволило сохранить аллотрансплантат у 5 пациентов (21,7%), а также избежать рецидива грыжи в случае его удаления.

Ключевые слова: вакуумтерапия, аллогерниопластика, инфекционные осложнения.

Abstract: The results of treatment of 16 patients who underwent simultaneous allohernioplasty and reconstructive surgery on the intestines and 23 patients after allohernioplasty complicated by infection of the mesh graft were presented. Allograft infection was observed in 3 patients (18.75%) after simultaneous allohernioplasty and elimination of the intestinal stoma. Decision to remove the mesh graft depended on the time since alloplasty to the development of infectious complications. Using vacuum therapy in the treatment of patients with infected mesh grafts helps to preserve allograft in 5 patients (21.7%) as well as to avoid recurrence of hernia in case it was deleted.

Keywords: vacuum therapy allohernioplasty, infectious complications.

Постановка проблеми і аналіз останніх досліджень. Хірургічне лікування хворих з післяопераційною вентральною грижею налічує має столітню історію. Незважаючи на велику кількість досліджень, проведених у цій галузі хірургії, проблема лікування післяопераційних вентральних гриж залишається актуальною і в наші дні. Пов'язано це, перш за все, з великою поширеністю даного захворювання. Так, у разі загоєння вторинним натягом післяопераційна грижа формується у 40% хворих [4]. Частота післяопераційних гриж сягає 10 - 25% серед усіх гриж черевної стінки [3].

Розвиток технологій та поширення високотехнологічних операцій призупинило зростання кількості ускладнень в абдомінальній хірургії, але практично не знизило частоти післяопераційних вентральних гриж. Хірургічні втручання при вентральних грижах відносяться до високотехнологічних реконструктивних операцій, які вимагають високої кваліфікації хірурга, а також чіткого розуміння, сенсу індивідуалізації лікування. Принцип індивідуалізації є одним з основних напрямків сучасної герніології, що дозволяє на основі етіологічних і патогенетичних чинників утворення грижі вибрати оптимальний для даного хворого спосіб реконструкції черевної стінки [6,9].

Мета роботи вивчення ефективності вакуумтерапії при лікуванні інфекційних ускладнень після алопластики вентральних гриж.

Матеріали і методи

У центрі гнійно-септичної хірургії ім. Святого Луки, Дніпропетровської обласної клінічної лікарні ім. І.І. Мечникова щорічно спостерігається до 5 пацієнтів з гнійно-некротичними ускладненнями після алопластики вентральних гриж. До нашого дослідження включено 23 хворих, які знаходились на лікуванні починаючи з січня 2009 року, коли вперше в нашому центрі почали застосування вакуум лікування інфікованих ран різної локалізації [2,7].

До зазначеної групи увійшло 20 пацієнтів, яким було виконано алопластику гриж в інших лікарнях міста та області, з наступним розвитком інфекційних ускладнень, що стало приводом до госпіталізації в наш центр. Ще 3 пацієнти, після алопластики на тлі планового закриття кишкових стом, також були прооперовані у нашій клініці. Треба відзначити, що до 2013 року при реконструктивних операціях на кишечнику і наявності великої вентральної грижі, алопластика останньої не проводилася через острах виникнення гнійних ускладнень. Адже ці хворі перенесли в анамнезі перитоніт, санаційні релапаротомії і накладення лікувальних стом. Операції, як правило, завершували ушиванням тільки шкіри, що завідомо визначає наявність в майбутньому вентральної грижі великого розміру. Проте наш попередній досвід показав, що навіть після трьох санацій черевної порожнини (проведених кожні 24-36 годин) спроби ушивання апоневрозу призводили до грижеутворення упродовж року у 50% хворих. А при пошаровому ушиванні черевної стінки після первинної операції із наступним розвитком перитоніту, як вторинного, що виник внаслідок неспроможності анастомозу кишечнику, спроби ушивання апоневрозу закінчувалися розвитком грижі майже у 70% хворих, що підтверджується даними інших авторів [1,11,12].

У 2013 - 2014 роках були відібрані 16 хворих для виконання одномоментної операції відновлення цілісності кишечника і алопластики вентральної грижі в умовах гнійно-септичного центру. До відбору пацієнтів підходили з крайньою обережністю, виключаючи хворих з цукровим діабетом, системними захворюваннями, які отримували гормонотерапію, вираженим ожирінням. Обстеження хворих проводилося згідно з локальним стандартом обстеження хворих у підготовці до порожнинної операції з виконанням КТ та УЗД черевної порожнини, комплексу клінічних та лабораторних досліджень. На жаль, ні лабораторні, ні імунобіохімічні дослідження з вивченням цитокінового статусу не ефективні в прогнозі перебігу захворювання та розвитку нагноєння рани. Це було доведено як у власних дослідженнях, гнійно-запальних процесів іншої локалізації [5], а також знайшло відображення в прогнозі можливості нагноєння рани після грижесечіння у роботах інших авторів [8,10].

Серед хворих, яким планувалась реконструктивна операція на кишечнику з одномоментною алопластікою грижі сітчастим трансплантатом, було 11 хворих з іліостомою та 5 з колостомою. Всі пацієнти перед операцією перебували в задовільному стані, середній вік склав 54 роки, без супутньої патології. Алотрансплантат розташовували строго передочеревинно з обов'язковою наявністю великого сальника, який виконував функцію захисного шару між сітчастим трансплантатом та петлями кишечнику. При неможливості захисту петель кишечника сальником або за його відсутності, виявленого під час операції, питання алопластики на першому етапі закриття стоми не розглядали. Використовували тільки полегшені «сітки», а саме поліпропілен-монокріловий алотрансплантант. Задля фіксації трансплантата застосовували через шкірні шви проленом, відступаючи щонайменше 5 см від краю апоневрозу, з використанням від 6 до 8 фіксаційних швів. Для проведення фіксуючих ниток через тканинні прошарки товщиною понад 10 см використовували модифіковані нейрохірургічні набори, які застосовуються під час лікворного шунтування. Поверх сітчатого трансплантату ушивали підшкірну клітковину і шкіру. Обов'язковою умовою вважаємо використання перфорованих поліхлорвінілових дренажів, які розташовували по центру алотрансплантату і проводили крізь контрапертуру. Дренаж підключали до постійної системі вакуум терапії в режимі 60-70 мм.рт.ст., терміном до 7 діб.

Застосування алотрансплантації при одночасній ліквідації стом вимагало призначення антибіотиків широкого спектру дії з метою профілактики розвитку ранової інфекції.

У 20 пацієнтів госпіталізованих з інших лікувальних установ, в нашій клініці проведено оперативне втручання з розкриття і дренування гнійних порожнин з накладенням вакуумтерапії в стандартному режимі - 125 мм.рт.ст. Рішення про видалення інфікованого алотрансплантата приймали залежно від термінів з моменту первинної операції. Хворим з інфікованим алотрансплантатом в термін до 3-х місяців (9 пацієнтів) проводилися спроби збереження останнього, враховуючи слабкість сформованої фіброзно-рубцевої тканини навколо алотрансплантата і загрозу рецидиву грижі. Якщо в післяопераційному періоді не відбулося дислокації алотрансплантата, то за три і більше місяці навколо нього утворюється щільний рубець, який перешкоджає рецидиву грижі. Тому пацієнтам після трьох місяців від моменту проведеної операції алотрансплантат видаляли (повністю або частково) без загрози рецидиву грижі вже перед першим сеансом вакуум терапії.

Результати та їх обговорення

Серед хворих з одномоментною реконструкцією кишеч-

ника та алопластикою післяопераційного періоду що протікав без ускладнень у 13 хворих (81,3%). У 1 хворого на тлі іліостоми та у 2 з колостомою виникли гнійно-запальні ускладнення ранового процесу. Ознак запалення з боку черевної порожнини не відзначали, анастомози спроможні. Нагноєння охоплювало до однієї третини довжини післяопераційної рани та локалізувалося у підшкірній клітковині, без поширення в черевну порожнину. У всіх трьох випадках уражену ділянку було відкрито для проведення некректомії та відкритого ведення рани. Дані маніпуляції призвели до того, що в рану став передліжати сітчастий алотрансплантат, що вкрай негативно для прогнозу перебігу післяопераційного періоду у звичайних умовах планової алопластики грижі. Але позаранева фіксація, використання поліпропілен-монокрілового трансплантата, наявність сальника у вигляді дна рани – стало передумовою для успішного лікування ускладнення. Позаосередкова фіксація сітчатого трансплантату з використанням монофіламентних лігатур не є джерелом інфекції та запобігає її розповсюдженню. Полегшений, монофіламентний алотрансплантат не абсорбує мікроорганізми, тому не стає вторинним джерелом інфікування. Наявність сальника дозволяє застосувати пролонговану вакуумтерапію (у стандартному режимі 125мм.рт.ст.), яка призводить до того, що на другий чи третій сеанс (один сеанс 3-4 доби) сітчастий трансплантат вже не диференціюється в рані, яка покривається чистими грануляціями, що вимагає її пластичного закриття. У всіх 3 випадках алотрансплантат було збережено і рани зажили без повторного утворення грижі. Усім хворим проводилась цілеспрямована антибактеріальна терапія, відповідно до чутливості раневої інфекції.

Серед 20 хворих, госпіталізованих з приводу інфікування алотрансплантата, у 12 пацієнтів (60%) сітчастий трансплантат розташовувався поверх апоневрозу (onlay). При проведенні вакуумтерапії у 9 пацієнтів з метою збереження алотрансплантата останній вдалося зберегти у 5 пацієнтів (55,6%). У цих хворих були використані «легкі сітки» - поліпропілен-монокрилові та поліпропілен-вікрилові. Жодної важкої поліпропіленової сітки зберегти не вдалося, але застосування вакуумтерапії дозволило зупинити запальний процес і виграти час для формування власної фіброзно-рубцевої тканини для профілактики рецидиву грижі. Через 4-5 місяців «важкі сітки» були видалені остаточно. Видалення сітчастих алотрансплантатів у хворих, що надходили пізніше 3 місяців з моменту алопластики, не супроводжувалось розвитком гриж.

Висновки

Застосування одномоментної алопластики вентральних гриж на тлі закриття кишкових стом дозволяє скоротити кількість оперативних втручань.

Запропонована методика дозволяє скоротити кількість ускладнень та мінімізувати шкоду в разі їх виникнення.

Проведення сімультантної операції здорожує її вартість, особливо при виникненні гнійних ускладнень, що вимагає зваженого рішення та подальших пошуків.

Використання вакуумтерапії дозволяє не лише зупинити запальний процес поруч з алотрансплантатом, але й запобігти рецидиву грижі у всіх хворих без дислокації алотрансплантата.

Література

1. Белоконев В.И., Пушкин С.Ю., Федорина Т.А., Нагапетян С.В. Биомеханическая концепция патогенеза послеоперационных вентральных грыж // Вестн хир 2000, №5, С. 23-27.

2. Вакуум терапия гнойных ран / Кутовой А.Б., Косульников С.О., Кравченко К.В., Беседин А.М. //Материалы 1 Международного конгресса , посященного 90-летию проф.. Б.М. Костюченка «Раны и раневые инфекции».- октябрь 2012. С.185-186.

3. Грубник В.В. і співавт. Абдомінопластіка у лікуванні великих та гігантських післяопераційних грижа // Шпитальна хірургія. 2003. №3 С. 94-98.

4. Даценко А.В. Первинна інвазійна профілактика гнійних ускладнень при повторних реконструктивних операціях // Пластична та реконструктивна Хірургія. 2004, № 2, С. 73-74.

5. Косульников С.О., Люлько В.И., Ненадыщук В.А. Анемия и факторы иммунитета у больных с обширными гнойно-некротическими процессами и синдромом системного воспаления // Актуальные вопросы современной хирургии.- М.: Мораг- Экспо. 2000, С.170-172.

6. Мишалов В.Г. и соавт. Применение абдоминопластики в хирургическом лечении дефектов передней брюшной стенки // Пластична та реконструктивна хірургія. 2004, №2, С. 141-142.

7. Наш опыт вакуум-терапии /Косульников С.О., Беседин А.М., Малюк Ю.Ю., Тарнапольський С.А., Кравченко К.В., Пундик Г.Н. //Международная практическая конференция Вакуумная терапия ран у детей и взрослых. 2013, Москва, 16-17 апреля. С.31-32.

8. Родоман Г.В., Костров М.В.. Саликов А.В. Состояние иммунитета при раневых осложнениях после грыжесечения. Сов мед 1991;4: 58-60.

9. Саенко В.Ф., Белянский Л.С. Актуальные проблемы современной герниологии // Клін. хірургія. 2003, № 11, С. 3-5.

10. Усенов Д.А. и др. Количественная оценка гуморальных и клеточных факторов антибактериальной защиты у больных с послеоперационными грыжами, осложненными гнойным процессом. Хирургия 1990;6:59-63

11. DiBelloJ.N., Moore J.H. Sliding myofascial flap of the rectus abdominus muscles for the closure of recurrent ventral hernias. Plast Reconstr Surg 1996; 98:3:464-469.

12. Yahchouchy-Chouillard E. et al. Incissional hernias. 1. Related risk factors. Dig surg 2003; 20: 1: 3—9.

Надійшла 01.07.2014 року.

УДК 616.27-006-053.2-089

ПАТОГЕНЕЗ РЕСПІРАТОРНИХ ЗАХВОРЮВАНЬ У ДІТЕЙ З ДОБРОЯКІСНИМИ УТВОРАМИ МЕЖИСТІННЯ

Б.О. Кравчук, П.П.Сокур, Б.Б. Серденко
Національна медична академія післядипломної освіти імені П.Л. Шупика МОЗ України

ПАТОГЕНЕЗ РЕСПИРАТОРНЫХ ЗАБОЛЕВАНИЙ У ДЕТЕЙ С ДОБРОКАЧЕСТВЕННЫМИ ОБРАЗОВАНИЯМИ СРЕДОСТЕНИЯ

Б.А. Кравчук, П.П. Сокур, Б.Б. Серденко
Национальная медицинская академия последипломного образования имени П. Л. Шупика МЗ Украины

RESPIRATORY DISEASES PATHOGENESIS IN CHILDREN WITH BENIGN MEDIASTINAL FORMATIONS

B.O. Kravchuk, P.P. Sokur, B.B. Serdenko
P.L. Shupyk National Medical Academy of Postgraduate Education of Ministry of Healthcare of Ukraine

Резюме. У роботі проведено аналіз результатів обстеження та лікування 294 дітей з доброякісними пухлинами та кістами межистіння. Виділено два різновиди клінічного перебігу: безсимптомний і типовий. Типовий перебіг проявлявся синдромом медіастинальної компресії. За умов переважного компресування органів або структур відповідної системи, виділено п'ять основних органоспецифічних симптомокомплексів: аерогенний (респіраторний), гемодинамічний, дисфагічний, нейрогенний, остеогенний. Як провідний органоспецифічний симптомокомплекс фігурував аерогенний. У патогенезі останнього, в період обмеженої органоспецифічної симптоматики, вказано ланку "локальної іммобілізації", відповідно до локалізації утвору, як перший ступінь компресії повітряпровідних шляхів та як пускового механізму аерогенного симптомокомплексу. Провідними методами діагностики є променеві.

Лікування доброякісних утворів межистіння – оперативне.

Ключові слова: діти, межистіння, пухлини, клінічна симптоматика, патогенез.

Резюме. В работе проведен анализ результатов обследования и лечения 294 детей с доброкачественными опухолями и кистами средостения. Выделены две разновидности клинического течения: бессимптомное и типичное. Типичное течение проявлялся синдромом медиастинальной компрессии. В условиях преимущественного компрессирования органов или структур соответствующей системы, выделено пять основных органоспецифических симптомокомплексов: аэрогенный (респираторный), гемодинамический, дисфагический, нейрогенный, остеогенный. Ведущим органоспецифическим симптомокомплексом фигурировал аэрогенный. В патогенезе последнего, в период ограниченной органоспецифической симптоматики, обозначено звено "локальной иммобилизации", соответственно локализации образования, как первую степень компрессии воздухопроводящих путей и как пускового механизма аэрогенного симптомокомплекса. Ведущими методами диагностики являются лучевые.

Лечение доброкачественных образований средостения - оперативное.

Ключевые слова: дети, средостение, опухоли, клиническая симптоматика, патогенез.

Abstract. Authors analysed treatment results of 294 children with mediastinal benign tumors and cysts. Two variants of clinical course were identified: asymptomatic and typical. Mediastinal compression syndrome was main manifestation in typical clinical course. Depending on organ compression there were five syndromes identified: aerogenic (respiratory), hemodynamic, dysphagia, neurogenic, osteogenic. The main syndrome was respiratory. The "local immobilization" of respiratory tract was indicated as the first level of airways compression and trigger mechanism in pathogenesis of aerogenic syndrome.

The primarily diagnosis was made by radiologic method.

The treatment of benign mediastinal formations was surgical.

Keywords: children, mediastinum, tumors, clinical syndromes, pathogenesis.

Постановка проблеми і аналіз останніх досліджень. Доброякісні пухлини і кісти (утвори) межистіння у структурі онкологічних захворювань складають 3-6 % усіх утворів органів грудної клітки. В міру зростання вони зумовлюють клініку медіастинального компресійного синдрому, особливістю якого є гетерогенність проявів, що на ранніх стадіях захворювання суттєво обтяжує їх діагностику. Більшість авторів стверджують, що об'єктивна клінічна симптоматика при утворах межистіння неспецифічна і, за рідкісними винятками, не дозволяє вчасно встановити точний нозологічний діагноз. Значний відсоток (17–50 %) доброякісних утворів межистіння перебігають безсимптомно і виявляються випадково [1, 2, 3]. Більшість утворів межистіння (70–80 %) діагностуються на стадії ускладнень, зумовлених компресією навколишніх органів та структур [1, 2, 3, 4], а за відповідних умов можуть трансформуватися у злоякісні форми. Враховуючи особливості клінічного перебігу новоутворів межистіння, питання ранньої діагностики та лікування залишаються актуальними і тепер.

Мета роботи: підвищити ефективність лікування на основі оптимізації засобів і методів ранньої діагностики доброякісних утворів межистіння у дітей.

Матеріал і методи

У клініці дитячої торакальної хірургії НМАПО обстежено та проліковано понад 700 хворих з патологією межистіння. У дане дослідження включено – 294 хворих віком від 3 міс. до 18 років з доброякісними утворами межистіння (ДУМ). Нозологічна структура ДУМ була наступною: утвори загрудинної залози (УЗЗ) – 173 (58,8 %) випадки, із них 154 (89,0 %) з гіперплазією загрудинної залози (ГПЗЗ); нейрогенні пухлини (НП) – 68 (23,1 %); тератодермоїдні утвори (ТДП) – 17 (5,8 %); мезенхімальні утвори (МХУ) – 7 (2,4 %); кісти межистіння – 29 (9,9 %).

Комплексне обстеження проведено всім дітям. Ретельно вивчено скарги, анамнез життя та захворювання, клінічна симптоматика, які мали респіраторний характер у 79,6 % випадків. Провідними об'єктивізувальними та уточнювальними методами діагностики ДУМ були променеві. Ендоскопічні методи застосовувались із метою виявлення та визначення ступеня компресії, інвазії, інфікування відповідного органа або структури, а також із метою взяття біопсійного матеріалу. Трахеобронхоскопія виконана в 68,3 % випадків, езофагоскопія в 24,6 %, торакоскопія в 6,1 %, медіастиноскопія в 2,3 %.

Лікування ДУМ – оперативне. Прооперовано 154 (52,4 %) хворих, із них 13 (8,6 %) повторно.

Результати та їх обговорення

Компресійний синдром притаманний усім об'ємним процесам межистіння, особливо новоутворам, при яких він є провідним. Виділено два різновиди клінічного перебігу: безсимптомний та типовий. Безсимптомний перебіг (БСП) зареєстровано у 39 (13,3 %) хворих.

Типовий перебіг захворювання клінічно проявлявся синдромом медіастинальної компресії різного ступеня виразності та був зареєстрований у 255 (86,7%) хворих. Аналіз клінічних даних за умов типового перебігу захворювання дозволив виокремити два періоди: обмеженої (невиразної) та маніфестної (виразної) органоспецифічної симптоматики.

Таблиця 1. Частота органоспецифічних симптомокомплексів у дітей із ДУМ

Вид утвору	БСП (абс/%)	Частота ОССК (абс/%)						
		АГ	НГ	ДФ	ГД	ОГ	БС	ЗТ
УЗЗ n - 173	6/3,5	167/96,5	-	1/0,6	8/4,6	-	5/2,9	4/2,3
НП n - 68	17/25,0	32/47,1	19/27,9	4/5,9	6/8,8	17/25,0	9/13,2	3/4,4
Кісти n – 29	12/41,4	17/58,6	-	1/3,5	-	1/3,5	2/6,9	2/6,9
ТДП n - 17	3/17,7	12/70,6	-	1/5,9	-	-	3/17,7	7/41,2
МХУ n - 7	1/14,3	6/85,7	-	-	1/14,3	-	1/14,3	-
Разом: n – 294	39/13,3	234/79,6	19/6,5	7/2,4	15/5,1	18/6,1	20/6,8	16/5,4

За умов переважного компресування органа або структури відповідної системи та з метою систематизації скарг та клінічних симптомів, у процесі дослідження виділено наступні органоспецифічні симптомокомплекси (ОССК), притаманні ДУМ: аерогенний (АГ) (респіраторний), нейрогенний (НГ), остеогенний (ОГ), дисфагічний (ДФ), гемодинамічний (ГД).Утворам, що трансформувалися у злоякісні форми або ускладнились нагноєнням, крім компресійних, були притаманні загальнотоксичний (ЗТ) симптомокомплекс та больовий симптом (БС). Частота ОССК залежно від морфологічної форми ДУМ представлена в таблиці 1.

Аерогенний симптомокомплекс (АГСК) притаманний усім видам ДУМ (79,6 %). Залежно від виду утвору, його частота була наступною: УЗЗ – 96,5 %; МХУ – 85,7 %; ТДП – 70,6 %; кісти межистіння – 58,6 %, НП – 47,1 %.

Особливість АГСК, залежно від періоду обмеженої чи маніфестної органоспецифічної симптоматики, полягала у тому, що в період маніфестації клінічні ознаки компресії повітропровідних шляхів (ППШ) були підтверджені рентгенологічно та/або ендоскопічно. В період обмеженої органоспецифічної симптоматики клінічні прояви компресії ППШ були мінімальними, проявлялися покашлюванням у період ремісії чи кашлем у період рецидиву бронхолегеневого захворювання, яке задовільно піддавалось медикаментозному лікуванню. Невиразність клінічної картини, задовільна відповідь на медикаментозну терапію слугували мотивом невчасного рентгенологічного обстеження ОГК, яке виконувалося через тривалий період із моменту перших проявів захворювання. Діагностична трахеобронхоскопія не виявляла ознак компресії, лише відзначались явища ендобронхіту, що свідчило про активний запальний процес і порушення функції самоочищення бронхів.

Отримані та висвітлені вище дані дозволили нам у патогенезі респіраторних захворювань при ДУМ, в період обмежених проявів, вперше вказати ланку «локальної іммобілізації», тобто обмеження перистальтичних рухів або знерухомлення ділянки трахеї та/або крупних бронхів, відповідно до локалізації утвору, як перший ступінь компресії ППШ та як пусковий механізм АГСК в цієї групи хворих.

На відміну від типового розвитку респіраторних запальних процесів, де первинною ланкою патогенезу керує вірусно-бактеріальне інфікування дихальних шляхів, патогенетичним підґрунтям синдрому «локальної іммобілізації» при ДУМ фігурували первинні порушення біомоторики, аеродинаміки, самоочищення дихальних шляхів, що сприяло вторинному їх інфікуванню та клінічно проявлялося частими респіраторними захворюваннями.

Виходячи з патогенетичних механізмів розвитку респіраторних запальних процесів, нами опрацьована та запропонована для практичного використання клініко-рентгенологічна та ендоскопічна класифікації компресійного стенозу ППШ у дітей з ДУМ [2].

Поява мінімальних симптомів компресії навколишніх органів та структур межистіння, на кшталт «локальної іммобілізації», дозволяла запідозрити наявність патології межистіння та розпочати цілеспрямоване обстеження хворого. ДУМ у цієї групи хворих діагностовано на стадії компресійних ускладнень.

Рання оглядова рентгенографія органів грудної клітки в прямій та боковій проекціях є головним об'єктивізуючим, а комп'ютерна, магнітно-резонансна томографія та УЗД головними уточнювальними методами діагностики.

Лікування ДУМ – раннє оперативне.

Висновки

1. Компресійний синдром при доброякісних утворах межистіння є провідним і носить гетерогенний характер.
2. Провідний органоспецифічний симптомокомплекс – аерогенний.
3. Первинною ланкою патогенезу респіраторних захворювань на ранніх етапах розвитку доброякісних утворів межистіння є синдром «локальної іммобілізації».
4. Провідними методами діагностики є променеві.

Література

1.Ашкрафт К. У., Холдер Т. М. Детская хирургия. – Т. І. – Санкт-Петербург: Хардфорд, 1996. – С. 244-254.

2.Кравчук Б.О. Особливості компресійного синдрому при доброякісних утворах межистіння у дітей. // Хірургія дитячого віку. – 2012. – Том VII. – № 1 (34). – С. 31-37.

3.Шароев Т.А., Кошечкина Н.А. Клинические проявления и рентгенологическая диагностика опухолей и кист средостения у детей. // Российский педиатрич. журнал. – М., 2004. – № 6. – С. 34-37.

4. Kirks DR, Fram EK, Vock P, et al.: Tracheal compression by mediastinal masses in children and adolescents. Radiologi.1982; 145:361-364.

Надійшла 01.07.2014 року.

УДК: 616.231 – 007 – 053.2 – 089.844

РЕКОНСТРУКТИВНО-ПЛАСТИЧНІ ОПЕРАЦІЇ НА ТРАХЕЇ У ДІТЕЙ

Д.Ю. Кривченя, О.Г. Дубровін, Є.О. Руденко, О.В. Метленко, С.М. Пилипенко, Н.П. Карпенко, І.В. Коломоєць, А.Г. Пашнюк

Національний медичний університет імені О.О. Богомольця

Національна дитяча спеціалізована лікарня «ОХМАТДИТ»

РЕКОНСТУКТИВНО-ПЛАСТИЧЕСКИЕ ОПЕРАЦИИ НА ТРАХЕЕ У ДЕТЕЙ

Д.Ю. Кривченя, А.Г. Дубровин, Е.О.Руденко, А.В. Метленко, С.Н. Пилипенко, Н.П. Карпенко, И.В. Коломоец, А.Г. Пашнюк

Национальный медицинский университет имени А.А. Богомольца

Национальная детская специализированная больница «ОХМАТДЕТ»

RECONSTRUCTIVE AND PLASTIC OPERATIONS ON TRACHEA IN CHILDREN

D.Yu. Krychenia, O.H. Dubrovin, Ye.O. Rudenko, O.V. Metlenko, S.M. Pylypenko, N.P. Karpenko, I.V. Kolomoiets, A.H. Pashniuk

O.O. Bohomolets National Medical University

National Specialized Children's Hospital "OHMATDYT"

Резюме. Органічні та функціональні стенози дихальних шляхів (ДШ) посідають чинне місце у ґенезі дихальних розладів, захворюваності та смертності дітей раннього віку. В клініці оперований 61 пацієнт із вродженими та набутими органічними стенозами трахеї (n=20) та трахеомаляцією (n=41). Хірургічні втручання включали варіанти резекції трахеї та гортані, в тому числі з штучним кровообігом та симультанною корекцією вад серця і легеневої артерії, трахеопластики та аортопексії. Позитивні результати отримано в 57 (93,4%) випадків при летальності 4 (6,6%). Розроблені операції резекції та пластики трахеї, в тому числі з штучним кровообігом та симультанною корекцією асоційованих вад є ефективними та за умови своєчасного застосування приводять до одужання дитини або значного поліпшення якості життя.

Ключові слова: стеноз трахеї, трахеомаляція, резекція трахеї, аортопексія, трахеопластика.

Резюме. Органические и функциональные стенозы дыхательных путей занимают важное место в генезе дыхательных расстройств, заболеваемости и смертности детей раннего возраста. В клинике прооперирован 61 пациент с врожденными и приобретенными органическими стенозами трахеи (n=20) и трахеомаляцией (n=41). Хирургические вмешательства включали варианты резекции трахеи и гортани, в том числе с искусственным кровообращением и симультанной коррекцией пороков сердца и легочной артерии, трахеопластики и аортопексии. Положительные результаты получены в 57 (93,4%) случаев при летальности 4 (6,6%). Разработанные операции резекции и пластики трахеи, в том числе с искусственным кровообращением и симультанной коррекцией ассоциированных пороков, являются эффективными и при условии своевременного применения приводят к выздоровлению ребенка или значительному повышению качества жизни.

Ключевые слова: стеноз трахеи, трахеомаляция, резекция трахеи, аортопексия, трахеопластика.

Abstract. Organic and functional airway stenosis take important place in genesis of respiratory disorders, morbidity and mortality of infants. 61 patients with congenital and acquired tracheal stenosis (n=20) and tracheomalacia (n=41) were operated on. The spectrum of surgical operations included variants of tracheal and laryngeal resection, including those under bypass and with simultaneous correction of pulmonary sling and ventricular septal defect, tracheoplasty and aortopexy. Positive results were achieved in 57 (93.4%) cases with mortality 4 (66%). The developed operations of tracheal resection and tracheoplasty including those with bypass and simultaneous correction of associated anomalies showed to be effective and result in healing of the child or significant improve of quality of life.

Keywords: tracheal stenosis, tracheomalacia, tracheal resection, aortopexy, tracheoplasty.

Постановка проблеми і аналіз останніх досліджень. Вади розвитку ДШ у дітей відіграють важливу роль у генезі дихальних розладів займають чільне місце у структурі захворюваності та смертності немовлят. Вроджені стенози трахеї є рідкісною патологією з частотою 1:10000 – 1:60000 та летальністю 16 – 100% протягом перших років життя [4]. Постінтубаційні ларинготрахеальні стенози зустрічаються набагато частіше та становлять до 90% звужень ДШ. Протягом останніх років відзначено стійку тенденцію до збільшення їх кількості у зв'язку зі зростанням кількості новонароджених та недоношених дітей, що потребували ШВЛ, а також внаслідок поліпшення діагностики [1]. Трахеомаляція (ТМ) є варіантом функціонального стенозу трахеї внаслідок дефіциту хрящового каркасу та розширення і гіпотонії мембрани. Неспецифічність симптомів, рідкісність вад та маскування під інші респіраторні захворювання призводить до затримки діагностики, розвитку ускладнень та летальності [2]. Однак, вади дихальних шляхів недостатньо представлені в літературі та хірургічній практиці, особливо в періоді новонародженості та раннього віку. Верифікації діагнозу приділяється недостатньо уваги, та більшість дітей, які знаходяться в загальнопедіатричних та загальнохірургічних клініках, підпадають під накладання трахеостом без диференціації причини дихальних розладів. Частота ускладнень та летальності залишається високою. Тому, розробка ефективних та безпечних діагностичних протоколів, тактики та реконструктивно-пластичних операцій, є надзвичайно важливими задачами дитячої торакальної хірургії та пульмонології.

Матеріали і методи

У дослідження включений 61 пацієнт з органічними та функціональними стенозами ДШ, які були оперовані з 1982 до 2013 року. Основою діагностики були ларинготрахеобронхоскопії з використанням оптичних систем та КТ з внутрішньовенним контрастуванням. Ступінь звуження ДШ оцінювався за схемою Myer-Cotton (1994) [4]. За етіологічними та морфологічними ознаками звуження ДШ були розподілені на органічні та функціональні. В групі органічних виділені вроджені (n=5) та набуті (n=8) стенози трахеї та трахеогортанні стенози (n=8), які були постінтубаційними або «набутими на вродженому», внутрішньопросвітні пухлини трахеї (n=6). Серед асоційованих аномалій були петля легеневої артерії (ПЛА) та дефект міжшлуночкової перетинки (ДМШП) (n=1), двобічний вроджений параліч голосових зв'язок (n=1), розщілина груднини (n=2). Хро-

нічними канюленосіями було 13 пацієнтів. Функціональні стенози включали ТМ (n=41): ідіопатичну (n=14) або асоційовану з атрезією стравоходу (n=27). Хірургічна тактика визначалась на основі диференційно-індивідуального підходу та принципів органозбереження. Операція була показаною за наявності вродженого або набутого (постінтубаційного) підзв'язкого ларинготрахеального стенозу рефрактерного до бужування, вродженого стенозу трахеї (повні хрящові кільця), набутого пострахеостомічного або післяопераційного стенозу трахеї, внутрішньопросвітних пухлин трахеї (гамартома, гемангіома, аденома, шваннома). У пацієнтів з ТМ оперативне лікування застосовувалось у випадках колапсу трахеї більше 50% з вираженими симптомами – стридор, напади задишки, епізоди апное, часті рецидиви бронхіту та пневмонії. Результати лікування оцінювались за клінічними даними (зникнення стридору, задишки), можливістю екстубації та деканюляції, даними ларинготрахеоскопії в динаміці.

Результати та їх обговорення

Вік пацієнтів становив від 3 тижнів до 14 років. Переважали діти грудного (57,8%) та раннього віку (78,9%). Хірургічне лікування проведене у 61 пацієнта, з яких 20 мали органічний стеноз трахеї, 41 – ТМ. При органічних трахеогортанних стенозах застосовували парціальну крикотрахеальну резекцію з трахеогортанним анастомозом (n=8), при стенозах шийного відділу трахеї - циркулярну резекцію трахеї (n=4). У дитини з вродженим двобічним паралічем голосових зв'язок та посттрахеостомічним стенозом трахеї етапно виконані циркулярна резекція трахеї та латералізація правої істинної голосової зв'язки. При внутрішньопросвітних пухлинах трахеї (n=6) виконували трахеотомію з видаленням пухлини. Обов'язковою передумовою такої операції була відсутність інвазії пухлини в хрящі трахеї. В одному випадку видалення гамартоми проведене шляхом сегментарної резекції трахеї. Хірургічне втручання при гемангіомах трахеї виконувалось в разі відсутності ураження структур гортані, локального розташування пухлини та неможливості вірогідного з'ясування судинної природи пухлини. При інтраторакальних вроджених стенозах трахеї (n=2), в тому числі в асоціації з вадами серця та магістральних судин (ПЛА та ДМШП) операції виконувались через серединну стернотомію з штучним кровообігом. У випадку сегментарного надбіфуркаційного стенозу з "bridging bronchus" виконано трансперикардіальну резекцію трахеї з реконструкцією біфуркації. При асоційованій ваді (довгий стеноз трахеї+ПЛА+ДМШП) виконано симультанну корекцію, що включала ковзну трахеопластику, реімлантацію лівої легеневої артерії та трансатріальне закриття ДМШП. Подібній тактиці на сьогодні надається перевага як при ізольованих, так і асоційованих інтраторакальних або довгих стенозах трахеї у дітей раннього віку [3]. При трахеомаляції застосовували аортопексію (n=17), трахеопластику (n=11) та їх комбінацію (n=13). Вибір операції визначався переважаючим механізмом обструкції ДШ: аортопексія – за наявності дефіциту хрящового каркасу, трахеопластика – при пролабуванні мембранозної частини трахеї. Інтраопераційних ускладнень та летальності не було. Позитивний результат досягнутий у 57 (93,4%) пацієнтів з відновленням просвіту трахеї та зникненням або значним послабленням симптомів у віддаленому періоді. Летальність становила 6,6% (n=4).

Висновки

Діти з симптомами стенозу ДШ потребують комплексного обстеження із застосуванням сучасних променевих та ендоскопічних технологій та диференційованого індивідуального підходу до вибору методу лікування. Розроблені операції резекції та пластики трахеї виконуються незалежно від віку дитини. При інтраторакальних стенозах трахеї в ранньому віці доцільною є трансперикардіальна резекція або пластика трахеї з штучним кровообігом. При асоційованих респіраторно-кардіальних вадах доцільною є симультанна корекція з штучним кровообігом. Результатом своєчасної корекції складних вад респіраторно-кардіальної системи є одужаня дитини або значне поліпшення якості життя.

Література

1. Детская хирургия : национальное руководство / под. ред. Ю.Ф.Исакова, А.Ф.Дронова. – М. : ГЭОТАР-Медиа, 2009. – 1168 с.

2. Кривченя Д.Ю., Руденко Є.О., Заводій В.Г., Голопапа Г.В. Трахеомаляція у дітей: симптоми, діагностика, лікування // Хірургія дитячого віку. – 2008. – Т. V, № 3 (20). – С. 15 – 22.

3. Backer C.L., Holinger L.D. A History of Pediatric Tracheal Surgery // World Journal for Pediatric and Congenital Heart Surgery. 2010; 1: 344-363

4. Pediatric Airway Surgery. Management of Laryngotracheal Stenosis in Infants and Children / P. Monnier – Springer-Verlag Berlin Heidelberg, 2011. – 371 p.

Надійшла 01.07.2014 року.

УДК: 617.541-007-053.2-089.81/.844

ЛІЙКОПОДІБНА ДЕФОРМАЦІЯ ГРУДНОЇ КЛІТКИ. ПОПЕРЕЧНЕ СІЧЕННЯ ПЕРЕДНЬОЇ ПЛАСТИНКИ ГРУДИНИ ЯК ДОПОВНЕННЯ ДО МІНІІНВАЗИВНОЇ КОРЕКЦІЇ ЗА МЕТОДОМ НУССА

Д.Ю. Кривченя, В.П. Притула, С.М. Харсіка, В.Г. Заводій
Національний медичний університет імені О.О. Богомольця, м. Київ
Національна дитяча спеціалізована лікарня «Охматдит», м. Київ

ВОРОНКООБРАЗНАЯ ДЕФОРМАЦИЯ ГРУДНОЙ КЛЕТКИ. ПОПЕРЕЧНОЕ СЕЧЕНИЕ ПЕРЕДНЕЙ ПЛАСТИНКИ ГРУДИНЫ КАК ДОПОЛНЕНИЕ К МИНИИНВАЗИВНОЙ КОРРЕКЦИИ ПО МЕТОДУ НУССА

Д.Ю. Кривченя, В.П. Притула, С.М. Харсика, В.Г. Заводий
Национальный медицинский университет имени А.А. Богомольца, г. Киев
Национальная детская специализированная больница «Охматдет», г. Киев

FUNNEL CHEST. TRANSVERSE INTERSECTION OF FRONT PLATE OF THE STERNUM AS ADDITION TO MINIMALLY INVASIVE METHOD OF NUSS

D.Yu. Kryvchenia, V.P. Prytula, S.M. Kharsika, V.H. Zavodii
O.O. Bohomolets National Medical University, Kyiv
National Specialized Children's Hospital "Ohmatdyt", Kyiv

Резюме. Авторами запропоновано новий стратегічний підхід в корекції лійкоподібної деформації грудної клітки (ЛДГК), направлений на удосконалення та підвищення ефективності мініінвазивного методу корекції цієї аномалії у дітей. Запропонована ретростернальна мобілізація грудини з її поперечним пересіченням, що підвищила ефективність мініінвазивного методу корекції ЛДГК. Такі операції виконані у 17 дітей. Такі доповнення до мініінвазивного методу дозволили покращити у хворих безпосередні та віддалені результати.

Ключові слова: лійкоподібна деформація грудної клітки, мініінвазивна операція, пересічення грудини.

Резюме. Авторами предложен новый стратегический подход в коррекции воронкообразной деформации грудной клетки (ВДГК), направлен на совершенствование и повышение эффективности миниинвазивного метода коррекции этой аномалии у детей. Предложенная ретростернальная мобилизация грудины с ее поперечным сечением, что повысила эффективность миниинвазивного метода коррекции ВДГК. Такие операции выполнены у 17 детей. Такие дополнения к миниинвазивному методу позволили улучшить у больных непосредственные и отдаленные результаты.

Ключевые слова: воронкообразная деформация грудной клетки, миниинвазивная операция, пересечения грудины.

Abstract. The authors proposed a new strategic approach to the correction of the funnel chest (FC) aiming to improve and increase the efficiency of minimally invasive methods for correcting this anomaly in children. Proposed retrosternal mobilization of the sternum with transverse intersection of its front plate improved the efficiency of minimally invasive correction method FC these operations were performed in 17 children. Such additions to the minimally invasive method improved immediate and long-term results in patients.

Keywords: funnel chest, minimally invasive surgery, transverse intersection of front plate of the sternum.

Постановка проблеми і аналіз останніх досліджень. Мініінвазивний (нерезекційний) метод корекції лійкоподібної деформації грудної клітки (ЛДГК) був запропонований Дональдом Нуссом (США) в 1987 р. і опублікований у пресі в 1997, в 2000 і в 2006 роках, отримав розповсюдження в Західній і Східній Європі, та й в цілому світі на загал [1]. Нерезекційний метод, як менш травматичний, прийшов на зміну резекційному, запропонованому Равічем в 1964 р. Традиційно, в новий метод по мірі накопичення досвіду вносяться доповнення і вдосконалення. Найбільш суттєвим доповненням стала зміна конструкції самої дуги-пластини. Монолітність, а точніше -однокомпонентність, полегшили її загрудинне проведення та стабілізацію [3, 4]. Нагальне завдання - зниження частоти таких операційних і післяопераційних ускладнень, як пневмоторакс (52%), травми серця і перикарда (2,4%) та дислокації дуги-пластини (8,8%), які зустрічались в оригінальній методиці Д.Нусса (2006). Найбільш невдалим наслідком методу був значний процент (7,8%) рецидивів захворювання чи неефективність методу після зняття дуги-пластини після багаторічного стояння [2, 5]. Все це змусило вдосконалювати традиційну методику корекції ЛДГК за Д. Нуссом, як самого автора, так і численних інших дослідників, які використовували основні принципи мініінвазивного (нерезекційного) методу корекції цієї патології.

Мета роботи - удосконалити та підвищити ефективність мініінвазивного методу корекції ЛДГК у дітей.

Матеріали і методи

Принцип мініінвазивної технології в корекції ЛДГК нами використовується з 2001 року у міру виготовлення відповідної власної конструкції дуги-пластини та інструментів для її встановлення. Таким способом нами прооперовано 93 пацієнти. Накопичений досвід операцій у пацієнтів з коливанням віку від 1 до 17 років і отримання перших незадовільних результатів - рецидивів у 4 (5,33%) із 75 пацієнтів було прийнято рішення доповнити методику Нусса елементом з методу Равіча. Після мобілізації ретростернального простору з розділенням стерно-діафрагмальної зв'язки, перед проведенням дуги-пластини, ми запропонували поперечно пересікти передню пластину грудини. Починаючи з 11.02.2011 року таку операцію нами виконано у 17 пацієнтів, і у 7 із них дуга-пластина вже видалена з оцінкою кінцевого результату.

Модифікований метод корекції ЛДГК полягає в наступному. Монолітна однокомпонентна "Т"- подібна пластина у своїй конструкції має опорну та стабілізуючу функції, на відміну від збірної трикомпонентної конструкції Нусса. Для її проведення потрібно два парціальних горизонтальних білатеральних розрізи м'яких тканин в проекції необхідного міжребер'я в зоні передньо-аксілярної лінії.

Для забезпечення безпеки ретростернального проведення і установки дуги-пластини необхідний вертикальний парціальний субксифоідальний розріз м'яких тканин. Із цього доступу проводиться пальцева, можливо з медіастіно-

скопією мобілізація стерно-хондрального сегменту з руйнуванням грудинно-діафрагмальної зв'язки. При цьому відсепаровуються медіастинально-плевральні складки і перикард для забезпечення екстраплеврального шляху проведення дуги-пластини під дактилотактильним контролем місць перфорації міжреберних проміжків.

З цього ж (у 3 дітей) субксіфоидального (але подовженого доверху) розтину, при "крутій" формі западіння, на границі прогинання грудини поперечно пересікали окістя грудини. Після її відшарування кусачками Лістона, електропилкою клиноподібно пересікали передню пластинку грудини з наступним надломом наперед дистального її сегменту. При плоско-ввігнутій формі пересічення грудини таке пересічення доцільно було провести із окремого горизонтального розрізу шкіри, що було виконано у 14 пацієнтів. Пересічення грудини приблизно на 5 кг зменшувало протидію дузі-пластині після її повороту і корекції при відповідній зміні тракційної тяги. Відповідно зменшувався больовий ефект корекції із забезпеченням ранньої мобільності пацієнта і меншим розходом анальгетиків. Але головна перевага модифікації - попередження рецидиву цієї вади розвитку після видалення дуги-пластини, особливо у пацієнтів з диспластичною формою ЛДГК (синдром Морфана) захворювання.

Клиноподібна резекція (пересічення) передньої пластинки грудини з послідуючим зшиванням окістя після встановлення та повороту дуги-пластини, остання забезпечує формування стабілізуючої кісткової мозолі з попередженням дорзальної ретракції грудини її після видалення дуги-пластини з пролонгованим її стоянням.

Фіксація дуги-пластини по полюсах швами, що не розсмоктуються, в субмускулярному шарі зубчатих м'язів, при пересіченій грудині попереджує "підвивих" - дислокацію дуги-пластини як вірогідне і доволі часте ускладнення стандартного методу Нусса (5,4-15,7%) навіть при двохполюсному встановленні стабілізаторів трьохкомпонентної пластини.

Після видалення дуги-пластини через 2-3 роки у всіх 7 хворих досягнуто відмінний результат без рецидиву захворювання. У процесі лікування в одному випадку після встановлення двох пластин був лівосторонній пневмоторакс після виписки із стаціонара, можливо як післяопераційний. Знадобилась однократна аспірація повітря без дренування. У трьох хворих з важкою асиметричною формою ЛДГК через рік після встановлення пластини проведені сегментарні піднадхрящні резекції килеподібно-виступаючих сегментів хрящів зі встановленням додаткових металевих фіксаторів. Отриманий чудовий кінцевий результат після видалення пластин.

Результати та їх обговорення

Запропонований Д.Нусом в 1987 році новий мініінвазивний метод корекції ЛДГК і опублікований тільки в 1997 році - досить оригінальний і революційний підхід. Відомий принцип із щелепо-лицевої патології інтерпольований в торакальну хірургію із застосуванням нових сучасних технологічних конструкцій - відеоторакоскопії і металевих збірних засобів та інструментів. Технологічна складність забезпечення зменшила травматичність операції і скоротила тривалість. Залишились невирішеними питання корекції асиметричних і диспластичних форм цієї вади розвитку. Не вивчено також причини розвиток хоча і не частих, але не простих ускладнень, в тому числі і рецидивів захворювання.

Запропоновані доповнення до нового методу мали мету уникнути деяких ускладнень (ушкодження серця) і зменшити частоту пневмотораксу, патологічних дислокацій і рецидивів. Вдосконалення методу здешевлює вартість операції, підвищує клінічний і косметичний ефект лікування доволі складної з анатомічної та функціональної позиції вродженої патології грудної клітки з наслідком нормалізації функції органів середостіння.

Висновки

1. Мініінвазивний метод корекції лійкоподібної деформації грудної клітки отримав альтернативне місце серед попередніх як нерезекційний.

2. Однокомпонентна "Т" - подібна авторська дуга - пластина виконує не тільки опорну але й стабілізуючу функцію, монолітна конструкція полегшує її проведення під дактилотактильним контролем без торакоскопії та попереджує виникнення ряду закономірних і випадкових ускладнень (пневмотораксу, травм серця) ускладнень.

3. Ретростернальна мобілізація грудини з її поперечним пересіченням підвищує ефективність мініінвазивного методу корекції лійкоподібної деформації грудної клітки.

Перспективи подальших досліджень

Наші дослідження дозволяють вказувати на наявність проблем в лікуванні дітей з ЛДГК. Не менш важливим є подальший пошук найбільш ефективних способів хірургічного лікування цієї патології при накопиченні клінічного матеріалу.

Літетатура

1. Preliminary analysis of the forces on the thoracic cage of patients with pectus excavatum after the Nuss procedure / Chang P.Y., Z.-Y. Hsu, D.-P. Chen [et al.] // Clin. biomechanics. – 2008. – Vol. 23. – P. 881-885.

2. Preliminary results after Nuss procedure / Nicodin A., Boia E.S., Popoiu M.C. [et al.] // Chirurgia (Bucur). – 2010. – Vol. 105. – P.203-210.

3. Quality-of-life outcomes after surgical correction of pectus excavatum: a com-parison of the Ravitch and Nuss procedures / Lama M.W.C., Klassene A.F., Montgomery C.J. [et al.] // J. Pediatr. Surg. – 2008. – Vol. 43. – P. 819-825.

4. Robicsek F. When four plus four is less than eight: the Nuss operation / F. Ro-bicsek // Europ. J. Cardio-Thor. Surg. – 2009. – Vol. 35. – P. 559-560.

5. Use of a subxiphoid incision for pectus bar placement in the repair of pectus excavatum / St. Peter S.D., Sharp S.W., Ostlie D.J. [et al.] // J. Pediatr. Surg. – 2010. – Vol.45. – P.1361-1364.

Надійшла 01.07.2014 року.

УДК 616-007-053.2-089

ВИБІР ОПТИМАЛЬНОГО ВАРІАНТУ КОЛОСТОМІЇ НА ЕТАПАХ ХІРУРГІЧНОЇ КОРЕКЦІЇ АНОРЕКТАЛЬНИХ ВАД РОЗВИТКУ У ДІТЕЙ

О.О. Курташ
Івано-Франківський національний медичний університет, м.Івано-Франківськ
Національний медичний університет імені О.О. Богомольця, м. Київ

ВЫБОР ОПТИМАЛЬНОГО ВАРИАНТА КОЛОСТОМИИ НА ЭТАПАХ ХИРУРГИЧЕСКОЙ КОРРЕКЦИИ АНОРЕКТАЛЬНЫХ ПОРОКОВ РАЗВИТИЯ У ДЕТЕЙ

О.О. Курташ
Ивано-Франковский национальный медицинский университет
Национальный медицинский университет имени А.А. Богомольца

CHOOSING THE BEST OPTION FOR THE COLOSTOMY ON THE STAGES OF SURGICAL CORRECTION OF ANORECTAL MALFORMATIONS IN CHILDREN

O.O. Kurtash
Ivano-Frankivsk National Medical University
O.O. Bohomolets National Medical University

Резюме. Проведено аналіз результатів діагностики та лікування 205 дітей з аноректальними вадами розвитку. Доведено, що захисна колостомія є необхідним етапом при хірургічній корекції всіх (за виключенням анальної мембрани) форм аноректальних вад розвитку у дітей. При анальному стенозі, ректо-промежинній та вестибулярній норицях доцільним є накладання кінцевої одноствольної колостоми. При всіх інших формах аноректальних вад розвитку оптимальним є формування роздільної двоствольної колостоми. Розроблено показання до виду та рівня накладання колостоми при цій патології у дітей. Розроблено та впроваджено в практику нові способи формування колостом у дітей грудного віку, в тому числі із застосуванням лапароскопії.

Ключові слова: аноректальні вади розвитку, діагностика, лікування, колостомія, результати, діти.

Резюме. Произведен анализ результатов диагностики и лечения 205 детей с аноректальными пороками развития. Доказано, что защитная колостомия является необходимым этапом при хирургической коррекции всех (за исключением анальной мембраны) форм аноректальных пороков развития у детей. При анальном стенозе, ректо-промежностном и вестибулярном свище целесообразно наложение конечной одноствольной колостомы. При всех формах аноректальных пороков развития оптимальным является формирование разделительной двуствольной колостомы. Разработаны показания к виду и уровню наложения колостомы при этой патологии у детей. Разработаны и внедрены в практику новые способы формирования колостом у детей грудного возраста, в том числе с применением лапароскопии.

Ключевые слова: аноректальные пороки развития, диагностика, лечение, колостомия, результаты, дети.

Abstract. The analysis of diagnosis and treatment of 205 children with anorectal malformations was performed. It was proved that protective colostomy is a necessary stage in the surgical correction of all (except the anal membrane) forms of anorectal malformations in children. Under the anal stenosis, rectum-perineal and vestibular fistulas the imposition of terminal single-barreled colostomy is suggested. For all other forms of anorectal malformations the optimal is formation of separate double-barreled colostomy. The indications to the selection of the type and level of colostomy imposition under this pathology in children were elaborated. The new ways of colostomy in infants were developed and introduced, including using laparoscopy.

Keywords: anorectal malformation, diagnostics, treatment, colostomy, results, children.

Постановка проблеми і аналіз останніх досліджень. Немає єдиної точки зору відносно доцільності колостомії на етапах корекції аноректальних вад розвитку (АРВР) у дітей [2, 4]. Розходяться думки щодо виду та рівня формування колостоми. Остаточно не визначені терміни етапних втручань у колостомованих пацієнтів [1, 3]. Необхідними є вивчення особливостей накладання колостоми при різних видах АРВР у дівчаток і хлопчиків.

Мета роботи – покращення результатів хірургічної корекції дітей з аноректальними вадами розвитку.

Матеріали і методи

Проведено аналіз діагностики та лікування 205 дітей з АРВР, які були обстежені в клініці хірургії дитячого віку Національного медичного університету імені О.О.Богомольця на базі Національної дитячої спеціалізованої лікарні «Охматдит» з початку 1995 до кінця 2012 року. Серед 205 дітей було 115 (56,10%) дівчат та 90 (43,90%) хлопчиків. Наші пацієнти були рондомізовані на 2 групи: основну (ті, яким колостома була сформована в нашій клініці) - 104 (50,73%) дитини і контрольну (оперовані в інших клініках) - 101 (49,27%) пацієнт.

Результати та їх обговорення

Колостомія є втручанням, яка має багато принципових моментів. Захисна колостома має сприяти безпечному проведенню радикальної операції з відновлення близької до нормальної анатомії аноректальної зони, що у недалекому минулому призводило до значної летальності та великої кількості післяопераційних ускладнень (нагноєння рани, неспроможності швів, рубцювання сфінктера). Останні в свою чергу супроводжувались незадовільними функціональними результатами. Колостома повинна забезпечити практично стерильні умови при анопроктопластиці.

На нашу думку, захисна колостома має створювати абсолютну ізоляцію дистального відділу товстої кишки від пасажу калових мас; створювати ідеальні умови для підготовки дистального відділу кишечнику для анопроктопластики; давати можливість для проведення діагностичних досліджень через колостому; бути зручною для догляду; повинна накладатись так, щоб можна було легко (малотравматично) виділити привідну та відвідну петлі кишки під час радикальної операції.

Таким вимогагам найбільше відповідають колостоми роздільного типу: одноствольна (кінцева) та роздільна двоствольна (кінцева). До переваг кінцевих колостом відносили те, що після таких втручань легко сануєтся проксимальна частина ободової кишки та повністю ізолюються дистальні відділи ободової кишки від потрапляння кишкового вмісту. Така колостома попереджає виникнення коліту у виклю-

чених відділах кишки. Одноствольна кінцева колостома є зручніша для використання калоприймачів, що спрощує догляд за стомою. Простішим є виділення такої колостоми при її закритті.

Тактико-технічні вимоги до накладених колостом передбачають обов'язкове формування двоствольних колостом при високих та середніх формах, а при безноричних формах АРВР - на будь-якому рівні атрезії прямої кишки. В інших випадках доцільним є накладання кінцевої одноствольної колостоми.

Для кращого уявлення та простішого аналізу проведеної роботи щодо прийняття рішення про накладання того чи іншого виду колостом у пацієнтів з АРВР в основній (оперовані в нашій клініці) і контрольній (оперовані в інших клініках) групах, ми склали таблицю, яка відображала фактичність виконаних колостом – за традиційними методиками, за запропонованими розробленими власними методиками відкритим способом, та з допомогою лапароскопічної асистенції (табл. 1). Оригінальні запропоновані нами способи колостомій, які були зроблені в інших клініках, виконувались після наших рекомендацій та впроваджень в практику роботи цих лікувальних установ.

Існують численні модифікації кінцевих колостом, проте вони не завжди відповідають всім вимогам при АРВР. Враховуючи всі необхідні технічні і тактичні особливості при накладанні кінцевих колостом, ми розробили власні методики таких операцій, які впроваджені у 93 (94,90%) із 98 пацієнтів, оперованих в нашій клініці та у 25 (24,75%) із 101 дитини, які були прооперовані в інших клініках.

З місцевого (локального) доступу в лівій здухвинній ділянці мінімальним розтином розкривали черевну порожнину, в рану виводили петлю сигмовидної кишки.

При низьких норичних формах через просвіт нориці проводили трубку-ідентифікатор у напрямку вище розташованих відділів сигмовидної кишки.

За допомогою введеної трубки-ідентифікатора відзначали привідний і відвідний кінець цієї кишки. Потім формували очеревинно-апоневротичне колостомічне кільце діаметром до 2/3 відповідного розміру виведеної петлі кишки, пересікали петлю кишки, дистальну куксу зашивали наглухо, підшивали до краю брижі, а проксимальну куксу кишки фіксували до колостомічного кільця на відстані 4-6 см від її краю, останню вивертали і додатково підшивали слизову вивернутої кишки до шкіри. Таких колостомій виконано у 48 пацієнтів.

При необхідності формування двоствольних кінцевих колостом черевну порожнину розкривали із ширшого локального доступу, із якого формували два відповідні очеревинно-апоневротичні колостомічні кільця, через які виводили привідну та відвідну кукси пересіченої ободової кишки із фіксацією їх, як і при попередньому втручанні (n=21).

При безноричних або при норичних високих формах АРВР, для ревізії дистальних відділів товстої кишки та візуалізації привідної та відвідної частини сигмовидної кишки в нашій клініці використовували лапароскопічну асистенцію.

Після ідентифікації та уточнення анатомічного варіанту аномалії місцевим (локальним) розтином розкривали передню черевну стінку в правій здухвинній ділянці зі всіма наступними етапами, що стосуються формування очеревинно-апоневротичногоколостомічного кільця та фіксації петлі кишки, які описані вище. Лапароскопічна асистенція зменшувала травматичність втручання та дозволяла якісно візуалізували дистальні відділи ободової кишки.

Петлева колостома, на наш погляд, дещо поступається технічним і тактичним перевагам кінцевих колостом. До позитивних сторін петлевих колостом слід відзначити те, що вона технічно простіша при необхідності виведення двоствольних колостом, доцільніша при повторних операціях на тлі вираженого злукового процесу, простіше виділення колостоми при її закритті в плані пошуку відвідної кукси, а при відсутності параколоностомічних ускладнень, можливе зняття такої колостоми без резекції ободової кишки.

Недоліками при виведенні такої стоми вважаємо, що через петлеву колостому гірше сануються проксимальна частина ободової кишки, не повністю ізолюються дистальні відділи її від попадання кишкового вмісту (при низькій «шпорі»). Петлеваколостома недостатньо попереджає виникнення коліту у виключених відділах кишки, складніша для використання калоприймачів, гірший догляд за такою стомою, ніж при кінцевій і складніше виділення колостоми при її закритті, через можливе ушкодження брижі кишки з резекцією петлі.

Відомо багато модифікацій петлевих колостом, але не всі вони відповідають технічно-тактичним вимогам при хірургічній корекції АРВР. Тому ми розробили власні методики формування петлевих колостом (n=37). Доступ, ревізія та ідентифікація петлі сигмовидної кишки, формування очеревинно-апоневротичногоколостомічного кільця були аналогічними, як і при кінцевій одноствольній колостомі. Після виведення петлі кишки через рану, формували «шпору» із широкою основою, зводячи привідну та відвідну петлі, максимально зшиваючи брижу кишки між ними кількома лігатурами на висоті 3-5 см від передбачуваної «шпори» (в залежності від віку).

Потім фіксували петлю кишки в колостомічному отворі на цьому ж рівні окремою лігатурою із розрахунку 2/3 отвору кільця для привідної петлі, а решта – для відвідної

Таблиця 1. Характеристика сформованих колостом в основній і контрольній групах

Види колостом		Групи				Всього
		Основна - оперовані в нашій клініці		Контрольна - оперовані в інших клініках		
двоствольні	кінцева	традиційним способом	2	традиційним способом	24	50
		запропонованим відкритим способом	11	запропонованим відкритим способом	10	
		з лапароскопічною асистенцією	3	з лапароскопічною асистенцією	-	
		разом:	16	разом:	34	
	петлева	традиційним способом	2	традиційним способом	8	52
		запропонованим відкритим способом	33	запропонованим відкритим способом	4	
		з лапароскопічною асистенцією	5	з лапароскопічною асистенцією	-	
		разом:	40	разом:	12	
одно-ствольна		традиційним способом	1	традиційним способом	41	94
		запропонованим відкритим способом	37	запропонованим відкритим способом	11	
		з лапароскопічною асистенцією	4	з лапароскопічною асистенцією	-	
		разом:	42	разом:	52	
підвісна		-		3		3
без стоми		6		-		6
Всього:		104		101		205

петлі, що додатково сприяло добрій евакуації з кишки та попереджало закиданню вмісту в дистальні відділи ободової кишки. Розсікши просвіт кишки на висоті перегину сформованої петлі, останню вивертали і додатково підшивали слизову вивернутої кишки до шкіри.

Для ідентифікації та уточнення анатомічного варіанту аномалії у 5-ти випадках в нашій клініці використовували лапароскопічну асистенцію при петлевійколостомії, а всі інші етапи виконували як і при попередній методиці.

Таким чином, найкращою вважаємо колостому, що забезпечує повне непопадання калу у дистальні відділи атрезованої кишки. Тобто колостома повинна бути роздільною. При цьому на черевну стінку виводять як привідну, так і при необхідності - відвідну кишки. Це забезпечує добру евакуацію калу, а дистальна стома може бути використана з діагностичною метою – для проведення колостографії та виявлення ректо-уретральної чи ректо-везикальної нориці. Крім того вона слугує завданням підготовки кишки до анопроктопластики (промивання, введення антисептиків, протимікробних препаратів). В тих випадках, коли вестибулярна нориця забезпечує задовільну евакуацію кишкового вмісту, можна створити одноствольну колостому.

Щодо використання підвісних колостом при АРВР, то ми впевнені, що вони є технічно і тактично непридатними на етапах хірургічної корекції цих аномалій і не повинні використовуватись взагалі.

У 199 (97,07%) дітей з АРВР накладено захисну колостому як перший етап хірургічної корекції. В основній масі колостоми були сформовані на лівих відділах ободової кишки. Правобічні колостоми виводили в інших клініках. При анальній мембрані у 6 (2,93%) пацієнтів лікування було одноетапним.

Як у хлопчиків, так і у дівчаток були виведені колостоми на ліві відділи ободової кишки – 96,59%.

Найоптимальнішим рівнем при високих і проміжних формах АРВР у 59 (28,78%) пацієнтів було формування колостоми в сегментах від верхньої третини сигмовидної кишки до нижньої третини низхідної кишки.

У 109 (53,17%) дітей з низькими формами АРВР виводили сигмостому на рівні середньої-верхньої третини кишки. Зазвичай довжина та мобільність сигмовидної кишки були достатніми для накладання сигмостоми. Якщо за якихось умов важко було вивести сигмовидну кишку для колостомії, то у 9 (4,39%) випадках колостому виводили на нижню третину низхідної ободової кишки.

Виведення колостоми в нижній третині сигмовидної кишки в усіх випадках (n=5) та в середній її третині – при ректо-везикальній (n=1) та ректо-уретральній (n=2) норицях, при норицях в матку (n=1), у піхву (n=1), і при аноректальній агенезії без нориці (n=1), що було зроблено в інших клініках, вважаємо грубою тактичною помилкою. Надто короткий відвідний сегмент кишки створює технічні труднощі при мобілізації та зведенні його під час анопроктопластики, що змушує видаляти цей відділ кишки, з переходом на лапаротомію, зняття колостоми, реколостомію та зведення необхідного сегмента в бік промежини.

Також тактичною помилкою вважаємо виведення колостом в інших клініках на праві відділи ободової кишки (n=4), що створює умови для розвитку коліту у відключеній ділянці кишечника. При надто довгій відвідній куксі кишки остання погано сануєтьcя, що також сприяє затяжному перебігу коліту в цій ділянці. Крім того, в такій ситуації порушується асептичність після анопроктопластики.

Тактичною помилкою вважали накладання підвісних колостом в усіх випадках (n=3), формування одноствольної колостоми при ректо-везикальній нориці в одного хлопчика та недоцільним було виведення роздільної двоствольної (кінцевої) колостоми при ректо-промежинній нориці (n=1).

Виведення підвісної колостоми призводить в обов'язковому порядку до неадекватного випорожнення товстої кишки, попадання кишкового вмісту у відвідну куксу кишки, поганої її санації, затяжного перебігу коліту в цій ділянці тапорушення асептичності після анопроктопластики.

При виведення кінцевої одноствольної колостоми при високих формах АВРВ залишається сліпий кінець відвідної кукси кишки, що створює умови для постійного інфікування тих органів, з яким існує норичне сполучення та до сепсису.

Виведення петлевої колостоми з низькою «шпорою» стає причиною попадання кишкового вмісту у відвідну куксу кишки, поганої її санації, затяжного перебігу коліту в цій ділянці та порушення асептичності після анопроктопластики.

Висновки

Колостомія є необхідним етапом при хірургічній корекції всіх (за винятком анальної мембрани) форм аноректальних вад розвитку у дітей. При анальному стенозі, ректо-промежинній та вестибулярній норицях доцільним є накладання кінцевої одноствольної колостоми. При всіх інших формах аноректальних вад розвитку оптимальним є формування роздільної двоствольної колостоми.

Розроблені та впроваджені способи формування кінцевої та петлевої колостом з місцевого (локального) доступу з використанням трансректально введеної трубки-ідентифікатора (або під лапароскопічною асистенцією), відповідають всім необхідним вимогам до колостом при аноректальних вадах розвитку і запобігають появі типових ускладнень.

Перспективи подальших досліджень

Наші дослідження дозволяють вказувати на наявність проблем в лікуванні дітей з АРВР. Не менш важливим є подальший пошук найбільш ефективних способів хірургічного лікування цієї патології при накопиченні клінічного матеріалу.

Літетатура

1. Pena A. Imperforate anus and cloacal malformations / A Pena, M.Levitt // In: Ashcraft KW, Holcomb GW, Murphy JP, eds. Pediatric surgery. Philadelphia, PA: Saunders, 2005. – P.496–517.

2. Rectovestibular fistula - rarely recognises associated gynaecologic anomalies / M.A. Levitt, A. Bischoff, L. Breech, A. Pena // J. Pediat. Surg. – 2009. – Vol. 44. – P.1261-1267.

3. Rintala R.J. Congenital anorectal malformations: anything new? / R.J. Rintala // J. Pediatr. Gastroenterol. Nutr. – 2009. – Vol. 48, Suppl. 2. – S.79-82.

4. The spectrum of anorectal malformations in Africa / S.W. Moore, A. Alexander, D. Sidler et al. // Pediatr. Surg. Int. - 2008. – Vol. 24. – P.677-783.

Надійшла 01.07.2014 року.

УДК: 616.71-018.46-002-036.11-06:617.3]-092:612.015.31

ОСОБЛИВОСТІ СТАНУ МІНЕРАЛЬНОГО ОБМІНУ КІСТКОВОЇ ТКАНИНИ У ДІТЕЙ З ОРТОПЕДИЧНИМИ УСКЛАДНЕННЯМИ ГОСТРОГО ГЕМАТОГЕННОГО ОСТЕОМІЄЛІТУ

О.Б. Лебедевич, О.М. Кулик, Ю.В. Колівошко, А.І. Карпів, С.О. Яремчук
Комунальна міська дитяча клінічна лікарня, місто Львів
Львівський національний медичний університет імені Д. Галицького

ОСОБЕНОСТИ МИНЕРАЛЬНОГО СОСТОЯНИЯ КОСТНОЙ ТКАНИ У ДЕТЕЙ С ОРТОПЕДИЧЕСКИМИ ОСЛОЖНЕНИЯМИ ОСТРОГО ГЕМАТОГЕННОГО ОСТЕОМИЕЛИТА

О.Б. Лебедевич, О.М. Кулик, Ю.В. Коливошко, А.И. Карпив, С.О. Яремчук
Комунальная городская детская клиническая больница, город Львов
Львовський национальный медицинский университет имени Д. Галицкого

PECULIARITIES OF THE MINERAL STATUS OF THE BONE IN CHILDREN WITH ORTHOPEDIC COMPLICATIONS OF ACUTE HEMATOGENOUS OSTEOMYELITIS

O.B. Lebedevych, O.M. Kulyk, Yu.V. Kolivoshko, A.I. Karpiv, S.O. Yaremchuk
City Children's Clinical Hospital, Lviv, Ukraine
Danylo Halytskyi Lviv National Medical University

Резюме. Оцінка мінерального стану кісткової тканини дітей після перенесеного гострого гематогенного остеомієліту (ГГО) проводилась в усі терміни захворювання. Оцінювався рівень загального кальцію, неорганічного фосфору, транспортної форми вітаміну D3 (25OHD3) в сироватці крові, активності лужної фосфатази.

Ключові слова: вітамін Д, загальний кальцій, ортопедичні ускладнення, гострий гематогенний остеомієліт.

Резюме. Оценка минерального состояния костной ткани у детей после острого гематогенного остеомиелита (ОГО) происходила во все периоды болезни. Опредилялись уровни общего кальция, неорганического фосфора, транспортной формы витамина D3 (25OHD3) в сыроватке крови, активности щелочной фосфатазы.

Ключевые слова: витамин Д3, ортопедические осложнения, острый гематогенный остеомиелит.

Abstract. Assessment of condition of minerals in the bone after acute hematogenous osteomyelitis (AHO) in children performed in all periods of the disease. We have assessed the total calcium level, inorganic phosphorus, transport form of vitamin D3 (25OHD3) in serum, alkaline phosphatase activity.

Keywords: vitamin D, orthopedic complications, acute hematogenous osteomyelitis.

Постановка проблеми і аналіз останніх досліджень. Остеомієлітичний процес у дітей передбачає не лише запальні зміни в організмі дитини, а й супроводжується порушенням обміну вітамінних та мінеральних речовин, зокрема вітаміну Д в кишечнику, що в свою чергу призводить до розвитку порушень фосфорно-кальцієвого обміну. В основному порушення осифікації після перенесеного гострого гематогенного остеомієліту у дітей при дефіциті вітаміну Д відбувається в епіфізах - розсмоктування епіфізарних хрящів, порушення епіфізарного росту кісток, метафізарне розростання немінералізірованного, з порушеними властивостями остеоїда [1]. Недостатня мінералізація кісток призводить до їх розм'якшення, наслідком чого є деформація різних частин скелету [4]. При дефіциті вітаміну Д в організмі знижується вміст кальцію і фосфору в кістковій тканині. Матрикс кістки зростає, а відкладення солей кальцію в кістки затримується [3]. Навіть незначна травма дитини, що перенесла гострий гематогенний остеомієліт, може викликати переломи [2].

Мета - провести аналіз мінерального стану кісткової тканини розвитку ортопедичних ускладнень гострого гематогенного остеомієліту у дітей.

Матеріали і методи

Проведені дослідження у 83 дітей, які перенесли гнійне запалення кісток. З них 40 дітей, які отримували вітамін Д3 та препарати кальцію (20 хлопчиків та 20 дівчаток) склали основну групу, та 43 дитини (23 хлопчики та 20 дівчаток) – контрольну групу, які не отримували вітаміну Д3 та препаратів кальцію.

Вивчались наступні показники:

- Рівень іонізованого кальцію, ммоль/л.
- Екскреції фосфору ммоль/л.
- Активність лужної фосфатази, О/л.
- 25OHD3, нг/мл.

Ортопедичні ускладнення в першому періоді виникли у 30 дітей (12,09%): патологічний перелом – у 20, патологічний вивих стегна – у 9 хворих, дефект кістки - у 3, контрактура суглобу – у 21. У другому періоді частота цих ускладнень спостерігалась у 35 хворих (9,24%).

Результати та їх обговорення

Рівень іонізованого кальцію, який є найбільш динамічним та інформативним показником, у середньому був вірогідно нижчим у дітей з перенесеним ГГО, які не приймали вітамін Д3 на відміну від дітей основної групи (1,0±0,01 та 1,16±0,01 ммоль/л відповідно, $p < 0,05$). Так у хворих контрольної групи спостерігалося зниження концентрації загального та іонізованого кальцію в сироватці крові (2,24<0,03 ммоль/л (для всіх показників Р±0,03 ммоль/л), а також виразна достовірна тенденція до гіперкальціурії. Ступінь кальціпенії корелював із тяжкістю патологічного процесу: виразна гіпокальціемія реєструвалася після перенесених септикопіємічних форм, а також у хворих після токсикосептичного перебігу захворювання. Аналогічно змінювалися і показники іонізованого кальцію. Відповідно до наростання симптомів інтоксикації зростали і втрати кальцію із сечею. Потрібно зазначити, що кальціурія була властива всім хворим після перенесеного ГГО, але при декомпенсації процесу, особливо у групі хворих, котрі не приймали вітамін Д3 вона сягала максимальних значень – 9,73<0,03 г/добу; Р±0,06 г/добу (у контролі – 0,87±0,05). Щодо обміну фосфору, то в основній групі пацієнтів після перенесеного ГГО відзначалися лише підвищені добові втрати цього іону, проте гіперфосфатурія не знайшла

підтвердження при розрахунку концентраційного індексу (корекція екскреції фосфору до креатиніну - Uph/Ucr); не відзначено також змін сироваткової концентрації фосфору. Вірогідні відмінності щодо добової екскреції фосфору із сечею встановлено тільки для пацієнтів основної групи – 1,17<9,27 нг/мл. Дослідження показали, що значення активності загальної лужної фосфатази в сироватці крові хворих усіх груп були вірогідно меншою за показники норми і складало від 56 % до 73,8 % норми. Отримані нами дані свідчать про зменшення функціональної активності остеобластів, що може призводити до сповільнення процесів кісткоутворення. Найменше значення активності лужної фосфотази виявлено у хворих контрольної групи (56 % норми).

Проводились наступні схеми лікування: курсовий метод для дітей групи новонароджених та першого року життя – щоденно діти отримували по 1500-2000 МО ергокальциферолу протягом 30 днів на 2-6-10 місяцях життя, у подальшому до 3-х-річного віку по 2-3 курси на рік з інтервалами між ними у 3 місяці (курсова доза на рік 180 000 МО). Недоношеним дітям добова профілактична доза вітаміну D збільшувалась до 800 -1000 МО, яку ми призначали щоденно протягом першого півріччя життя. У подальшому по 2000 - 3000 МО на добу протягом місяця 2-3 рази на рік з інтервалами між курсами 3-4 місяці.

Після проведення медикаментозного курсу відзначалось зменшення та усунення основних клінічних проявів хвороби, нормалізація рівня кальцію та фосфору, зниження активності лужної фосфатази у сироватці крові. доцільним вважаємо подовження курсу на 2-4 тижні, залежно від тяжкості захворювання.

Таким чином, на основі проведеного дослідження і результатів клінічного спостереження за хворими в динаміці, можна зробити висновок про високу ефективність препаратів вітаміну Д3 та кальцію для корекції гіпокальціємії у дітей з перенесеним ГГО, що зменшує на 68,5% розвиток ортопедичних ускладнень ГГО, прискорює процес лікування, що дозволяє скоріше нормалізувати стан кістково – суглобової системи та звільнити дитину від додаткових методів ортопедичної корекції.

Висновки

1. Виявлені зміни стану кісткової тканини у хворих після перенесеного ГГО на різних етапах лікування свідчать про важливість прийому препаратів кальцію в поєднанні з вітаміном Д3 на усіх етапах лікування для своєчасної профілактики розвитку ортопедичних ускладнень.

2. Ефективність препаратів вітаміну Д3 та кальцію для корекції гіпокальціємії у дітей з перенесеним ГГО зменшує на 68,5% розвиток ортопедичних ускладнень.

Література:

1. Витамин Д и костная система / Г. В. Гайко А. В. Калашников, А. Т. Бруско [и др.]. — К. : Книга плюс, 2008. — 176 с.

2. Квашніна Л. В. Застосування препарату «КальціумD3» для корекції синдрому гіпокальціємії у дітей, хворих на рахіт / Л. В. Квашніна, Л. І. Апуховська, Л. В. Антоненко // Перинатология и педиатрия. — 2007. — № 3 (31). — С. 59—63.

3. Поворознюк В. В. Остеопенічний синдром у дітей та підлітків : фактори ризику, діагностика, профілактика / В. В. Поворознюк, А. Б. Віленський, Н. В. Григор'єва. — К., 2002. — 28 с.

4. The use of biochemical markers of bone turnover in osteoporosis / P. D. Delmas, R. Eastell, P. Garnero [et al.] // Osteoporosis Int. — 2000. — Vol. 11(Suppl. 6). — P. S2—S17.

Надійшла 01.07.2014 року.

УДК: 617.541-007-053.2-089.81/.844

КЛЮЧ ДЛЯ ІНТРАОПЕРАЦІЙНОГО МОДЕЛЮВАННЯ ДУГИ-ПЛАСТИНИ ПРИ ЛІКУВАННІ ЛІЙКОПОДІБНОЇ ДЕФОРМАЦІЇ ГРУДНОЇ КЛІТКИ

А.Ф. Левицький, Д.Ю. Кривченя, В.П. Притула, О.В. Бебешко, А.С. Кузик, В.Г. Заводій, С.Ф. Хусейни

Національний медичний університет імені О.О. Богомольця, м. Київ

Національна дитяча спеціалізована лікарня «Охматдит», м. Київ

Львівський національний медичний університет імені Данила Галицького

КЛЮЧ ДЛЯ ИНТРАОПЕРАЦИОННОГО МОДЕЛИРОВАНИЯ ДУГИ-ПЛАСТИНЫ ПРИ ЛЕЧЕНИИ ВОРОНКООБРАЗНОЙ ДЕФОРМАЦИИ ГРУДНОЙ КЛЕТКИ

А.Ф. Левицький, Д.Ю. Кривченя, В.П. Притула, О.В. Бебешко, А.С. Кузык, В.Г. Заводий, С.Ф. Хусейни

Национальный медицинский университет имени А.А. Богомольца, г. Киев

Национальная детская специализированная больница «Охматдет», г. Киев

Львовский национальный медицинский университет имени Данила Галицкого

KEY FOR INTRAOPERATIVE MODELING OF ARC-PLATE IN THE TREATMENT OF FUNNEL CHEST

A.F. Levytskyi, D.Yu. Kryvchenia, V.P. Prytula, O.V. Bebeshko, A.S. Kuzyk, V.H. Zavodii, S.F. Hussaini

O.O. Bohomolets National Medical University, Kyiv

National Specialised Children's Hospital, Kyiv

Lviv National Medical University, Lviv

Резюме. Запропоновано та апробовано в практиці дитячої хірургії ключ для інтраопераційного моделювання дуги-пластини під час корекції лійкоподібної деформації грудної клітки (ЛДГК) у дітей з позитивними результатами. Відзначено, що за рахунок особливостей конструкції запропонованого ключа спрощуються умови для надання необхідної форми дуги-пластини та допасування

її під час операції. Завдяки розробці такого інструменту досягнуто максимально вдале моделювання дуги-пластини, що дозволяло ефективно зафіксувати її до бокових м’язів стінки грудної клітки в поперечних розтинах без наступних зміщень, чим забезпечено успішне лікування ЛДГК.

Ключові слова: лійкоподібна деформація грудної клітки, лікування, діти.

Резюме. Предложен и апробирован в практике детской хирургии ключ для интраоперационного моделирования дуги-пластины при коррекции воронкообразной деформации грудной клетки (ВДГК) у детей с положительными результатами. Отмечено, что за счет особенностей конструкции предложенного ключа упрощаются условия для придания необходимой формы дуги-пластины во время операции. Благодаря разработке такого инструмента достигнуто максимально удачное моделирование дуги-пластины, что позволяло эффективно зафиксировать ее к боковым мышцам стенки грудной клетки в поперечных разрезах без последующих смещений, чем обеспечено успешное лечение ВДГК.

Ключевые слова: воронкообразная деформация грудной клетки, лечение, дети.

Abstract. There was proposed and tested in the practice of pediatric surgery a key for intraoperative modeling of arc-plate for correction of funnel chest (FC) in children with positive results. We noted that due to the special features and design of the proposed key simplified conditions for giving the desired shape of the arc-plate during operation. The development of key helped to reach successful modeling of arc-plate, allowing it to effectively fix in the lateral muscles of the chest wall not giving chance for its displacement in lateral incisions which provided us to achieved successful results in the treatment of FC.

Keywords: funnel chest, treatment, children.

Постановка проблеми і аналіз останніх досліджень. Лійкоподібна деформація грудної клітки (ЛДГК) є тяжким вродженим захворюванням, яке характеризується западанням грудини та передніх відділів ребер, зменшенням об’єму грудної клітки, стисканням життєво важливих органів – серця та легень і порушенням їх життєдіяльності. Дана аномалія не є фатальною, але вона проявляється як косметичними, так і функціональними розладами з боку серцево-судинної та дихальної систем, а також змінами обмінних процесів. Крім того, ЛДГК є такою патологією, яка може відобразитися на психічному стані дитини, на соціальних контактах, поведінці, взаємовідносинах з іншими дітьми. Лійкоподібна деформація є найчастішою вадою розвитку грудної клітки і зустрічається в межах 0,13-3,5% [1].

Основним способом лікування ЛДГК є хірургічний, при якому після поперечних розтинів по передньоаксилярній лінії з обох боків, між ними формують тунель у загрудинному просторі шляхом тупого розведення тканин під западанням, по ходу якого проводять стальну дугу-пластину з розворотом її на 180°. Дуга-пластина представляє металеву власне пластину, яку перед встановленням в грудну клітку пацієнта моделюють таким чином, щоб забезпечити необхідну корекцію ЛДГК. В правильному положенні її фіксують до бокових м’язів стінки грудної клітки в поперечних розтинах. Для стабільного підняття грудини дугу-пластину необхідно носити протягом двох-трьох років.

Моделювання дуги-пластини для корекції ЛДГК у дітей є одним із найвідповідальніших моментів у хірургічному лікуванні цієї вади розвитку. Моделювання дуги пластини може бути виконано в заводських умовах, яке розроблене за спеціально розрахованим розміром та формою цієї пластини, або безпосередньо – під час операції. В обох випадках під час операції виникає необхідність додаткового допасування дуги-пластини до необхідної форми. Без використання спеціальних інструментів невдало змодельовану дугу-пластину неможливо ефективно зафіксувати до бокових м’язів стінки грудної клітки в поперечних розтинах, що може стати причиною до 10% випадків зміщення дуги-пластини в загрудинному просторі, через недосягнення необхідної форми дуги-пластини, яке потім необхідно коригувати повторною операцією [2].

Для інтраопераційного моделювання дуги-пластини під час корекції ЛДГК використовують ключ, що представляє моноблок ручки та робочої частини, робоча частина якого у вигляді головки зі щілиноподібним поперечним наскрізним отвором 16Ч4 мм [3].

Проте ключ для інтраопераційного моделювання дуги-пластини такої конструкції має суттєві недоліки. Робоча частина його має тільки один щілиноподібний поперечний наскрізний отвір, просвіт якого передбачений для проходження дуги-пластини максимального розміру. При моделюванні дуги-пластини меншого розміру в просвіті такого отвору виникає нещільне захоплення площини пластини, що призводить до неплавного згинання чи розгинання пластини. У ключа такої моделі відсутня можливість бокового захоплення дуги-пластини, що особливо важливо при надто щільному приляганню тканин грудної клітки до пластини, яке призводить до додаткового пошкодження цих тканин. Ще більш необхідне бокове захоплення дуги-пластини при потребі допасування її на стороні зафіксованого поперечника-стабілізатора. Крім того, надто складним є бокове захоплення пластини під час операції з її видалення, коли краї пластини максимально щільно притиснені до тканин грудної клітки.

Мета роботи – розробити та впровадити в практику ключ для інтраопераційного моделювання дуги-пластини, який за рахунок особливостей своєї конструкції спростив би умови для надання необхідної форми та допасування її під час операції.

Матеріали і методи

У клініці дитячої хірургії НМУ імені О.О.Богомольця з 2001 до 2014 року проведено 93 операції – корекції ЛДГК у дітей з використанням дуги-пластини. В усіх пацієнтів під час операції використовували розроблений нами ключ для інтраопераційного моделювання дуги-пластини. Ключ для інтраопераційного моделювання дуги-пластини (рис. 1) представляє моноблок ручки 1 та робочої частини 2.

Робоча частина даного ключа - прямокутної форми шириною 45 мм, довжиною 35 мм і товщиною 9 мм лінійно переходить у прямокутну ручку із заокругленими краями довжиною 170 мм, шириною 25 мм і товщиною 5 мм. Такі розміри потрібні для забезпечення достатньої жорсткості інструмента, необхідного важеля та для зручного захоплення руками хірурга. Робоча частина має верхній поздовжний паз 3 довжиною 10 мм і шириною 3 мм, що дозволяє торцеве

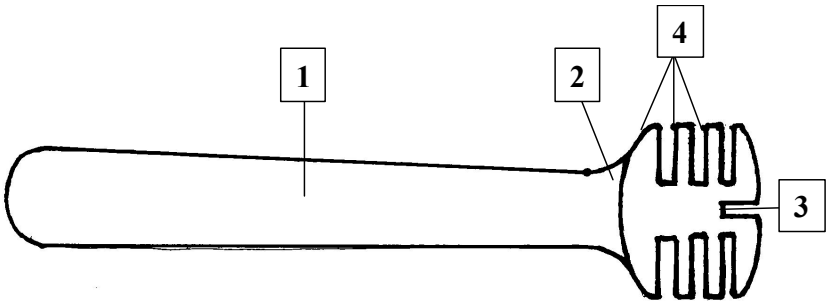

Рис. 1. Ключ для інтраопераційного моделювання дуги-пластини

захоплення площини пластини. З обох боків робочої частини наявні по три поперечних пази 4 довжиною 16 мм і шириною 2, 3 і 4 мм відповідно. Наявність бокових поперечних пазів різної ширини дозволяють при моделюванні дуги-пластини різних розмірів у просвіті таких пазів створити щільне захоплення площини пластини, що призводить до плавного згинання чи розгинання пластини.

Результати та їх обговорення

Запропонований ключ для інтраопераційного моделювання дуги-пластини використовують наступним чином. В положенні пацієнта лежачи на спині обидві його руки розводять в сторони для доступу до бокових поверхонь грудної клітки.

Остаточно моделюють до потрібної форми підготовлену раніше металеву дугу-пластину. Для цього в одному із трьох поперечних пазів ключа для інтраопераційного моделювання дуги-пластини фіксують пластину на необхідному рівні в поперечному положенні (перпендикулярно лінії дуги-пластини) і виконують моделювання пластини цим інструментом в необхідному напрямку. Дугу пластину фіксують у тих пазах, ширина яких відповідає товщині вибраної пластини. При необхідності виконання більш прицезійного моделювання дуги-пластини, одночасно використовують два інструменти, провівши дугу-пластину через один із поперечних пазів. В такому випадку один інструмент є упорним, а іншим виконують моделювання. При випадковому скручуванні дуги-пластини цими ключами можна скорегувати даний недолік. В такому випадку, зафіксувавши дугу-пластину в поперечних пазах протилежновстановлених інструментів, ліквідовують деформацію дуги-пластини розкручуванням. При необхідності моделювання кінців дуги-пластини, останні фіксують у повздовжньому положенні одного із трьох поперечних пазів або в верхньому поздовжньому пазі запропонованого ключа і виконують необхідне догинання або розгинання. Після того, білатерально по середньоаксилярній лінії поперечними розтинами довжиною до 4 см розсікають м'які тканини до ребер в проекції IV міжребір'я. Також проводять поздовжній розтин такої ж довжини у субксифоїдальному полі. Мобілізують загрудинний простір під "лійкою". Через сформований тунель проводять затискач Kelly, доки він не з'явиться з протилежного боку. За допомогою цього затискача проводять направляючу стрічку. Цим же шляхом, вже за допомогою стрічки, проводять металеву дугу-пластину випуклістю донизу. Потім дугу-пластину повертають на 180° так, щоб випуклість була спрямована догори, піднімаючи грудину і передню стінку грудної клітки до необхідного положення. При нещільному приляганні (або при надто щільному приляганні) країв змодельованої дуги-пластини до бокової поверхні грудної клітки проводять догинання, або навпаки – їх розгинання до необхідної форми. Для цього відповідний кінець дуги-пластини фіксують у верхньому поперечному пазі запропонованого інструменту і виконують допасовування цим інструментом пластини в необхідному напрямку. Якщо в розвернутому положенні дугу-пластину не вдалося достатньо допасувати до необхідної форми, тоді її розвертають в попереднє положення (випуклістю вниз) і цим же інструментом виконують допасовування країв пластини в необхідному напрямку. Після того повторно повертають дугу-пластину на 180° випуклістю догори.

Власне пластину фіксують нитками через отвір до м'язів в бокових розтинах. З боку поперечника дугу-пластину фіксують до м'язів через отвори в поперечнику. Рани пошарово зашивають із залишенням мікроіригатора за грудиною. Через 2-3 роки дугу-пластину необхідно видаляти.

Висновок

Завдяки розробці ключа для інтраопераційного моделювання дуги-пластини досягається максимально вдале моделювання дуги-пластини, що дозволяє ефективно зафіксувати її до бокових м'язів стінки грудної клітки в поперечних розтинах без наступних зміщень, чим забезпечується успішне лікування ЛДГК.

Перспективи подальших досліджень

Наші дослідження дозволяють вказувати на наявність проблем у лікуванні дітей з ЛДГК. Не менш важливим є подальший пошук найбільш ефективних способів хірургічного лікування цієї патології при накопиченні клінічного матеріалу.

Літетатура

1. Indications and technique of Nuss procedure for pectus excavatum / D.Nuss, R.E. Kelly // Journal Thorac. Surg. Clin. – 2010. – Vol. 20(4). – P.583-597.

2. Technical modifications in stabilisers and in bar removal in the Nuss procedure / Milanez de Campos J.R., Das-Neves-Pereira J.-C., Lopes K.M., Jatene F.B. // European journal of cardio-thoracic surgery. – 2009. – Vol. 36. – P. 410-412.

3. Experience and modification update for the minimally invasive Nuss technique for pectus excavatum repair in 303 patient / Croitoru D., Kelly R.E.Jr., Goretsky M.J. [et al.] // Journal of pediatric surgery. – 2002. – Vol. 37. – №3. – P. 437-445.

Надійшла 01.07.2014 року.

УДК 616.348 – 007.61 – 053.2 - 089

РАННІ ТА ВІДДАЛЕНІ РЕЗУЛЬТАТИ РЕКОНСТРУКТИВНО-ПЛАСТИЧНИХ ОПЕРАЦІЙ ПІСЛЯ ОБШИРНИХ РЕЗЕКЦІЙ ОБОДОВОЇ КИШКИ У ДІТЕЙ

О.Я. Матіяш
Івано-Франківський національний медичний університет, м.Івано-Франківськ
Національний медичний університет імені О.О. Богомольця, м. Київ

РАННИЕ И ОТДАЛЕННЫЕ РЕЗУЛЬТАТЫ РЕКОНСТРУКТИВНО-ПЛАСТИЧЕСКИХ ОПЕРАЦИЙ ПОСЛЕ ОБШИРНЫХ РЕЗЕКЦИЙ ОБОДОЧНОЙ КИШКИ У ДЕТЕЙ

О.Я. Матіяш
Ивано-Франковский национальный медицинский университет,
Национальный медицинский университет имени А.А. Богомольца, г. Киев
Национальная детская специализированная больница «Охматдет», г. Киев

EARLY AND LATE RESULTS OF RECONSTRUCTIVE PLASTIC SURGERY AFTER EXTENSIVE RESECTION OF THE COLON IN CHILDREN

O.Ya. Matiyash
Ivano-Frankivsk National Medical University, Ivano-Frankivsk
O.O. Bohomolets National Medical University, Kyiv
National Specialised Children's Hospital, Kyiv

Резюме. Вивчено результати хірургічної корекції вад розвитку та захворювань кишечника у 105 дітей, яким необхідне проведення обширної резекції ободової кишки: 26 (24,76%) дітей з тотальним агангліозом, 47 (44,76%) пацієнтів із субтотальним агангліозом, 11 (10,48%) – із ректо-сигмовидним агангліозом, 14 (13,33%) – з атрезією товстої кишки, 4 (3,81%) – з тотальним поліпозом товстої кишки та 3 (2,86%) – з неспецифічним виразковим колітом. Завдяки раціональному комплексу реконструктивно-пластичних операцій після обширних резекцій ободової кишки у дітей вдалось уникнути летальності, забезпечити зниження післяопераційних ускладнень та покращити якість життя у віддаленому періоді. Високу ефективність цієї програми підтверджено добрими функціональними результатами у 88,57% і задовільними - у 11,43% пацієнтів.

Ключові слова: кишечник, вади розвитку, захворювання, діагностика, лікування, обширні резекції, результати, діти.

Резюме. Изучено результаты хирургической коррекции пороков развития и заболеваний кишечника у 105 детей, которым необходимо проведение обширной резекции ободочной кишки: 26 (24,76%) детей с тотальным аганглиозом, 47 (44,76%) пациентов из субтотальным аганглиозом, 11 (10,48%) - с ректо-сигмовидным аганглиозом, 14 (13,33%) - с атрезией толстой кишки, 4 (3,81%) - с тотальным полипозом толстой кишки и 3 (2,86%) - с неспецифическим язвенным колитом. Благодаря рациональному комплексу реконструктивно-пластических операций после обширных резекций ободочной кишки у детей удалось избежать летальности, обеспечить снижение послеоперационных осложнений и улучшить качество жизни в отдаленном периоде. Высокую эффективность этой программы подтверждено хорошими функциональными результатами у 88,57% и удовлетворительными - у 11,43% пациентов.

Ключевые слова: кишечник, пороки развития, заболевания, диагностика, лечение, обширные резекции, результаты, дети.

Abstract. There were studied the results of the surgical correction of congenital malformations and diseases of the intestine in 105 children, for whom it was necessary to perform extensive colon resection: 26 (24.76%) with total agangliosis, 47 (44.76%) with subtotal agangliosis, 11 (10.48%) - with rectal-sigmoid agangliosis, 14 (13.33%) - with colon atresia, 4 (3.81%) - a total colon polyposis and 3 (2.86%) - with nonspecific ulcerative colitis. Owing to the rational complex of reconstructive plastic surgery after extensive resection of the colon in children it was succeeded to avoid mortality, to ensure reduction of postoperative complications and to improve quality of life in the late postoperative period. The high efficiency of the program was confirmed by good functional results in 88.57% and satisfactory - in 11.43% of patients.

Keywords: intestine, malformations, diseases, diagnostics, treatment, extensive resections, results, children.

Постановка проблеми і аналіз останніх досліджень. Відновлення прохідності кишкового тракту після видалення не менше 2/3 ободової кишки є однією із найважливіших і найскладніших задач в сучасній коло-проктології дитячого віку. На момент виписки пацієнти, які перенесли радикальну операцію з приводу корекції вад розвитку та захворювань кишечника у дітей, при яких необхідні обширні резекції ободової кишки, не вважаються здоровими [1, 4]. Це зумовлено значними морфо-функціональними змінами в кишечнику та хірургічним втручанням в такій складній анатомо-фізіологічній зоні, якою є аноректальна ділянка, втратою значної довжини життєво-важливих ділянок кишечнику, бо обширні резекції ободової кишки призводять до порушення водно-електролітного балансу, погіршення нормобіозу, зниження можливості формування та накопичення калових мас, прискорення пасажу по травному тракту [5].

У цих дітей після реконструктивно-пластичних операцій відновлення гомеостазу в усіх органах і системах, а особливо – травної системи може тривати від 2-х до 5-ти років і більше [2, 3].

Мета роботи – покращення результатів хірургічної корекції вад розвитку та захворювань кишечника при відновленні прохідності кишкового тракту після обширних резекцій ободової кишки у дітей.

Матеріали і методи

Проаналізовані результати хірургічної корекції вад розвитку та захворювань кишечника у 105 дітей, яким необхідне було проведення обширної резекції ободової кишки. Всі пацієнти обстежені в клініці хірургії дитячого віку Національного медичного університету імені О.О.Богомольця на базі Національної дитячої спеціалізованої лікарні «Охматдит» з початку 1987 до кінця 2012 року. Серед них були: 26 (24,76%) дітей з тотальним агангліозом, 47 (44,76%) пацієнтів із субтотальним агангліозом, 11 (10,48%) – із ректо-сигмовидним агангліозом, 14 (13,33%) – з атрезією товстої кишки, 4 (3,81%) – з тотальним поліпозом товстої кишки та 3 (2,86%) – з неспецифічним виразковим колітом.

Найбільшу кількість досліджуваних пацієнтів складали новонароджені та діти грудного віку – 93,33%. У віці до 5 днів було 80 (76,19%) пацієнтів, від 1 до 6 місяців - 16 (15,24%), від 7 до 12 місяців - 2 (1,91%) і старших 1 року – 7 (6,67%)

пацієнтів.

Досліджувані пацієнти були розділені на дві групи: ті, яким під час радикальної операції проведена субтотальна резекція ободової кишки (n=61 (58,10%)) та діти, з колектомією (n=44 (41,90%)). Залежно від об'єму резекції ободової кишки виконували наступні варіанти операції.

При субтотальній резекції ободової кишки для відновлення прохідності кишкового тракту із урахуванням довжини залишеної кишки та особливостей кровообігу її брижі використовували кілька варіантів: зведення товстої кишки по лівому брижовому синусі (боковому каналі) (n=19); зведення товстої кишки по правому брижовому синусі з проведенням її попереду термінального відділу клубової кишки (n=20); зведення висхідної чи сліпої кишки з розворотом її на 180° (n=13); заміщення лівої половини товстої та прямої кишки ілеотрансплантатом з інтраректальним його зведенням (n=9).

Вибір варіанту відновлення прохідності кишкового тракту після колектомії у наших дітей проходив у міру пошуку, удосконалення, розробки та впровадження в практику оптимальних способів формування функціонально-вигідного резервуару («неоректуму») з тонкої кишки. У цих пацієнтів використовували: заміщення всієї товстої та прямої кишок за рахунок «прямого» зведення клубової кишки (n=1); заміщення всієї товстої та прямої кишки за рахунок ілеотрансплантату з відновленням прохідності клубової кишки інвагінаційним анастомозом «кінець-в-бік» (n=8); заміщення всієї товстої та прямої кишки за рахунок ілеотрансплантату з відновленням прохідності клубової кишки імплантацією Баугінієвої заслінки в бік ілеотрансплантату (n=1); заміщення всієї товстої та прямої кишки подвоєним ілеотрансплантатом з J-анастомозом (n=2); заміщення всієї товстої та прямої кишки подвоєним ілеотрансплантатом з боковим анастомозом (n=32).

Результати та їх обговорення

Спостерігаючи за динамікою змін у пацієнтів, яким виконано радикальні операції, нами відзначено певну закономірність.

В ранньому післяопераційному періоді у 15 (14,29%) пацієнтів було діагностовано такі ускладнення, як злукову непрохідність кишечника (n=3), стеноз анастомозу (n=2), нагноєння післяопераційної рани в місці виведення колостоми (n=1), дерматит у вигляді мацерації в ділянці промежини (n=8) та пневмонію (n=1). Ці ускладнення були кореговані розсіченням злук при злуковій непрохідності кишок і бужуванням анастомозу - при його стенозі. Інші ускладнення проліковані консервативно. Всі діти залишилися живими.

Відновлення перистальтики в оперованих пацієнтів спостерігали через 2-3 доби післяопераційного періоду, першу дефекацію – з 3-4 доби. Кількість випорожнень в терміни спостереження до 3 місяців відрізнялась значною варіабельністю (від 8-10 до 18-24 разів на добу), що, на нашу думку, свідчило про довжину залишеного відрізка кишечника, або про індивідуальні особливості процесів адаптації до створеної нової анатомо-функціональної конструкції тонкокишкового резервуару у дітей різного віку.

Ускладнення у віддаленому післяопераційному періоді зустрілись у 9 (8,57%) серед 105 прооперованих дітей: злукова непрохідність кишечника (n=4), стеноз коло-ректального анастомозу (n=3) та залишковий агангліоз (n=2). Дані ускладнення ліквідовані розсіченням злук при злуковій непрохідності кишок, бужуванням анастомозу - при його стенозі та сфінктероміектомією – при залишковому агангліозі.

Функціональні результати оцінювали на основі клінічного обстеження пацієнтів, анкетного опитування, яке включає оцінку функції сформованого резервуару та реабілітації в терміни від 6 місяців до 25 років після виконаних хірургічних втручань.

Добрі функціональні результати відзначено у 93 (88,57%) пацієнтів. У цих дітей не було труднощів при дефекації, частота стула становила 2,5±1,5 раз на добу ($p<0,05$), кал мав нормальну консистенцію, відзначалось повне тримання кишкового вмісту, чітко відчувався позив на дефекацію зі здатністю розрізняти кал і гази.

Задовільні функціональні результати отримані у 12 (11,43%) дітей. У дітей із задовільними результатами частота стула досягала 4,5±1,0 раз на добу ($p<0,05$), відзначались періодичне нетримання калу при наявності позиву на дефекацію, знижена властивість розрізняти кал і гази, або спостерігалась затримка стула та виникала необхідність у постановці клізм чи послаблюючих середників.

На випадок повного нетриманя калу і газів функціональний результат лікування вважали незадовільним. Незадовільних функціональних результатів не було.

Висновки

1. Розроблений диференційний підхід до вибору оптимального способу відновлення цілості кишкового тракту після обширних резекцій ободової кишки дозволив у 93 (88,57%) випадках досягти добрих, а в 12 (11,43%) пацієнтів - задовільних функціональних результатів, уникнути летальності, забезпечити зниження післяопераційних ускладнень та покращити якість життя у віддаленому післяопераційному періоді.

2. Цих позитивних результатів нам вдалося досягти завдяки комплексному підходу до покращення результатів хірургічної корекції вад розвитку та захворювань кишечника при відновленні прохідності кишкового тракту після обширних резекцій ободової кишки у дітей шляхом вдосконалення методів лікування цієї патології.

Перспективи подальших досліджень

Наші дослідження дозволяють вказувати на наявність проблем в лікуванні дітей, яким необхідне проведення обширної резекції ободової кишки. Не менш важливим є подальший пошук найбільш ефективних способів хірургічного лікування цієї патології при накопиченні клінічного матеріалу.

Літетатура

1. Moore S.W. Clinical and genetic differences in total colonic aganglionosis in Hirschsprung's disease / S.W. Moore, M. Zaahl // J. Pediatr. Surg. – 2009. – Vol. 44, No 10. – P.1899–1903.

2. Quality of life and disease-specific functioning of patients with anorectal malformations or Hirschsprung's disease: a review / E.E. Hartman, F.J. Oort, D.C. Aronson et al. / Arch. Dis. Child. – 2011. – Vol. 96, No 4. – P.398–406.

3. So E. Colostomy for large bowel anomalies in children: a case controlled study // E. So, A. Nen, A. Cc // Int. J. Surg – 2007. – Vol. 5. – P.273–277.

4. Stensrud K.J. Functional outcome after operation for Hirschsprung disease – transanal vs transabdominal approach / K.J. Stensrud, R. Emblem, K. Bjornland // J. Pediatr. Surg. – 2010. – Vol. 45. – P.1640–1644.

5. Transanal one-stage endorectal pull-through for Hirschsprung's disease: a comparison with the staged procedures / S. Aslanabadi, A. Ghalehgolab-Behbahan, S. Zarrintan et al. // Pediatr. Surg. Int. – 2008. – Vol. 24. – P.925–929.

Надійшла 01.07.2014 року.

УДК 616-071+616-002.5+616.233-002

ПОРУШЕННЯ ЛОКАЛЬНОЇ ІМУННОЇ ВІДПОВІДІ У ХВОРИХ НА ІНФІЛЬТРАТИВНИЙ ТУБЕРКУЛЬОЗ, ПОЄДНАНИЙ ІЗ ХРОНІЧНИМ БРОНХІТОМ

О.П. Мельник, М.М. Островський
ДВНЗ "Івано-Франківський національний медичний університет"

НАРУШЕНИЕ ЛОКАЛЬНОГО ИММУННОГО ОТВЕТА У БОЛЬНЫХ ИНФИЛЬТРАТИВНЫМ ТУБЕРКУЛЕЗОМ, СОВМЕЩЕННЫЙ С ХРОНИЧЕСКИМ БРОНХИТОМ

О.П. Мельник, Н.Н. Островский
ГВНЗ "Ивано-Франковский национальный медицинский университет"

VIOLATION OF A LOCAL IMMUNE RESPONSE IN PATIENTS WITH INFILTRATIVE TUBERCULOSIS COMBINED WITH CHRONIC BRONCHITIS

O.P. Melnyk, M.M. Ostrovskyi
Ivano-Frankivsk National Medical University

Резюме. Обстежено 59 хворих на інфільтративний туберкульоз, поєднаний з хронічним бронхітом. У хворих на хронічний бронхіт верифікацію діагнозу та його формулювання проводили на підставі Міжнародної статистичної класифікації хвороб та споріднених проблем охорони здоров'я X, клінічних та фізикально-інструментальних ознак (продуктивний кашель протягом кількох місяців упродовж 2 років, хрипи, 2-3 загострення на рік протягом 2 років, збереження у фазі ремісії ознак порушення вентиляції, рентгенологічні симптоми склерозу) [8, 10]. Діагноз інфільтративного туберкульозу виставляли згідно з матеріалами наказу МОЗ України № 1091 від 21.12.2012 – «Про затвердження уніфікованого клінічного протоколу первинної, вторинної (спеціалізованої) та третинної (високоспеціалізованої) медичної допомоги туберкульоз» [11]. При обстеженні виявлено порушення локальної імунної відповіді, а саме при поєднаній патології зменшення ІЛ-4 та зростання ІЛ-6 у бронхоальвеолярному вмісті, порівняно з даними у хворих виключно з моноваріантом патології.

Ключові слова: інфільтративний туберкульоз, хронічний бронхіт, бронхоальвеолярний вміст, цитокіни.

Резюме. Обследовано 59 больных инфильтративным туберкулезом, совмещенный с хроническим бронхитом. У больных хроническим бронхитом верификацию диагноза и его формулировка проводили на основании Международной статистической классификации болезней и проблем здоровья X, клинических и физикальных - инструментальных признаков (продуктивный кашель в течение нескольких месяцев в течение 2 лет, хрипы, 2-3 обострения в год в течение 2 лет , сохранение в фазе ремиссии признаков нарушения вентиляции, рентгенологические симптомы склероза) [8, 10]. Диагноз инфильтративного туберкулеза выставляли по материалам приказа МОЗ Украины № 1091 от 21.12.2012 - «Об утверждении унифицированного клинического протокола первичной, вторичной (специализированной) и третичной (высокоспециализированной) медицинской помощи туберкулез» [11]. При обследовании выявлены нарушения локального иммунного ответа, а именно при сочетанной патологии уменьшение ИЛ-4 и рост ИЛ-6 в бронхоальвеолярном содержании по сравнению с данными у больных исключительно моновариантом патологии.

Ключевые слова: инфильтративный туберкулез, хронический бронхит, бронхоальвеолярные содержание , цитокины.

Abstract. The study involved 59 patients with infiltrative tuberculosis combined with chronic bronchitis. In patients with chronic bronchitis diagnosis and verification of its wording was performed basing on the International Statistical Classification of Diseases and Related Health Problems X Clinical and instrumental and physical characteristics (productive cough for several months for 2 years, wheezing, exacerbation of 2-3 year 2 years, save in remission of impaired ventilation and radiological symptoms of multiple sclerosis) [8, 10]. The diagnosis of infiltrative tuberculosis exhibited by materials order MH of Ukraine № 1091 from 21.12.2012 - "On approval of unified clinical protocols of primary, secondary (specialized) and tertiary (tertiary) health care tuberculosis " [11]. The examination revealed a violation of the local immune response, such as comorbidity reduction in IL-4 and increased IL -6 in bronchoalveolar content compared to patients with only one disease.

Keywords: infiltrative tuberculosis, chronic bronchitis, bronchoalveolar contents cytokines.

Постановка проблеми і аналіз останніх досліджень. За останні десятиріччя відбулися суттєві зміни в епідеміології, клініці, структурі клінічних форм, ускладнень і супутньої патології туберкульозу легень [3, 4, 5, 15]. Збільшилася кількість хворих із ускладненнями та хронічною патологією бронхів, створюючи передумови для виникнення більш тяжких форм туберкульозу з порушеннями функції зовнішнього дихання і зниження ефективності лікування [5, 6, 7, 12]. Вивчення особливостей патогенезу туберкульозного процесу в умовах епідемії, стрімка еволюція функціональної та ендоскопічної діагностики, збільшення частки досконало обстежених хворих у фтизіатричних закладах привертає увагу лікарів на супутні ендобронхіальні запальні процеси та бронхообструкцію [3, 4, 12]. На сьогодні туберкульоз в Україні є найпоширенішою інфекційною хворобою, яка посідає перше місце в структурі смертності людей від інфекційних захворювань [17, 18].

Епідемія ТБ характеризується великою кількістю пацієнтів із деструктивними формами захворювання [16]. Це означає, що кожен із таких пацієнтів може зайняти своє місце в епідемічному ланцюжку і продовжити поширення туберкульозної інфекції, якщо лікування виявиться неефективним.

Наступною промінентною ознакою сучасної ситуації є те, що все частіше відзначається картина поєднання туберкульозного процесу з іншою супутньою патологією.

Наявність хронічного неспецифічного запального процесу в бронхіальному дереві при розвитку специфічного запалення, яким є інфільтративний туберкульоз легень, імовірно здатен модерувати наростання явищ бронхообструкції.

Згідно з даними літератури [5, 14, 20], чинниками виникнення БОС у хворих на ТБ легенів є мета- і посттуберкульозний пневмофіброз із порушенням архітектоніки і топографії бронхолегеневої системи, що призводить до деформації бронхів, утворення бронхоектазів, торпідного перебігу ТБ та прогресування запальних змін у слизовій оболонці бронхів із порушенням місцевого імунного захисту та формуванням мукоциліарної недостатності [7].

З'явилося багато різновекторних фактів, які свідчать про те, що порушення продукції цитокінів є й причиною й одномоментно наслідком патологічних відхилень імунної відповіді при туберкульозі [19]. За даними А. Ф. Возіанова [2]

значну роль у формуванні як захисту, так і процесів розвитку й прогресування хвороби відіграє система інтерферонів. Активовані контактом з антигеном та IFN-γ макрофаги продукують IL-12, який стимулює диференціацію незрілих CD4 лімфоцитів у Т-хелпери І-го типу, котрі після презентації їм антигену активуються й продукують цілий ряд цитокінів (IL-2, TNF-α, IFN-γ) [1]. Наслідком дії перерахованих трансмітерів є активація цитотоксичних CD8 лімфоцитів, які забезпечують цитоліз відповідних клітин-мішеней, що завершується елімінацією збудників, в тому числі й МБТ, а особливо за умови їх внутріклітинної локалізації [2, 13].

Мета дослідження: оптимізація діагностики патогенетичних порушень у хворих на інфільтративний туберкульоз, поєднаний із хронічним бронхітом.

Матеріали і методи

Обстежено 59 хворих на інфільтративний туберкульоз, поєднаний з хронічним бронхітом. Верифікацію діагнозу хронічний бронхіт та його формулювання проводили на підставі Міжнародної статистичної класифікації хвороб та споріднених проблем охорони здоров'я X, клінічних та фізикально-інструментальних ознак (продуктивний кашель протягом кількох місяців упродовж 2 років, хрипи, 2-3 загострення на рік протягом 2 років, збереження у фазі ремісії ознак порушення вентиляції, рентгенологічні симптоми склерозу) [8, 10]. Діагноз інфільтративний туберкульоз виставляли згідно матеріалів наказу МОЗ України № 1091 від 21.12.2012 – «Про затвердження уніфікованого клінічного протоколу первинної, вторинної (спеціалізованої) та третинної (високоспеціалізованої) медичної допомоги туберкульоз» [11]. Фібробронхоскопію проводили 59 хворим.

З метою дослідження впливу хронічного бронхіту на перебіг інфільтративного туберкульозу хворих розділили на три дослідні групи: І група складалася з 18 хворих на хронічний бронхіт; ІІ група включала 14 пацієнтів із інфільтративним туберкульозом; ІІІ група включала 27 осіб, хворих на інфільтративний туберкульоз поєднаний із хронічним бронхітом.

Фібробронхоскопію (ФБС) проводили за допомогою фібробронхоскопу фірми „Olympus BF-20" (Японія) з одночасним взяттям бронхоальвеолярного вмісту та оцінкою запальних змін трахеобронхіального дерева згідно з загальноприйнятою методикою за J. Lemoine у модифікації Г.І.Лукомського.

Результати та їх обговорення

Дослідження імунної відповіді на рівні ендобронхіального вмісту IFN-γ, ІЛ-4 та ІЛ-6 проведено у 18 хворих на хронічний бронхіт, 14 пацієнтам із інфільтративним туберкульозом та 27 особам із інфільтративним туберкульозом, поєднаним із хронічним бронхітом. Контрольну групу склали 15 ПЗО без наявних ознак захворювань респіраторно-вентиляційного тракту й іншої патології внутрішніх органів.

Нами оцінено ряд параметрів, які дали змогу характеризувати стан імунної відповіді при інфільтративному туберкульозі, хронічному бронхіті та при поєднанні інфільтративного туберкульозу та хронічного бронхіту. Так, у процесі проведення роботи нами встановлено, що в ПЗО рівень ІЛ-6 бронхоальвеолярного вмісту був (45,52±4,14) пг/мл, ІЛ-4 – (9,03±0,17) пг/мл, а показник IFN-γ склав (1,31±0,12) пг/мл ($p<0,05$).

Хочемо особливо підкреслити, що характерною ознакою хронічного бронхіту у фазі загострення було виявлене нами різке наростання титрів ІЛ-6 у бронхоальвеолярному вмісті (І група хворих): даний показник достовірно зріс на момент госпіталізації в 2,05 рази, порівняно з показниками групи контролю ($p_2<0,05$) (табл. 1). Більш виражене, ніж в осіб І групи дослідження наростання рівня ІЛ-6 ми спостерігали у пацієнтів із інфільтративним туберкульозом легень, де даний цитокін становив (93,27±0,06) пг/мл ($p_1<0,05$), що було в 3,20 рази ($p_2<0,05$) більше від значень групи ПЗО.

Проте, максимально маніфестною була динаміка наростання титрів ІЛ-6 у бронхоальвеолярному вмісті в ІІІ групі хворих: рівень ІЛ-6 у хворих при поєднанні інфільтративного туберкульозу та хронічного бронхіту був у 4,49 рази ($p_2<0,05$) вищий від значення аналогічного показника в групі ПЗО, в 2,21 рази ($p_1<0,05$), порівняно з І групою хворих та в 1,40 рази ($p_1<0,05$), порівняно з ІІ групою хворих.

Як достовірно випливає з проведених нами досліджень, рівень ІЛ-4 у хворих на хронічний бронхіт (І група хворих) був у 1,69 рази нижчий від значення аналогічного показника в групі ПЗО ($p_2<0,05$).

Характерною ознакою інфільтративного туберкульозу було виявлене нами різке зниження титрів ІЛ-4 у бронхоальвеолярному вмісті: даний показник склав (4,98±0,47) пг/мл, а це 1,81 раз нижче, ніж у І групи хворих ($p_1<0,05$) (див. табл. 1).

Для поєднаної патології (ІІІ група хворих) показовим є встановлений достовірний дефіцит ІЛ-4, який на момент госпіталізації був понижений у 3,29 рази у порівнянні з групою ПЗО ($p_2<0,05$), а також на 7,02% нижчим від показників у І групі ($p_1<0,05$) та на 94,52 % - у ІІ групі хворих ($p_1<0,05$).

Для хронічного бронхіту у фазі загострення (І група хворих) характерним є також і зниження рівня IFN-γ, який до початку лікування був понижений на 16,96% порівняно з групою ПЗО, де даний показник становив (1,31±0,12) пг/мл ($p_2<0,05$) (див. табл. 1).

Проведені подальші дослідження встановили, що вміст IFN-γ в бронхоальвеолярному вмісті значно різнився у хворих із хронічним бронхітом у фазі загострення (І група хворих), порівняно з даними хворих на інфільтративний туберкульоз (ІІ група хворих), зокрема нами зафіксовано зменшенням рівня IFN-γ на 34,93% ($p_1<0,05$), порівняно з І групою хворих, та в 1,58 рази нижчим, порівняно з групою ПЗО ($p_2<0,05$).

Хочемо особливо підкреслити, що характерною ознакою інфільтративного туберкульозу на фоні хронічного бронхіту було виявлене нами надзвичайно різке зниження титрів IFN-γ у бронхоальвеолярному вмісті: даний показник зменшився в 2,79 рази, порівняно з показниками групи контролю ($p_2<0,05$) (див. табл. 1), та на 38,29%, порівняно з І дослідною групою ($p_1<0,05$) та - на 76,59 %, поріняно з ІІ групою дослідження ($p_1<0,05$).

Таблиця 1. Показники рівня інтерлейкінів (пг/мл) у хворих з інфільтративним туберкульозом залежно від наявності хронічного бронхіту, (M±m)

Показники	Групи обстежених				p1	p2
	ПЗО, n=15	Хворі з хронічним бронхітом, n=18 (група І)	Хворі з інфільтративним туберкульозом, n=14 (група ІІ)	Хворі з інфільтративним туберкульозом на фоні хронічного бронхіту, n=27 (група ІІІ)		
IFN-γ	1,31±0,12	1,12±0,03	0,83±0,11	0,47±0,08	<0,05	<0,05
ІЛ-4	9,03±0,17	5,33±0.21	4,98±0,47	2,74±0,24	<0,05	<0,05
ІЛ-6	45,52±4,14	93,27±0,06	145,81±28	204,26±14	<0,05	<0,05

Примітки: p1 – достовірність різниці параметрів між показниками груп дослідження; p2 - достовірність різниці параметрів між групами дослідження та контролем

Нами виявлене напруження запального ендобронхіального процесу на молекулярному рівні балансу IFN-γ, ІЛ-4 та ІЛ-6 у хворих з інфільтративним туберкульозом на фоні хронічного.

Висновки

1. Промінентною ознакою розвитку прогресування запальних змін бронхіального дерева при поєднанні інфільтративного туберкульозу легень та хронічного бронхіту є зменшення в 1,82 рази ІЛ-4 ($p<0,05$) та в 1,77 рази IFN-γ ($p<0,05$), а також зростання на 71,38 % ІЛ-6 ($p<0,05$) у бронхоальвеолярному вмісті, порівняно з даними у хворих виключно з моноваріантом патології.

2. Отримані нами дані свідчать про порушення локальної імунної відповіді й є свідченням прогресування локальних ознак вторинного імунодефіциту у хворих на інфільтративний туберкульоз, що мають негативну тенденцію при супутній патології у вигляді хронічного бронхіту, що доводить доцільність в подальшому пошуку модернізації лікувальних програм.

Література

1. Авдеев С. Н. С-реактивный белок – новый или старый маркер бронхолегочных инфекций [Текст] / С. Н. Авдеев, Г. Е. Баймаканова // Атмосфера. Пульмонология и аллергология. – 2008. – №4. – С. 26–32.

2. Возианов А.Ф. Цитокины. Биологические и противоопухолевые свойства / А.Ф.Возианов, А.К.Бутенко, К.П. Зак. – К.: Наукова думка, 1998. - 319 с.

3. Зайков С.В. Бронхообструктивний синдром: принципи діагностики і терапії / С.В. Зайков // Укр. пульмонолог. журн. – 2009. – № 1. – С. 45–49.

4. Зайков С.В. Можливості патогенетичної терапії бронхообструктивного синдрому у хворих на туберкульоз / С.В. Зайков, А.Б. Дудник // Ліки України. – 2009. – № 8. – С. 96–99.

5. Зайков С.В. Переваги сучасної інгаляційної терапії у хворих на туберкульоз легень з бронхообструктивним синдромом / С.В. Зайков, А.Б. Дудник // Укр. пульмонолог. журн. – 2010. – № 1. – С. 35–38.

6. Зайков С.В. Частота, клінічні особливості та ефективність лікування бронхообструктивного синдрому у хворих на вперше діагностований туберкульоз органів дихання / С.В. Зайков, А.Б. Дудник // Укр. пульмонолог. журн. – 2009. – № 2. – С. 37–40.

7. Ільницька Л.І. Особливості ендоскопічних проявів запалення слизової бронхіального дерева при туберкульозі органів дихання у підлітків / Л.І. Ільницька // Укр. пульмонолог. журн. – 2007. – № 4. – С. 29–32.

8. Клінічні особливості поєднаного перебігу туберкульозу легень і хронічного бронхіту / Кужко М. М., Курило С. М., Процик Л. М. та ін. // Укр.пульмонолог.журнал. — 2001. — № 3. — С. 29–32.

9. Кужко М. М. Бронхообструктивний синдром, як актуальна проблема сучасної фтизіатрії (до питання про патогенез, діагностику, клінічний перебіг) [Текст] / М. М. Кужко, С. М. Куріло, Л. М. Процик, І. В. Джавад. Укр. пульмонол. Журн. — 2000. — № 1. — С. 25–28.

10. Кужко М.М. Діагностика ранньої стадії хронічного бронхіту у хворих на туберкульоз легень / М.М. Кужко, С.М. Куріло, Л.М. Процик та [та ін.] // Методичні рекомендації. – К. – 2003. – С. 16.

11. Наказ МОЗ України "Уніфікований клінічний протокол медичної допомоги (УКПМД) «Туберкульоз»" від 21.12.2012 № 1091.

12. Особливості інфільтративного туберкульозу легенів у підлітків за сучасних умов : Автореф. дис... канд. мед. наук: 14.01.26 / Л.А. Суханова; Ін-т фтизіатрії і пульмонології ім. Ф.Г.Яновського АМН України. — К., 1999. — 18 с. — укр.

13. Островський М.М. Бронхообструктивний синдром: актуальні питання діагностики та лікування / О.О. Островський // Укр. пульмонолог. журн. – 2001. – № 2. – С. 14–16.

14. Савула М.М. Деякі особливості зв'язку між гострими респіраторними вірусними інфекціями, грипом та захворюваністю на туберкульоз / М. М. Савула , В. К. Паучок, Ю. С. Заводович [та ін.] // Туберкульоз, легеневі хвороби, ВІЛ-інфекція. – 2011. – № 1. – С. 53–59.

15. Силина, Т. Ю. Интерферон-і и IgG антитела к M. tuberculosis в сыворотке крови больных активным туберкулезом [Текст] / Т. Ю. Силина, Т. И. Морозова // Пробл. туберкулеза и болезней легких. — 2004. — № 11. — С. 43–45.

16. Фещенко Ю. І. Стан та інфраструктура протитуберкульозної служби України в період епідемії туберкульозу / Ю. І. Фещенко, В. М. Мельник, В. Г. Матусевич [та ін.] // Укр. пульмонолог. журн. – 2009. - №1. – с5-7

17. Фещенко Ю.І. Організація протитуберкульозної допомоги населенню [Текст] / Ю.І. Фещенко, В.М. Мельник. – К.: Здоров'я, 2006. – 656 с.

18. Фещенко Ю.І. Фтизіоепідеміологія / Ю.І Фещенко, В.М. Мельник. – К.: Здоров'я, 2004. – 624 с.

19. Шмелев Е.И. Бронхообструктивный синдром и его коррекция у больных туберкулезом легких / Е.И. Шмелев // Concillium medicum. – 2007. – № 4. – С. 5–7.

20. Pinto-Plata, V.M. C-reactive protein in patients with COPD, control smokers and non-smokers [Text] / V.M. Pinto-Plata [et al.]// Thorax.-2006.-Vol.1,№1/ - P. 23-28.

Надійшла 05.05.2014 року.

УДК 616.346-003.089

РЕЗУЛЬТАТИ ЛІКУВАННЯ ДІТЕЙ З МІСЦЕВИМ АПЕНДИКУЛЯРНИМ ПЕРИТОНІТОМ

М. Г. Мельниченко, Л. Б. Елій, В. В. Антонюк
Одеський національний медичний університет

РЕЗУЛЬТАТЫ ЛЕЧЕНИЯ ДЕТЕЙ С МЕСТНЫМ АППЕНДИКУЛЯРНЫМ ПЕРИТОНИТОМ

М. Г. Мельниченко, Л. Б. Элий, В. В. Антонюк
Одесский национальный медицинский университет

TREATMENT RESULTS OF CHILDREN WITH LOCAL APPENDICULAR PERITONITIS

M.H. Melnychenko, L.B. Elii, V.V. Antoniuk
Odesa National Medical University

Резюме. Проведений аналіз результатів лікування місцевого апендикулярного перитоніту у дітей показав, що диференційоване комплексне відновлювальне лікування за розробленою програмою на стаціонарному етапі сприятливо впливає на перебіг захворювання, а саме приводить до скорочення часу купірування основних клінічних ознак у післяопераційному періоді на 2–3 доби; зниження кількості ускладнень у післяопераційному періоді, покращення «добрих» результатів лікування хворих основної групи (89,5 % дітей проти 57,8 % у контрольній групі) і зниження «незадовільного» результату лікування серед дітей РГ до 2,8 %, порівняно з 15,5 % у дітей КГ.

Ключові слова: лікування, місцевий апендикулярний перитоніт, діти.

Резюме. Проведенный анализ результатов лечения местного аппендикулярного перитонита у детей показал, что дифференцированное комплексное восстановительное лечение по разработанной программе на стационарном этапе благоприятно влияет на течение заболевания, а именно приводит к сокращению времени купирования основных клинических признаков в послеоперационном периоде на 2-3 суток; снижение количества осложнений в послеоперационном периоде, улучшение «хороших» результатов лечения больных основной группы (89,5% детей против 57,8% в контрольной группе) и снижение «неудовлетворительного» результата лечения среди детей ОГ до 2,8% против 15,5 % у детей КГ.

Ключевые слова: лечение, местный аппендикулярный перитонит, дети.

Abstract. The analysis of treatment results of local appendicular peritonitis in children showed that the differential complex restorative treatment according to developed program for stationary phase has a beneficial effect on the disease, and leads to a reduction in time of main clinical signs relief in postoperative period of 2-3 days; reduced number of complications in postoperative period, the improvement of "good" treatment results of patients in the reference group (89.5% of children vs. 57.8% in the control group) and reduced "poor" treatment outcome among children of RG to 2.8% compared to 15.5 % of children in CG.

Keywords: treatment, local appendicular peritonitis, children.

Постановка проблеми і аналіз останніх досліджень. Проблема апендикулярного перитоніту досі залишається однією з найбільш актуальних у дитячій хірургії. Застосування сучасних методів діагностики та лікування не зменшує кількість післяопераційних ускладнень при перитоніті апендикулярної етіології у дітей, що коливається від 12,4 до 48,6 % [1,3,6,7]. Незважаючи на широку палітру досліджень, присвячених перитоніту, не можна вважати всі питання даної проблеми цілком розв'язаними і, перш за все, стосовно лікування дітей [2,4,5,7]. Тому важливим є пошук нових засобів оптимізації лікування апендикулярного перитоніту.

Метою дослідження було вивчення результатів лікування дітей з місцевим апендикулярним перитонітом за розробленою комплексною програмою.

Матеріал і методи

Під нашим спостереженням перебували 370 дітей віком від 2 до 17 років з місцевим апендикулярним перитонітом (МАП), які знаходились у відділенні гнійно-септичної хірургії обласної дитячої клінічної лікарні м. Одеса. Для оцінки ефективності комплексної програми диференційованого лікування дітей з МАП ми поділили усіх хворих на дві групи – основну й контрольну. До основної групи (ОГ) увійшло 209 дітей, у яких проводилося відновлювальне лікування за розробленою нами програмою на стаціонарному етапі. Дівчат в основній групі було 86 (41,1 %), хлопчиків – 123 (58,9 %). Контрольну групу (КГ) утворили 161 дитина, у яких на стаціонарному етапі у післяопераційному періоді проводилося традиційне лікування. Дівчат у контрольній групі було 64 (39,8 %), хлопчиків – 97 (60,2 %).

Ефективність лікування дітей з МАП оцінювали за динамікою післяопераційного перебігу захворювання, враховуючи самопочуття пацієнтів, больовий синдром, температурну реакцію, дані лабораторних досліджень, ультрасонографії й допплерографії, відновлення рухової функції кишечнику, виникнення ускладнень, терміни перебування хворих у стаціонарі. Динаміка клініко-лабораторної та ультразвукової картини визначала подальшу тактику ведення хворого.

Окрім того, при МАП у дітей вивчали безпосередні ускладнення, що виникали протягом 1 міс. після захворювання, на стаціонарному етапі: ускладнення з боку післяопераційної рани (нагноєння післяопераційної рани); з боку черевної порожнини (абсцедування у черевній порожнині або тривалий перебіг перитоніту, рання спайкова непрохідність кишечнику (РСНК), інфільтрат черевної порожнини, формування кишкової нориці); ускладнення з боку інших органів (бронхіт, пневмонія тощо).

Результати лікування оцінювали протягом перебування дітей з МАП у стаціонарі та після його завершення. Безпосередні (до 1 міс. у післяопераційному періоді) результати оцінювали за трибальною шкалою: «добрий», «задовільний» та «незадовільний» результат.

Під «добрим» результатом розуміли такий, коли перебіг МАП у дітей не супроводжувався ніякими ускладненнями, час відновлення основних клінічних ознак характеризував сприятливий перебіг захворювання у стаціонарі. До «задовільних» були зараховані результати, коли у дітей в післяопераційному періоді виникали нагноєння післяопераційної рани, абсцедування у черевній порожнині, ускладнення з боку інших органів (пневмонія). Однак вказані порушення були ліквідовані протягом стаціонарного періоду, і дитину виписували додому у задовільному стані, порушення функції кишечника не було. До «незадовільних» безпосередніх результатів ми зарахували виникнення ускладнень, що призводили до порушень функції органів черевної порожнини: злукова непрохідність кишечнику, інфільтрати черевної порожнини.

Результати та їх обговорення

Порівняльний аналіз перебігу післяопераційного періоду показав, що проведення комплексного відновлюваль-

Таблиця 1. Розподіл дітей з місцевим апендикулярним перитонітом за ознаками

Клінічні ознаки	Основна група, (n=209)	Контрольна група, (n=161)	p
Біль (доба купірування)	4,1±0,7	6,4±2,3	0,00
Температура тіла (доба нормалізації)	4,6±1,1	7,8±2,9	0,00
Відновлення перистальтики (доба)	2,0±0,4	3,2±1,1	0,00
Відходження газів (доба)	2,6±0,5	3,7±1,2	0,00
Наявність випорожнення (доба)	3,2±0,5	4,4±1,1	0,00
Тривалість лікування (доби)	14,9±4,1	19,9±5,8	0,00

ного лікування дітей з МАП за розробленою програмою сприятливо впливало на перебіг захворювання, про що свідчать основні клінічні ознаки у хворих основної та контрольної груп, представлені в табл. 1.

Так, больовий синдром у дітей ОГ купірувався у середньому вже на 4-ту добу, температура тіла знижувалася на 3–4 доби швидше, моторно-евакуаторна функція кишечнику відновлювалася з 2–3-ї доби, самостійне або провоковане випорожнення було на 3-тю–4-ту добу, ліжкодень скорочувався на 5–6 діб.

Хворих контрольної групи біль у животі непокоїв до 6–7-ї доби, підвищена температура тіла трималася до 7–9-ї доби, відновлення моторно-евакуаторної функції кишечнику спізнювалося до 4–5-ї доби на тлі післяопераційного парезу кишечнику, що в цілому затримувало хворих у стаціонарі на 5–6 діб більше.

Порівняльний аналіз гемограм у хворих основної та контрольної груп з МАП до лікування статистично вірогідно не розрізнявся, в обох групах спостерігався аналогічний рівень запальної реакції. Стабілізація більшості показників гемограми на 10-ту добу відбувалася і в основній, і в контрольній групах, за більшістю показників розходжень між середніми значеннями не відзначено. Стабілізація індексів інтоксикації – ІІЗ, ЛІІ, ГПІ – також вірогідно не розрізнялася.

У цілому, безпосередні ускладнення у дітей з МАП у основній групі виникали в півтора рази рідше, ніж у хворих контрольної групи, що наглядно подано на рис. 1: немає ускладнень у 89,5 % дітей ОГ і тільки у 57,8 % дітей КГ (рис. 1).

За структурою спостережувані ускладнення у дітей з МАП у основній і контрольній групах на стаціонарному етапі наглядно представлені на рис. 2: нагноєння післяопераційної рани спостерігалося у референтній групі в 4,8 рази рідше, формування інфільтратів черевної порожнини виникало в 4,4 разів рідше, ніж у хворих контрольної групи.

Найголовніше, що диференційоване використання лікувальних фізичних чинників у комплексній програмі відновлювальному лікуванні дітей з МАП на стаціонарному етапі знижувало частоту ранньої спайкової непрохідності у 6,6 разів: серед хворих ОГ РСНК виникла у 1,4 % випадків, а у хворих КГ – в 9,3 % випадків.

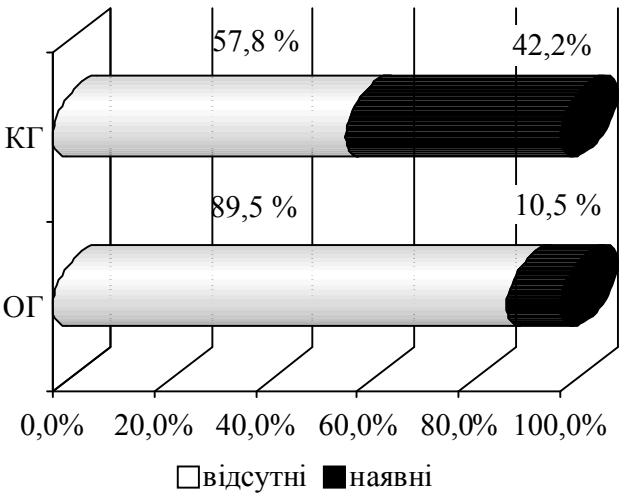

Рис. 1. Ускладнення у дітей з місцевим апендикулярним перитонітом

Підсумковий аналіз результатів стаціонарного лікування за трибальною системою був проведений серед усіх спостережуваних дітей і показав таке: безпосередній «добрий» результат лікування досягнутий у 89,5 % хворих ОГ і тільки у половини хворих КГ – 57,8 % (рис. 3).

Як «задовільний» безпосередній результат оцінено у 7,6% дітей ОГ та у 26,7 % хворих КГ. У дітей основної групи «незадовільний» безпосередній результат відзначено тільки у 2,9 %, тимчасом як у дітей контрольної групи «незадовільний» безпосередній результат відновлювального лікування спостерігався майже у чверті хворих – 15,5 %.

Висновки

Таким чином, диференційоване комплексне відновлювальне лікування дітей з МАП за розробленою програмою на стаціонарному етапі сприятливо впливає на перебіг захворювання, а саме приводить до: скорочення часу купірування основних клінічних ознак у післяопераційному періоді на 2–3 доби при порівнянні ОГ і КГ; зниження кількості ускладнень у післяопераційному періоді, у тому числі у хворих ОГ, неускладнений перебіг спостерігався у 89,5 % випадків проти 57,8 % серед дітей КГ; покращення «добрих» результатів лікування хворих ОГ (89,0 % дітей проти 57,8 % у КГ) і зниження «незадовільного» результату лікування серед

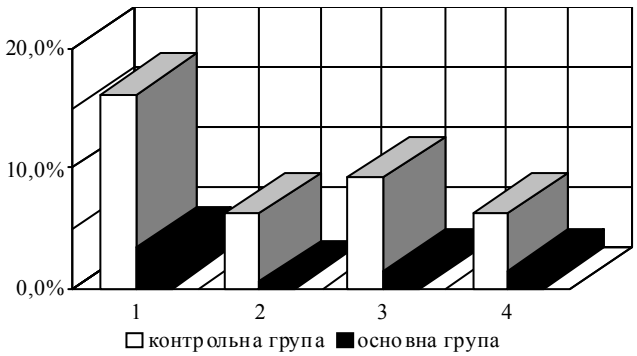

Рис. 2. Структура основних ускладнень у дітей з апендикулярним перитонітом: 1 – нагноєння післяопераційної рани; 2 – абсцедування; 3 – РСНК; 4 – інфільтрат

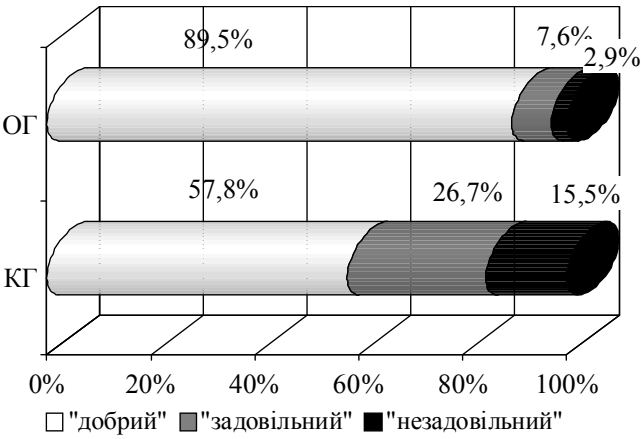

Рис. 3. Безпосередні результати лікування у дітей з місцевим апендикулярним перитонітом

дітей РГ до 2,8 % проти 15,5 % у дітей КГ; скорочення терміну перебування хворих ОГ у стаціонарі майже на 5–6 діб.

Підсумовуючи вищенаведене, вважаємо за необхідне наголосити, що диференційоване комплексне відновлювальне лікуванні МАП у дітей дозволяє поліпшити результати лікування, уникнути ускладнень, зменшити термін перебування хворих у стаціонарі і тим самим сприяє реалізації головного принципу педіатричної хірургії – ощадливого ставлення до зростаючого організму.

Література

1. Карасева О. В., Рошаль Л. М., Брянцев А. В. и др. Лечение аппендикулярного перитонита у детей // Детская хирургия. — 2007. — № 3. — С. 23-27.

2. Ніколаєва Н. Г. Використання природних та преформованих фізичних чинників у відновлювальному лікуванні дітей з перитонітами / Н. Г. Ніколаєва, М. Г. Мельниченко // Методичні рекомендації МОЗ України, Київ. — 2008. — 28 с.

3. Перитонит: Практическое руководство // Под ред. В. С. Савельева, Б. Р. Гельфанда, М. И. Филимонова – М.: Литтерра. - 2006. - 208 с.

4. Шамсиев А. М. Прогнозирование послеоперационных спаечных осложнений в неотложной абдоминальной хирургии у детей / А. М. Шамсиев, Э. Э. Кобилов // Хирургия. Журнал им. Н. И. Пирогова. — 2006. — № 2. — С. 23-25.

5. Bakkaloglu S.A. Prevention of peritonitis in children: emerging concepts Perit. Dial. Int. 2009, Feb. Vol. 29, Suppl. 2, P. 186-189.

6. Spalding D.R., Williamson R.C. Peritonitis Br. J. Hosp. Med. (Lond). 2008, Jan. Vol. 69 (1), P. 12-15.

7. Teitelbaum I. The International Pediatric Peritonitis Registry: starting to walk. Kidney Int. 2007, Dec. Vol. 72 (11), P. 1305-1307.

Надійшла 01.07.2014 року.

УДК: 616–071+616.352–007.253

ПІДВИЩЕННЯ ЯКОСТІ ДІАГНОСТИКИ ГЛИБОКИХ ФОРМ ГОСТРОГО ПАРАПРОКТИТУ

О. В. Новицький

Івано-Франківський національний медичний університет

ПОВЫШЕНИЕ КАЧЕСТВА ДИАГНОСТИКИ ГЛУБОКИХ ФОРМ ОСТРОГО ПАРАПРОКТИТА

О. В. Новицкий

Ивано-Франковский национальный медицинский университет

IMPROVING THE QUALITY OF ACUTE PARAPROCTITIS DEEP FORMS DIAGNOSIS

O.V. Novytsky

Ivano-Frankivsk Nacional Medical University

Резюме. **Мета:** проаналізувати ефективність ультрасонографії і магнітно-резонансної томографії у діагностиці глибоких форм гострого парапроктиту. **Матеріал і методи.** Проаналізовано результати застосування ультрасонографії та магнітно-резонансної томографії для діагностики глибоких форм гострого парапроктиту у 57 хворих. Серед них – 39 (68,4 %) чоловіків, 18 (31,6 %) жінок. Вік хворих коливався від 20 до 76 років. Ішіоректальна форма виявлена у 23 (40,4 %) хворих, пельвіоректальна – у 10 (17,5 %), ретроректальна – у 8 (14,03 %), підковоподібна – у 12 (21,05 %) хворих, у 4 (7,02 %) хворих – діагностовано флегмону параректальної клітковини. **Результати:** за допомогою ультрасонографії та магнітно-резонансної томографії підтверджено наявність гнійних осередків в параректальній клітковині, уточнено їхню локалізацію і поширеність, що дало можливість обгрунтувати вибір раціонального способу оперативного втручання. **Висновки.** Застосування ультрасонографії та магнітно-резонансної томографії перед проведенням оперативного втручання у хворих на глибокі форми гострого парапроктиту дало можливість виявити топографічне розміщення гнійника, його розміри, форму та напрям первинного гнійного ходу.

Ключові слова: гострий парапроктит, ультрасонографія, магнітно-резонансна томографія

Резюме. **Цель:** проанализировать эффективность ультрасонографии и магнитно-резонансной томографии в диагностике глубоких форм острого парапроктита. **Материал и методы.** Проанализированы результаты применения ультрасонографии и магнитно-резонансной томографии для диагностики глубоких форм острого парапроктита в 57 больных . Среди них - 39 (68,4 %) мужчин , 18 (31,6 %) женщин. Возраст больных колебался от 20 до 76 лет. Ишиоректальная форма выявлена у 23 (40,4 %) больных, пельвиоректальная - у 10 (17,5 %), ретроректальная - у 8 (14,03 %), подковообразная - у 12 (21,05 %) больных, у 4 (7,02 %) больных - диагностирована флегмона параректальной клетчатки. **Результаты:** с помощью ультрасонографии и магнитно -резонансной томографии подтверждено наличие гнойных очагов в параректальной клетчатке, уточнено их локализацию и распространенность, что позволило обосновать выбор рационального способа оперативного вмешательства. **Выводы.** Применение ультрасонографии и магнитно-резонансной томографии перед проведением оперативного вмешательства у больных на глубокие формы острого парапроктита позволило выявить топографическое размещение гнойника, его размеры, форму и направление первичного гнойного хода .

Ключевые слова: острый парапроктит, ультрасонография, магнитно-резонансная томография.

Abstract. **Objective:** To assess the effectiveness of ultrasonography and magnetic-resonance tomography in the diagnosis of deep forms acute paraproctitis. **Material and Methods.** There were analyzed the results of using ultrasonography and magnetic-resonance tomography for the diagnosis of deep forms of acute paraproctitis in 57 patients. Among them were 39 (68.4%) men and 18 (31.6%) women. The age of patients ranged from 20 to 76 years. Ischiorectal form was found in 23 (40.4%) patients, pelviorectal in 10 (17.5%), retrorectal in 8 (14.03%), acute paraproctitis in the form of a horseshoe in 12 (21.05%) patients, 4 (7.02%) patients were diagnosed phlegmon of pararectal cellulose. **Results.** By using ultrasound and magnetic-resonance tomography was confirmed the presence of pus cells in pararectal cellulose, refined their localization and spread, making it possible to justify the choice of a rational method of surgery. **Conclusions.** The use of ultrasonogra-

phy and magnetic resonance tomography prior to surgery in patients with deep form acute paraproctitis made it possible to identify the topographical location of abscess, its size, shape and direction of the primary purulent course.

Keywords: acute paraproctitis, ultrasonography, magnetic-resonance tomography.

Постановка проблеми і аналіз останніх досліджень. Головним завданням в діагностиці гострого парапроктиту (ГП) є своєчасне і точне визначення розміщення гнійника в параректальних клітковинних просторах. Топічна діагностика параректальних абсцесів традиційними методами обстеження (огляд, пальпація, пальцеве ректальне дослідження, бімануальне обстеження) не при всіх формах ГП несуть достовірну інформативність. Часто труднощі в діагностиці виникають у хворих з глибокими формами ГП [2].

Тому, поряд з клінічними даними і об'єктивним обстеженням, застосування у діагностиці глибоких форм ГП променевих методів діагностики, таких як ультрасонографія (УСГ) та магнітно-резонансна томографія (МРТ) ми вважаємо цінними для визначення раціональної хірургічної тактики і підвищення радикалізму оперативних втручань[3].

Мета. Проаналізувати ефективність ультрасонографії і магнітно-резонансної томографії у діагностиці глибоких форм гострого парапроктиту.

Матеріал і методи

Проаналізовано результати застосування ультрасонографії та магнітно-резонансної томографії для діагностики глибоких форм ГП у 57 хворих. Серед них – 39 (68,4 %) чоловіків, 18 (31,6 %) жінок. Вік хворих коливався від 20 до 76 років. Ішіоректальна форма виявлена у 23 (40,4 %) хворих, пельвіоректальна – у 10 (17,5 %), ретроректальна – у 8 (14,03%), підковоподібна – у 12 (21,05 %) хворих, у 4 (7,02 %) хворих – діагностовано флегмону параректальної клітковини.

Ультразвукове обстеження промежини та малого тазу проводили з допомогою апарату Simens – Sonoline – "Elegra" (черезшкірний конвексний датчик 2,7-5,5 МГц, лінійні датчики 5,5-9,0 МГц, а також лінійний ректальний датчик 3,5-5,5 МГц). Конвексний і лінійний датчики використовували для огляду органів малого тазу зі сторони живота та промежини, лінійний ректальний датчик – для ендоректального ультрасонографічного обстеження параректальної клітковини та прямої кишки. Для МРТ використовували апарат фірми «Siemens» (Німеччина) при товщині зрізів 4-5 мм, з потужністю магнітного поля 1,0 Тл у стандартних проекціях при Т1–, PD+T2- зважених зображеннях та в режимах STIR і FatSat. Нами була удосконалена методика проведення МРТ для діагностики глибоких форм ГП, яка передбачала контрастне підсилення прямої кишки (патент України на корисну модель № 54202).

Діагностичну цінність УСГ проаналізовано у 42 (73,7 %) хворих. УСГ з використанням черезшкірного конвексного датчика проведено у 35 (83,3 %), ендоректального датчика – у 7 (16,7 %) хворих. Діагностична інформативність МРТ досліджена у 15 (26,3 %) хворих.

Результати та їх обговорення

У результаті УСГ у обстежених хворих візуалізували гіпоехогенне утворення різної форми з нечіткими контурами. Навколо нього виявляли ділянки підвищеної ехогенності, що свідчило про наявність інфільтрату. Так, у 15 (26,3%) хворих абсцес локалізувався по правому півколі анального кільця, у 11 (19,3%) – по лівому, у 12 (21,05 %) хворих – з обох боків. При підковоподібному ГП у 5 (8,8 %) хворих вдалося виявити «дугу підкови» в різних клітковинних просторах по обидва боки від прямої кишки. У 4 (7,02 %) хворих з поширеною флегмоною параректальної клітковини УСГ дало можливість оцінити ступінь поширення гнійного процесу на сусідні, а також протилежні параректальні простори, гнійні запливи в міжфасціальні простори кореня калитки та стегна. Це дозволило визначити правильний оперативний доступ і адекватно виконати дренування відповідних клітковинних просторів.

При застосуванні ендоректального датчика більш точно вдалося оцінити ступінь втягнення в патологічний процес стінки прямої кишки. Це дослідження не можливо було застосувати у хворих з вираженим болевим синдромом. Отже, у хворих з глибокими формами ГП при відсутності зовнішніх проявів запального процесу в області заднього проходу ультрасонографія була ключовим діагностичним методом в порівнянні з неефективністю клінічних методів дослідження.

МРТ з контрастуванням прямої кишки проведено у 12 (21,05 %) хворих на глибокі форми ГП та у трьох хворих без контрастування прямої кишки. Крім того, застосування МРТ дозволяло краще візуалізувати наявність первинного гнійного ходу і локалізацію його внутрішнього отвору на ураженій крипті анального каналу.

Отже, при УСГ локалізацію глибокого гнійного вогнища в параректальній клітковині вдалося виявити у 71,4±6,97 % хворих, а первинний гнійний хід у 21,4±6,33 % хворих. Діагностична інформативність МРТ у виявленні гнійного вогнища у хворих із глибокими формами ГП склала 91,67±7,98%, у виявленні первинного гнійного ходу – 83,3±10,76 % ($P<0,05$). Це суттєво покращило доопераційну діагностику глибоких форм ГП та відповідно дало провести радикальні одномоментні оперативні втручання у 21 (36,8 %) хворих.

Висновки

Застосування ультрасонографії та магнітно-резонансної томографії перед проведенням оперативного втручання у хворих на глибокі форми гострого парапроктиту дало можливість виявити топографічне розміщення гнійника, число порожнин, їх розміри, форму та напрям первинного гнійного ходу, що дозволило вибрати раціональний метод хірургічного лікування.

Перспективи подальших досліджень

Удосконалення методів хірургічного лікування хворих з глибокими формами гострого парапроктиту.

Література

1. Лечение острого парапроктита / Н. Н. Милица, Ю. Д. Торопов, В. Б. Козлов [и др.] // Клінічна хірургія. – 2008. – № 10. – С. 37–39.

2. Глубокие парапроктиты в экстренной медицине / Е. М. Трунин, О. Б. Бегишев, А. А. Лойт [и др.] // Амбулаторная хирургия. Стационарзамещающие технологии. – 2006. – № 3 (23). – С. 48–51.

3. Клиническая колопроктология: руководство для врачей / [ред. П. Г. Кондратенко, Н. Б. Губергриц, Ф. Э. Элин, Н. Л.Смирнов]. – Х.: Факт, 2006. – 385 с.

Надійшла 23.06.2014 року.

УДК: 616.34-053.3/.31-089.86-089.843

СУЧАСНІ РЕКОНСТРУКТИВНО-ВІДНОВЛЮВАЛЬНІ ОПЕРАЦІЇ У НОВОНАРОДЖЕНИХ І НЕМОВЛЯТ

К. Ю. Пащенко
Харківський національний медичний університет

СОВРЕМЕННЫЕ РЕКОНСТРУКТИВНО-ВОССТАНОВИТЕЛЬНЫЕ ОПЕРАЦИИ У НОВОРОЖДЕННЫХ И ДЕТЕЙ РАННЕГО ВОЗРАСТА

К. Ю. Пащенко
Харьковский национальный медицинский университет

MODERN RECONSTRUCTIVE AND RESTORATIVE SURGERY IN NEONATES AND INFANTS

K.Yu. Pashchenko
Kharkiv National Medical University

Резюме. У статті висвітлено досвід лікування 178 дітей, оперованих з приводу вроджених і набутих захворювань кишкового тракту на базі обласної дитячої клінічної лікарні №1 м. Харкова за період 2004–2013 рр. Для відновлення природного пасажу використовували розроблений метод формування кишкового співустя з додатковим укриттям лінії швів демукозованим клаптем привідної петлі. Передопераційно проводили стимуляцію відключених відділів кишечника, корекцію енергетичних і дисбіотичних порушень. У програму реабілітації включали комплекс заходів системного захисту кишкових швів. Все це дозволило уникнути випадків неспроможності кишкових швів та знизити частоту післяопераційних ускладнень.

Ключові слова: діти, операції, анастомоз, ускладнення.

Резюме. В статье освещен опыт лечения 178 детей, оперированных в связи с врожденными и приобретенными заболеваниями кишечного тракта на базе областной клинической больницы № 1 г. Харькова за период 2004-2013 гг. Для восстановления естественного пассажа использовали разработанный метод формирования кишечного соустья с дополнительным укрытием линии швов демукозированным лоскутом приводящей петли. Предоперационно проводили стимуляцию отключенных отделов кишечника, коррекцию энергетических и дисбиотических нарушений. В программу реабилитации включали комплекс мероприятий системной защиты кишечных швов. Все это позволило избежать случаев несостоятельности кишечных швов и снизить частоту послеоперационных осложнений.

Ключевые слова: дети, операции, анастомоз, осложнения.

Abstract. The article highlights the experience of treating 178 children operated on congenital and acquired diseases of the gastrointestinal tract in the Oblast Children's Clinical Hospital № 1 of Kharkiv for the period 2004-2013. To restore the natural passage we used the developed technique of anastomosis covered with the afferent demucosated flap. Before the surgery we stimulated the nonfunctioning gut, performed correction of energy and dysbiotic disorders. We included complex measures of systemic protection of intestinal sutures in the rehabilitation program. All this helped to avoid the insolvency of intestinal sutures and reduce the incidence of postoperative complications.

Keywords: children, surgery, anastomosis, complications.

Постановка проблеми і аналіз останніх досліджень. Післяопераційні ускладнення внаслідок хірургічного лікування новонароджених і дітей раннього віку з вродженими і набутими захворюваннями кишечника є актуальною проблемою дитячої хірургії. Незважаючи на багаторічний світовий досвід, удосконалення оперативної техніки, технологій анестезіологічного забезпечення та післяопераційного виходжування, питома вага ускладнень залишається досить високою [3, 5]. Незадовільні результати при вроджених вадах обумовлені, перш за все хибним ембріогенезом, в результаті чого формується аномальна структура кишкової стінки [1, 7]. Цей факт доведено не тільки стосовно хворих на кишкові атрезії, а й у дітей з некротизуючим ентероколітом [8]. Різка диспропорція між проксимальним і дистальним сегментами кишок, патологічне брижове кровопостачання, внутрішньоутробна перфорація, функціональна недостатність відвідного відділу, тяжка супутня патологія є провідними факторами, що призводять до неспроможності швів анастомозів, рубцових стріктур, післяопераційної злукової та динамічної непрохідності, перфоративного ентероколіту [1, 2, 6]. Найбільші проблеми виникають при хірургічному лікуванні дітей з атрезією порожньої та клубової кишки, особливо з множинними атрезіями на тлі синдрому «пагоди». Поєднання цієї патології з меконіальним ілеусом та фіброадгезивним перитонітом є вкрай несприятливим й обумовлює високу летальність (40%) [4, 5]. Хірургічна корекція як вроджених, так і набутих захворювань ускладнюється технічними проблемами при з'єднанні функціонуючої і відімкненої кишки. Різниця діаметрів сегментів може досягати відповідно 10:1 і більше.

Матеріали і методи

Проаналізовано досвід лікування 178 дітей, що потребували складних реконструктивних втручань з приводу вроджених і набутих вад кишкового тракту на базі Обласної дитячої клінічної лікарні №1 м. Харкова за період 2004–2013 рр. У дослідження включено новонароджених і дітей раннього віку (віком від 1 доби до 3 років) з первинною ургентною абдомінальною патологією, наявністю нефункціонуючої відвідної кишки, різницею діаметрів привідної та відключеної кишок різного ступеню. Контрольну групу склали діти, що перебували на лікуванні у період 2004-2009 рр. (106). До основної групи потрапили хворі, оперовані у 2010-2013 рр. (72). Хлопчиків було 118, дівчаток - 60. Для передопераційного обстеження застосовували стандартні діагностичні заходи: клінічні та біохімічні показники крові та сечі, УЗД, рентгенологічні методи (оглядова рентгенографія, іриго-, колостографія, інвертограма за Вангестином, комп'ютерна томографія та ін.). Характер первинної патології представлений у таблиці 1.

Результати та їх обговорення

У переважній більшості хірургічна патологія була зумовлена вродженими вадами ШКТ–140 (78,6%), 38 (21,4%) – набутими захворюваннями. Ізольовані хірургічні вади зустрічалися лише в 46 випадках (25,8%), більшість хворих мали фонову патологію: гіпоксично-ішемічне ураження ЦНС, множинні вроджені вади розвитку, запальні захворювання дихальної системи, гіпотрофію, недоношеність, родову травму, анемію та ін. або декілька захворювань одночасно. Більшість хворих оперовані з приводу аномалій, що супроводжується клінікою вродженої кишкової непрохідності – 119

Таблиця 1. Характер первинної патології

Характер основної патології	Група контролю, n	Основна група, n
Атрезія дванадцятипалої кишки	4	10
Синдром Ледда	1	
Препілорична мембрана	1	
Атрезія порожньої кишки	4	2
Атрезія клубової кишки	12	6
Вроджений стеноз клубової кишки		1
Множинні атрезії тонкої кишки, синдром «пагоди»	3	3
Атрезія товстої кишки і аноректальні вади	23	22
Кістозне подвоєння кишечника	2	1
Муковісцидоз, меконіальний ілеус	7	2
Заворот середньої кишки	2	3
Некротизуючий ентероколіт 4 ст.	17	8
Некротизуючий ентероколіт 3 ст., рубцевий стеноз клубової кишки		1
Виразково-некротичний ентероколіт	2	1
Інвагінація кишечнику	10	3
Хвороба Гіршпрунга	11	6
Нейром'язова дисплазія кишечника	2	1
Странгуляційна кишкова непрохідність на тлі дивертикулу Меккелю	2	
Защемлена пахова грижа	1	1
Вроджений дефект брижі тонкої кишки, защемлення з некрозом ділянки тонкої кишки	1	1
Перфорація тонкої кишки внаслідок порушення роботи гастростоми у пацієнта з атрезією стравоходу	1	
Всього	106	72

(66,8%). В 50 (21,1%) випадках проводилися симультанні операції. Оперативне втручання супроводжувалось накладанням кишкових стом у 128 дітей (71,9%). Повторні операції на кишечнику виконувались за абсолютними та відносними показаннями. Реконструктивно-відновлювальні втручання щодо закриття кишкових стом проводились в плановому порядку. Операції з приводу післяопераційних ускладнень або прогресування ентероколіту виконувались ургентно, як програмовані релапаротомії – за показаннями через 1-3 доби.

Передопераційно проводили стимуляцію нефункціонуючих відділів тонкої та товстої кишок антихолінестеразними препаратами (прозерин), в поєднанні з ретроградною гідротренировкою, корекцією енергетичних порушень, що розвивалися в стінці відключеної кишки (L-карнітин, коензим Q_{10}), вітамінотерапією (рибофлавін, тіамин) у вікових дозуваннях, корекцією дисбіотичних змін.

Задачу розширення арсеналу способів формування та захисту міжкишкового анастомозу при критичній невідповідності діаметрів привідної і відвідної кишок вирішено за рахунок впровадження оригінальної методики захисту лінії швів. Для відновлення природного пасажу віддаємо перевагу формуванню кишкового співустя кінець в кінець з додатковим укриттям лінії швів демукозованим клаптем привідної петлі. Анастомоз, що формується, добре загоюється, має високу біологічну й механічну герметичність та дозволяє знизити частоту післяопераційних ускладнень. Завдяки збереженню живлячих серомускулярний шар судин, демукозований клапоть зберігає регенераторні можливості, не стенозується і збільшується відповідно фізіологічному зростанню кишкової петлі. Ці фактори обумовлюють доцільність застосування обраної методики при відновленні цілісності кишкового тракту з вираженою невідповідністю дисконгруентних відрізків. Розроблений спосіб формування анастомозу підтверджено Патентом України на винахід № 101910.

Спосіб виконують наступним чином: попередньо формують серозно-м'язовий клапоть з привідної петлі шляхом демукозації у проксимальному напрямку її стінки із збереженням живлячих судин. Для підвищення кровопостачання та зручності моделювання при закритті анастомозу клаптю надають трапецієподібну форму з основою по брижовому краю. Демукозований клапоть розсікають по протибрижовому краю, надлишок демукозованої кишки відсікають. Стінку відвідної кишки розсікають по протибрижовому краю. Формують розширюючий міжкишковий однорядний анастомоз кінець в кінець з використанням атравматичного шовного матеріалу, що розсмоктується, безперервним швом. Лінію міжкишкового сполучення закривають адаптованим демукозованим клаптем привідної кишки у вигляді манжетки та фіксують окремими вузловими швами.

Таблиця 2. Післяопераційні ускладнення

Післяопераційні ускладнення	Група контролю	Основна група
Неспроможність швів анастомозів	4	-
Стенозування анастомозу з розвитком непрохідності	1	1
Рання злукова непрохідність	9	6
Пізня злукова непрохідність	4	-
Ускладнення кишкових стом	6	1
Шлунково-кишкова кровотеча	1	-
Евентрація кишечника	1	-

В програму реабілітації включали магнітотерапію та комплекс розроблених в клініці заходів системного захисту кишкових швів шляхом селективної елімінації протимікробних засобів за допомогою діадинамофорезу. Все це дозволило уникнути випадків неспроможності кишкових швів та знизити частоту післяопераційних ускладнень (табл. 2).

Висновки

1. Реконструктивно-відновлювальні операції у новонароджених і немовлят потребують виваженого вибору тактики щодо застосування методу формування кишкового анастомозу.

2. Розроблена методика захисту кишкових швів шляхом укриття демукозованим клаптем з послідовною системною терапією дозволяє значно знизити кількість післяопераційних ускладнень.

Література

1. Голованов Е.С., Малышев М.Г. Лечение врожденной кишечной непроходимости у новорожденных. Детская хирургия. 2005. - № 4. - С. 28–29.

2. Даньшин Т.І., Максакова І.С., Притула В.П. Хірургічне лікування новонароджених з вадами розвитку кишок. Львівський медичний часопис. 2003. — Т. 9, № 4. — С. 44–48.

3. Фофанов О.Д. Лікування новонароджених та дітей раннього віку з вродженою обструктивною патологією травного тракту (клініко-експериментальне дослідження): Автореферат дис. … доктора мед. наук : 14.01.09 / Вінницький національний медичний університет. — Вінниця, 2011. — 36 с.

4. Broekaert I.J., van Koningsbruggen-Rietschel S., Rietschel E. Cystic fibrosis as a rare cause of apple peel syndrome. Klin Padiatr. 2014. – Vol. 226, №1. – P. 44-46.

5. Correa C., Mallarino C., Peca R., Rincyn L.C., Gracia G., Zarante I. Congenital malformations of pediatric surgical interest: prevalence, risk factors, and prenatal diagnosis between 2005 and 2012 in the capital city of a developing country. J Pediatr Surg. 2014. – Vol.49, №7. – P. 1099-1103.

6. Ionkov A. Atresia of the small intestine-diagnostic and therapeutic aspects. Khirurgiia. 2006. – Vol. 6. – P. 32-35.

7. Wang X., Yuan C., Xiang L., Li X., Zhao Z., Jin X. The clinical significance of pathological studies of congenital intestinal atresia. J Pediatr Surg. 2013. – Vol. 48, №10. – P. 2084-2091.

8. Zhou Y., Yang J., Watkins D.J et al. Enteric nervous system abnormalities are present in human necrotizing enterocolitis: potential neurotransplantation therapy. Stem Cell Res Ther. 2013. – Vol.4, №6. – P. 157.

Надійшла 01.07.2014 року.

УДК 616.61-003.7-089

ПСИХОЛОГІЧНІ АСПЕКТИ МАЛОІНВАЗИВНИХ МЕТОДІВ ЛІКУВАННЯ ПУХЛИН НИРОК

О.О.Підмурняк
Обласна лікарня, м. Хмельницький

PSYCHOLOGICAL ASPECTS OF LOW-INVASIVE METHODS OF KIDNEY TUMOURS TREATMENT

O.O. Pidmurniak
Oblast Hospital, Khmelnytskyi

Резюме. У статті наведені результати вивчення показників передопераційного стресу у пацієнтів з малоінвазивними та відкритими урологічними операціями з приводу пухлин нирок. Застосовані декілька типів спеціальних анкет, опитування за якими вказує на високий рівень передопераційної тривожності у пацієнтів. При малоінвазивних операціях ступінь передопераційного стресу та післяопераційний больовий синдром вірогідно менші, ніж при відкритих.

Ключові слова: передопераційний стрес, малоінвазивна урологія, пухлини нирок.

Abstract. In the article the results of study of preoperative stress in patients with low-invasive and open urology operations concerning the kidney tumours were shown. A few types of special questionnaires were used and the high level of preoperative anxiety was established. In low-invasive operations the degree of preoperative stress and postoperative pain syndrome was lower, than in operations of open type.

Keywords: preoperative stress, low-invasive urology, kidney tumor.

Постановка проблемі і аналіз останніх досліджень. Встановлення діагнозу онкологічного захворювання є завжди для пацієнта важкою психологічною травмою [1, 2]. Виявлена хвороба у медичному аспекті є загрозою для життя хворого, але і при можливості успішного лікування потребує тривалого та складного консервативного та/або серйозного оперативного втручання і супроводжується високим рівнем тривожності у пацієнта [3, 4]. Психологічні аспекти включають широкий спектр особистісних реакцій і переживань, пов'язаних з онкологічним захворюванням та викликаними ним змінами, а також видом оперативного втручання [1, 2]. Одним з важливих етапів лікування онкологічної хвороби є застосування найменш травмуючих, але достатніх за об'ємом хірургічних методів [5]. Оперативне втручання в урології найчастіше спрямоване на видалення пухлинної маси, іноді разом з органом. З одного боку, оперативне втручання спрямоване на подовження життя онкологічного хворого, з іншого, — має ряд негативних наслідків: передопераційний стрес, функціональні обмеження, косметичні дефекти, інвалідизацію [2].

Лапароскопічний метод поступово стає стандартом в онкоурології. До цього часу у світі накопичений достатній досвід виконання даних операцій, результати яких дозволили лапароскопічній нефректомії при пухлинах зайняти провідне місце в урології [4, 5]. Радикальну лапароскопічну нефректомію в США виконують в 77% відсотках випадків, у Європі та Азії в 74% випадків, Канаді - 55 %. Малоінвазивна хірургічна практика має переваги перед традиційними відкритими втручаннями не тільки у мінімальній інвазивності та швидшій репарації операційного доступу, у коротшому перебуванні у стаціонарі, але і у зменшенні болю у пацієнтів, як по силі, так і по тривалості, зменшенні потреби у знеболюючих, швидкішій фізичній та психологічній реабілітації, кращому косметичному результаті [4, 5]. Аспекти самопочуття та сприйняття пацієнтом оперативного втручання останнім часом незаслужено відійшли на задній план, але вони є істотною складовою успішного результату операції [1, 6, 7].

Матеріали і методи

У роботі вивчалися дані, отримані у 22 пацієнтів (8 жінок, 14 чоловіків) оперованих з приводу пухлин нирок з використанням ендовідеохірургічних методик в урологічному відділенні Хмельницької обласної лікарні в період 2011-2012 рр. Результати порівнювалися з даними, отриманими у 16 пацієнтів контрольної групи з такою ж патологією з відкритою операцією. Передопераційна підготовка хворих не відрізнялася між групами. Для оцінки ступеня передопераційної тривожності застосовувалася спеціальна міжнародна анкета – Амстердамський шкала передопераційної тривожності (АШПТ) [7, 8], результати якої ми перераховували у відсотки тривожності – від 0 (відсутність стресу) до 100% (важка психосоматична реакція). Інтенсивність передопераційної тривожності та післяопераційного болю паралельно оцінювались за допомогою поширеної в медицині візуальної аналогової шкали (ВАШ) також з діапазоном від 0% до 100%. Заповнення всіх анкет пацієнтом займає біля двох хвилин. Обидва психометричних інструменти тривалий час використовуються в хірургічних клініках і підтвердили свою валідність та надійність. Отримані результати оброблялися статистично (обрахунок та порівняння середніх, показників кореляції) з використанням програми Statistica 6,0 (StatSoft).

Результати та їх обговорення

Оперативні втручання з приводу пухлин нирок є серйозною фізичною та психологічною травмою для хворого. У пролікованих пацієнтів при видаленні нирки з пухлиною середній діаметр пухлини склав 5,5 (від 4,0 до 8,5) см. Гістологічно в усіх хворих підтверджено нирковоклітинний рак. У нашій серії спостережень середній обсяг інтраопераційної крововтрати склав 185 (від 50 до 700) мл. Тривалість виконання малоінвазивної операції була коротшою, але вірогідно не відрізнялося по тривалості операції у контрольній групі (78,7 хв. та 79,9 хв. відповідно, $p>0,05$), так само як і час надання анестезіологічної підтримки (89,7 хв. та 101,5 хв. відповідно, $p>0,05$). Але між групами значно відрізнялися: об'єм операційної травми (1,4±0,14 бали проти 2,7±0,14 балів, $p<0,05$), розміри операційної рани (довжина 5,0±1,1 см проти 16,7±1,6 см, $p<0,05$), величина крововтрати (70,0±19,4 мл проти 250,0±41,5 мл, $p<0,05$). Летальних випадків не було. Завдяки меншій травматичності при малоінвазивному оперативному втручанні спостерігалося скорочення терміну перебування в стаціонарі, у порівнянні із пацієнтами з відкритим типом операції майже на 5 діб - середня тривалість перебування хворих в стаціонарі склала 8,5±0,46 і 13,0±0,52 ліжкоднів відповідно ($p<0,05$). Середній період непрацездатності після нефректомії у пацієнтів першої групи був 16,5 днів проти 29,8 дня у контрольній ($p<0,05$).

Наш аналіз показав, що передопераційний стрес є у кожного пацієнта, незалежно від того чи це відкрита операція, чи малоінвазивне втручання. Фактори, що сприяють його збільшенню перш за все пов'язані із ступенем поінформованості та психологічної передопераційної підготовки, попередніх оперативних втручань, тривалості захворювання. Сприйняття також залежить від віку та статі пацієнта, рівня

Таблиця 1. Ступінь передопераційної тривожності пацієнтів з відкритими та малоінвазивними втручаннями

Показник	Група за типом втручання			
	Малоінвазивні (22)		Відкриті (16)	
	M	m	M	m
Тривожність за шкалою АШПТ	63,5%	2,85%	78,0%*	5,45%
Тривожність за шкалою ВАШ	38,6%	2,21%	67,4%*	6,24%

Примітка - * вірогідність різниці між групами p<0,05

його освіти. Основні результати оцінки стресу за шкалами АШПТ та ВАШ наведені в таблиці 1.

Згідно з даними таблиці рівень тривожності в обох групах був вищим від загальноприйнятої межі (55%) між низькою та високою тривожністю. Ступінь страху та тривожності при малоінвазивних операціях вірогідно менший. В першій групі кількість осіб з високою тривожністю склала 64,7%, в контрольній – 87,5%. Показники шкали ВАШ пацієнтів добре корелювали із рівнем тривожності, встановленим за шкалою АШПТ (r=0,82, p<0,05). І хоча ступінь тривожності визначений за ВАШ був дещо меншим в обох групах, ніж за шкалою АШПТ, але різниця між групами також мала вірогідний характер. Спостерігається суттєва різниця у показнику жінок та чоловіків. Жінки реагують більш емоційно (показник кореляції r=0,49, p<0,05), їх рівень тривожності склав 71,5±3,09% проти 56,0±3,97% у чоловіків (p<0,05), що співпадає з результатами інших дослідників [9].

Результати оцінки післяопераційного больового синдрому за шкалою ВАШ були відповідно в основній групі 38,6% і в контрольній - 67,4% (p<0,05). Після лапароскопічного втручання наркотичне знеболювання робили тільки двічі протягом першої доби після операції (у другій групі впродовж 2 діб). При цьому не було встановлено вірогідної кореляції між передопераційною тривожністю за будь-якою із шкал та інтенсивністю післяопераційного болю (r=0,20, p=0,34).

Таким чином, у всіх пацієнтів напередодні оперативного втручання є достатньо високий рівень тривожності. Підвищення ситуативної тривожності у стресогенних обставинах, пов'язаних із онкологічною патологією, в тому числі перед оперативним втручанням - психологічно обґрунтована реакція на реальну небезпеку життю та здоров'ю людини. В той же час, малоінвазивні операції у пацієнтів асоціюються із меншою травмою та меншою загрозою здоров'ю, що в реаліях відповідає дійсності.

Висновки

1. Застосування малоінвазивних методик дозволяє знизити вимоги до знеболювання, зменшити об'єм крововтрати, розміри операційної рани, прискорити відновлення в післяопераційному періоді, зменшити тривалість перебування в стаціонарі й прискорити повернення до нормальної активності, порівняно з відкритою хірургією.

2. У пацієнтів, що оперуються з приводу урологічної онкологічної патології, спостерігається високий рівень тривожності, що може ускладнити перебіг операції та післяопераційного періоду. При малоінвазивних операціях рівень тривожності вірогідно нижчий, ніж при відкритих.

3. Передопераційна підготовка пацієнта повинна включати необхідну для нього інформацію про хід, тривалість і особливості операції.

Перспективи подальших досліджень

Отримані результати вимагають подальшого поглибленого вивчення проблем психологічної передопераційної підготовки та поінформованості пацієнтів із урологічною патологією.

Література

1. Psycho-Oncology / Ed. J. C. Holland, W. S. Breitbart, P. B. Jacobsen et al.— London: Oxford University Press, 2010.— 712 p.

2. Смулевич А. Б. Психические расстройства в онкологии (результаты мультицентровой программы «СИНТЕЗ») / А. Б. Смулевич, А.В.Андрющенко, Д.А.Бескова // Психические расстройства в общей медицине.— 2009.— № 1.— С. 4–11.

3. Артюшкина В. К. Предоперационный стресс: психологические особенности пациентов с учетом возрастных и гендерных различий / В. К. Артюшкина, Д. В. Сологуб // Российская оториноларингология. – 2012. - №1. – 24-29.

4. Пучков К. В. Хирургическое лечение рака почки сегодня: лапароскопическая радикальная нефрэктомия и резекция почки / К. В. Пучков, В. Б. Филимонов, А. А. Крапивин, Р. В, Васин // Урология. – 2008. - №1. – С.52-58.

5. Теодорович О. В. Лапароскопическая и ретроперитонеоскопическая резекция почки / О. В. Теодорович, Э. А. Галлямов, Н. Б. Забродина // Урология. – 2011. - №3. – С.43-47.

6. Boker A. The Amsterdam preoperative anxiety and information scale provides a simple and reliable measure of preoperative anxiety /A. Boker, L. Brownell, N. Donen // Can J Anaesth. – 2002. - №49. –P.792–798.

7. Wetsch W. A. Preoperative stress and anxiety in day-care patients and inpatients undergoing fast-track surgery / W. A. Wetsch, I. Pircher, W. Lederer // British Journal of Anaesthesia. – 2009.- V.103, N.2. – P. 199–205.

8. Brown S. M. Quantitative measurement of anxiety in patients undergoing surgery for renal calculus disease / S. M. Brown // J Adv Nurs. – 1990. - V.15, N.8. – P.962-970.

9. Tracy C. R. Perioperative outcomes in patients undergoing conventional laparoscopic versus laparoendoscopic single-site pyeloplasty / C. R. Tracy, J. D. Raman, A. Bagrodia, J. A. Cadeddu // Urology. – 2009. - V.74. – P.1029–1034.

Надійшла 01.09.2014 року.

УДК 616-089.5:616.34-007.272-07

КОМБІНОВАНА СПІНАЛЬНО-ЕПІДУРАЛЬНА АНЕСТЕЗІЯ ПРИ ХІРУРГІЧНОМУ ЛІКУВАННІ ПАЦІЄНТІВ З КОЛОРЕКТАЛЬНИМ РАКОМ

Х. І. Попівняк, І. І. Тітов
Івано-Франківський національний медичний університет

КОБИНИРОВАННАЯ СПИНАЛЬНО-ЕПИДУРАЛЬНАЯ АНЕСТЕЗИЯ ПРИ ХИРУРГИЧЕСКОМ ЛЕЧЕНИИ БОЛЬНЫХ С РАКОМ ПРЯМОЙ КИШКИ

К. И. Попивняк, И. И. Титов
Ивано-Франковский национальный медицинский университет

COMBINED SPINAL AND EPIDURAL ANESTHESIA IN PATIENTS OPERATED ON RECTAL CANCER

Kh.I. Popivniak, I.I. Titov
Ivano-Frankivsk National Medical University

Резюме. Проведено дослідження на базі Івано-Франківського клінічного онкологічного диспансера 120 пацієнтів, яким було показане хірургічне лікування з приводу колоректального раку. Анестезіологічне забезпечення цих хірургічних втручань проводили за двома методами: I – група, 60 пацієнтів, яким проводили загальне полікомпонентне довенне знеболення з тотальною міорелаксацію та ШВЛ, II – група, 60 пацієнтів, яким проведена комбінована спінально-епідуральна анестезія, на тлі безопіатної седації та тотальної міорелаксації з ШВЛ.

Встановлено, що пацієнти II групи краще переносили даний вид знеболення, спостерігалася менша кількість післяопераційних ускладнень, метаболічні маркери стресу: глюкози та кортизолу майже не виходили за межу норми. Проте у пацієнтів I – групи, показники глюкози крові значно виходили за межі норми 8,14±0,07 ммоль/л, 472,3±111,7 нг/мл кортизол сироватки, у II – групі, дані показники наближалися до норми 5,52±0,73 ммоль/л рівень глюкози, а рівень кортизолу 253,6±47,3 нг/мл.

Досліджено новий показник – індекс ноцицепції/аналгезії за допомогою ANI-монітору. Достовірно встановлено, що на основному етапі оперативного втручання, не дивлячись на стабільність гемодинамічних показників та достатню глибину наркозу за даними BIS-моніторингу, у хворих I групи, яким проводили загальну неінгаляційну анестезію, було зафіксовано періоди недостатнього знеболення з наявністю помірного болю. В той же час у хворих II групи, яким проводили спірально-епідуральну анестезію, значення ANI-індексу суттєво не змінювалися і повністю відповідали градації «адекватне знеболення».

Ключові слова: колоректальний рак, метаболічні маркери стресу, BIS-індекс, ANI-індекс, комбінована спінально-епідуральна анестезія.

Резюме. На базе Ивано-Франковского клинического онкологического диспансера проведено исследование 120 больных, которым было показано оперативное вмешательство по поводу рака прямой кишки. Анестезиологическое обеспечение проводили за двумя методиками: I – группа, 60 пациентов, которым проводили внутривенное поликомпонентное обезболивание с тотальной миорелаксацией и ИВЛ, II – группа, 60 пациентов, которым проведена комбинированая спинально-епидуральная анестезия на фоне безопиатной седации с тотальной миорелаксацией и ИВЛ.

Установлено, что пациенты II – группы лучше воспринимали данный вид обезболивания, наблюдалось меньшее количество послеоперационных осложнений, метаболические маркеры стресса: глюкозы и кортизола, у пациентов I – групы показатели глюкозы крови значительно были выше норимы, 8,14±0,07 ммоль/л, 472,3±111,7 нг/мл кортизол сироватки, зато во II – группе, даные показатели наближались к нормальным 5,52±0,73 ммоль/л уровень глюкозы, а уровень кортизола 253,6±47,3 нг/мл.

Исследовано новый показатель – индекс ноцицепция/анальгезия с помощью ANI-монитора. Достоверно установлено, что на основном этапе оперативного вмешательства, несмотря на стабильность гемодинамических показателей и достаточную глубину наркоза по данным BIS – моноторинга, у больных I – группы, которым проводили общую неингаляционную анестезию, были зафиксированы периоды недостаточного обезболивания с явным ощущением боли. В то время, как у больных II – группы, которым проводили спинально-епидуральную анестезию, значение ANI- индекса существенно не менялись и полностью отвечали градации «адекватное обезболивание».

Ключевые слова: рак прямой кишки, метаболические маркеры стресса, BIS-индекс, ANI-индекс, комбинированная спинально-епидуральная анестезия.

Abstract. The research was based on Ivano-Frankivsk Clinical Oncological Hospital with the subject group of 120 patients operated on colorectal cancer. Anesthesiological management of the abovementioned surgeries was achieved through 2 methods: Group I – 60 patients with general multi-component IV anesthesia with total muscle relaxation and mechanical ventilation, Group II – 60 patients with combined spinal and epidural anesthesia, non-opiate sedation, total muscle relaxation and mechanical ventilation..

It has been established that Group II patients felt better with given anesthesia method, fewer postoperational complications were observed, metabolic stress markers (glucose and cortisol) were within normal limits. However in Group I patients glucose level was higher than normal value 8.14±0.07 mmol/l, cortisol level 472.3±111.7 ng/ml. The respective values in Group I patients were within normal linits: glucose 5.52±0.73 mmol/l, cortisol 253.6±47.3 ng/ml.

A new index – analgesia nociception index was studied with the help of ANI-monitor. There is also credible evidence that during the main part of sugery, inspite of stable hemodynamics and adequate anesthesia proved by BIS-monitoring, Group I patients with non-inhalation anesthesia showed periods of inadequate analgesia with moderate pain. At the same time II group patients who received combined spinal and epidural anesthesia, showed no significant change in ANI, which corresponded to “adequate analgesia”.

Keywords: colorectal cancer, metabolic stress markers, BIS, ANI, combined spinal and epidural anesthesia.

Постановка проблеми і аналіз останніх досліджень. За останнє десятиріччя спостерігається ренесанс методів нейроаксіальної анестезії/аналгезії. Центральні блокади створюють якісний аферентний блок ноцицептивних імпульсів [1, 2]. Позитивний вплив реґіонарних методів знеболення на патофізіологію операційної травми, висока ефективність, відносна простота, економічність та мінімальна дія на функції органів та систем призвели до суттєвого збільшення нейроаксіальних анестезій/аналгезій в загальній структурі методів знеболювання. Частота застосування реґіонарних блокад при оперативних втручаннях в країнах Східної Європи (Чехія, Польща, Словаччина, Словенія) складає 22% [4], в шпиталях Західної Європи та Північної Америки – 35-40%, а в Скандинавському регіоні – 85% [3].

Використання спинно-мозкової анестезії не завжди є оптимальним варіантом знеболення, а проведення епідуральної анестезії не забезпечує необхідного рівня міорелаксації та швидкого початку операції. Тому використання комбінованої спінально-епідуральної анестезії застосовується як альтернативний варіант анестезіологічного супроводу в онкології. Таким чином широке впровадження методів регіонального знеболення продиктоване сучасними досягненнями анестезіології. В даний час переваги регіональної анестезії та необхідність її рутинного використання у повсякденній анестезіологічній практиці є очевидними [2, 3, 4].

Проблемі анестезіологічного забезпечення в онкології присвячено незначна кількість робіт, багато актуальних питань клінічної практики залишаються вирішеними недостатньо, а результати бажають кращого [5].

Онкологічні захворювання в структурі смертності в Україні та Європейських країнах стійко утримують третє місце [5, 6]. При цьому виникає багато проблем з періопераційним лікуванням хворих цієї категорії [7]. Серед найбільш значущих - адекватний інтраопераційний анестезіологічний захист та ефективна, раціональна і безпечна післяопераційна аналгезія [6]. Методи знеболення, які на даний час використовуються в онкологічній практиці, є загальноприйнятими [8]. Проте маловивченими залишаються питання впливу глибини анестезії та гемодинамічні, метаболічні та альгометричні показники у хворих, оперованих з приводу колоректального раку, а дані про функцію зовнішнього дихання та дихальні розлади у ві сні на тлі дії різних засобів післяопераційного знеболення взагалі не вивчені. Зважаючи на щорічне зростання кількості оперативних втручань в онкології, вік та супутню патологію хворих, враховуючи значну інтраопераційну травматизацію та беручи до уваги появу нових ефективних лікарських препаратів і засобів інтраопераційного моніторингу, необхідність перегляду принципів та тактики анестезіологічного забезпечення в даній галузі є очевидною і необхідною.

Мета: розробити і впровадити в клінічну практику алгоритм оптимального анестезіологічного супроводу при виконанні оперативних втручань з приводу колоректального раку.

Матеріали і методи

Дослідження пацієнтів, яким було виконано оперативне втручання з приводу колоректального раку, було проведено на базі обласного клінічного онкологічного диспансера м.Івано–Франківськ. Під нашим спостереженням знаходилось 120 хворих з раком прямої кишки. Серед них 72 (60%) чоловіки та 48 (40%) жінок. Вік хворих становив 45-69 років. Хворих випадковим чином було розподілено на 2 групи. Пацієнтам І групи (n=60) проводилось внутрішньовенне полікомпонентне знеболення (пропофол+фентаніл) в умовах тотальної міорелаксації (атракурію бесилат) та ШВЛ, а післяопераційне знеболення здійснювалося опіатами. Хворим ІІ групи (n=60) виконували моносегментарну спінально-епідуральну анестезію, після чого здійснювали індукцію анестезії (пропофол+артракурію бесилат) та її підтримання в умовах ШВЛ, а в післяопераційному періоді забезпечували епідуральну аналгезію розчином ропівакаїну.

Усі дослідження проведені за згодою пацієнтів, а методика їх проведення відповідала Гельсінській декларації 1975 р. та її перегляду 1983р.

Вік хворих становив у І групі 53,8±12,2 років і 54,8±11,8 років у ІІ групі дослідження (табл. 1).

Хворим дослідної групи І проводили внутрішньовенне полікомпонентне знеболення в умовах тотальної міорелаксації та ШВЛ, а післяопераційне знеболення здійснювали опіатними анальгетиками.

Хворим ІІ групи виконували моносегментарну спінально-епідуральну анестезію, після чого здійснювали індукцію загальної анестезії та її підтримання в умовах ШВЛ, а в післяопераційному періоді забезпечували епідуральну аналгезію фракційним введенням ропівакаїну.

За допомогою одноразового набору „Espocan" (B.Braun, Німеччина) в положенні хворого сидячи, під інфільтративною анестезією лідокаїном 1% - 5 мл, проводили пункцію на рівні L_1-L_2 та ідентифікацію епідурального простору. Методом «голка в голку» інтратекально вводили 15 мг гіпербаричного розчину бупівакаїну (Маркаїн спінал хеві 0,5%, Астра Зенека, Великобританія), після чого катетеризували епідуральний простір, катетер фіксували вздовж хребта, а проксимальний кінець разом з вірусно-бактеріальним фільтром та портом для введення виводили на ліве надпліччя. Після настання анестезії переходили до індукції загальної анестезії.

Моніторинг діяльності серцево-судинної системи під час досліджень здійнювали за допомогою реанімаційно-хірургічного монітору Ютас («ЮМ 300Р», Україна).

Хворим І групи проводили «засліплений» моніторинг, коли анестезіолог не знав значень BIS-індексу, і лише після завершення анестезії і перенесення даних на персональний комп'ютер міг переглянути інтраопераційне динаміку змін BIS-індексу. Такий підхід застосували для того, щоб виявити реальну картину глибини наркозу, яка є при проведенні загальної анестезії за загальноприйнятою схемою, а також вивчити взаємозалежність між глибиною загальної анестезії, станом системної гемодинаміки, метаболічними маркерами хірургічного стресу тощо. Хворим ІІ групи проводили відкритий BIS-моніторинг, при якому анестезіолог дозував гіпнотик ситуаційно, відповідно до змін BIS-індексу. Для об'єктивної оцінки ступеня болю та дієвості аналгезії застосовано інноваційну моніторну систему «ANI» (Metro Doloris, Франція). Рівень глікемії визначали за допомогою портативного глюкометра "One Touch Ultra" (Milpitas,CA 95035, США). Гіперглікемію (глюкоза > 11,0 ммоль/л) корегували постійною інфузією простого інсуліну (Актрапід НМ, НовоНордіск, Данія) за допомогою перфузійної помпи "B. Braun" (Melsungen AG, Німеччина) зі швидкістю 1-2 Од/год. Визначення рівня глюкози в крові здійснювали на наступних етапах: в доопераційному періоді, початок операції (після розрізу шкіри), завершення операції (накладання пов'язок на рану) та наприкінці 1-ї доби після операції. З метою повної оцінки стресової відповіді організму на оперативне втручання в умовах двох різних стратегій анестезіологічного захисту нами вивчено динаміку змін кортизолу [див. таблиця 2] на наступних етапах оперативного втручання: в доопераційному періоді, початок операції (після розрізу шкіри), завершення операції (накладання пов'язок на рану) та наприкінці 1-ї доби після операції.

Статистичну обробку отриманих результатів проведено з використанням методів варіаційної й описової статистик

Таблиця 1. Порівняльна характеристика демографічних та антропометричних показників у пацієнтів дослідних груп

Показник		І група, n=60	ІІ група, n=60
Вік, роки (M±σ)		53,8±12,2	54,8±11,8
Диференціація за віком, роки	35 – 40	1	3
	41-50	9	19
	51-60	11	35
	61-70	6	27
	71-79	3	6
Зріст, см (M±σ)		161,5±7,6	165,6±8,8
МТ, кг (M±σ)		71,5±14,1	73,3±10,7
ІМТ, кг/м^2 (M±σ)		27,5±6,4	27,5±6,0
Чоловіки/жінки		21/9	59/31

Примітка: МТ – маса тіла (кг); ІМТ – індекс маси тіла

Таблиця 2. Порівняння динаміки змін концентрації кортизолу сироватки крові на етапах спостереження у контрольній та дослідних групах

Етап обстеження	Кортизол сироватки крові (нг/мл), M±SD; Me (0,5L; 0,5U)			Статистичні критерії порівняння	
	Група контролю, n=30	Група I (тотальна в/в анестезія +ШВЛ), n=25	Група II (СЕА+в/в анестезія+ ШВЛ), n=25	Kruskal-Wallis	Mann-Whitney
Вихідні дані	229,0±60,3 215,6 (185,8;264,4)	720,1±167,1 754,1 (645,8; 842,1)	697,4±187,8 755,2 (628,2;815,3)	CT=50,2 p=1,24E-11	W=288,0 p=0,64
Початок операції (після розрізу шкіри)	-	592,4±111,5 607,5 (524,1; 654,2)	349,7±81,3 345,1 (310,3;384,7)	-	W=26,0 p=2,9E-8
Кінець операції (пов'язка на рану)	-	472,3±111,7 468,2 (402,3; 551,3)	253,6±47,3 255,4 (207,5;274,5)	-	W=21,0 p=1,6E-8

Примітка. CT – статистика тесту

за допомогою стандартного пакету статистичних розрахунків «Statistic 7,0». Для даного дослідження встановлено критерій вірогідності t≥2, з вірогідністю p<0,05. Коефіцієнт кореляції визначали за методом Пірсона. Для порівняння парних груп даних використовувався критерій знаків, непарних двох груп – критерій Mann-Whitney, непарних трьох – критерій Kruskal-Wallis.

Результати та їх обговорення

Серед численних показників, які характеризують періопераційний стан гемодинаміки хворого, були вибрані найпоказовіші. Медіани вихідних значень ЧСС у пацієнтів трьох груп порівняння не відрізнялися між собою в 95% конфіденційному інтервалі згідно з тестом Kruskal-Wallis (p>0,05). Тобто групи хворих були співставимі по ЧСС на початковому етапі обстеження. Описані зміни прямо свідчать про стабільний перебіг знеболювання, зокрема про адекватну інтраопераційну аналгезію та опосередковано про достатню гіпнотичну складову загальної анестезії. Кращим підтвердженням вищезазначеного є дані порівняння вихідних і післяопераційних значень ЧСС, які в цілому не відрізнялися між собою (критерій знаків: CT=0,707; p=0,48). Таким чином, динаміка змін ЧСС у хворих двох груп прямо залежить від виду анестезіологічного забезпечення. Тахікардія, яка була притаманна хворим I групи, є несприятлива з огляду на вік пацієнтів, наявну супутню патологію і може спричинити порушення коронарного кровотоку в ранньому післяопераційному періоді. Тахікардія у хворих даної групи розглядається нами як компенсаторний механізм для підтримання належного серцевого викиду. Поєднання одномоментної спінальної анестезії та поверхневої загальної анестезії не дестабілізує частоту та регулярність серцевого ритму, забезпечує більш сприятливий перебіг раннього післяопераційного періоду.

Нами встановлено, що застосування BIS-моніторингу та електроміографічного контролю дозволяє уникати передозування гіпнотиків та інших вазовпливових середників і тим самим не дестабілізовувати гемодинаміку у оперованих хворих. Так у хворих I групи зафіксовано надмірно низькі показники BIS-індексу на рівні 28,23±3,18 пунктів, в той-же час у хворих II групи BIS-індекс знаходився в цільових межах (40-60 пунктів) і коливався біля відмітки 52,50±2,50 пунктів, що свідчило про абсолютно достатню глибину наркозу. Слід визнати, що стабільному гемодинамічному стану оперованих хворих, незалежно від стратегії анестезіологічного захисту, сприяє адекватна за об'ємом, компонентним складом та темпом, інтраопераційна інфузійна терапія. При вивченні взаємозалежності двох важливих гемодинамічних показників - АТ та УІ від глибини наркозу встановлено, що систолічний артеріальний тиск у 30 хворих I групи корелював із значенням BIS на початку операції (коефіцієнт кореляції 0,46, R^2=21,6%), що не спостерігалося у 30 хворих II групи (коефіцієнт кореляції 0,0014, R^2=21,6 %). Подібний взаємозв'язок спостерігався, також, при співставленні значень BIS та УІ (проаналізовано дані в 30 хворих першої та 30 хворих другої групи). На початку операції коефіцієнт кореляції між цими величинами становив у групі загальної анестезії – 0,67 (R^2=45 %), що свідчить про помірно сильний взаємозв'язок. Аналогічний аналіз у хворих II групи, яким комбінували регіонарну та загальну анестезію дозволив встановити, що коефіцієнт кореляції не підтверджує значимого взаємозв'язку 0,25 (R^2=6,5 %).

При дослідженні балансу ноцицепції/аналгезії за даними ANI-моніторингу зафіксовано надмірно глибоку аналгезію на рівні 90,50±6,36% у хворих I групи, що фактично означає передозування фентанілу, потенційно загрожує післяопераційною гіпералгезією, а в сукупності з надмірною глибиною наркозу - когнітивними післяопераційними розладами. Натомість у хворих II групи значення ANI-індексу знаходилися в цільовому діапазоні і становили 57,75±9,30%, що свідчить про адекватне знеболення. На основному етапі оперативного втручання у хворих I групи коливалися в діапазоні 48,95±6,85%, що свідчить про наявність помірного болю і недостатність аналгетичного компонента анестезії (табл. 3). При цьому у хворих II групи значення 61,25±7,15% свідчили про адекватне знеболення. Подібна тенденція зберігалася до завершення оперативного втручання.

Вихідні значення глюкози крові на рівні 8,5-8,9 ммоль/л у хворих обох груп свідчили про помірну гіперглікемію, яка зумовлена стресовими чинниками. Натомість на основному і завершальному етапах оперативного втручання у хворих I групи зберігалася помірна гіперглікемія на рівні 8,35-7,6 ммоль/л, що свідчило про недостатній анестезіологічний захист організму хворих, в той час як у хворих II групи зафіксовано значення 6,1-5,57 ммоль/л, які опосередковано підтверджують адекватність знеболення. Подібна тенденція була притаманною і для динаміки змін кортизолу на етапах оперативного втручання. Вихідне підвищення рівня кортизолу до межі 755 нг/мл у хворих обох груп, зумовлене ситуаційним психо-емоційним та больовим стресом з подальшим статистично вірогідним зниження до рівня 592,4±111,5 нг/мл та 349,7±81,3 нг/мл у хворих I та II груп відповідно на початку втручання та до межі 472,3±111,7 нг/мл і 253,6±47,3 нг/мл

Таблиця 3. Динаміка змін індексу ноцицепції та аналгезії (ANI, %) на етапах оперативних втручань у хворих дослідних груп, (M±σ)

	Контроль (n=20)	I група (n=20)	II група (n=20)
	95,7±1,75	-	-
До початку індукції анестезії	-	57,05±12,10*	59,75±14,92*
Початок операції	-	90,50±6,36	57,75±9,30**
Основний етап операції	-	48,95±6,85	61,25±7,15**
Кінець операції	-	44,2±8,35	58,80±8,50**
Через 3 години після завершення операції (в палаті ІТ)	-	39,75±7,46	87,80±6,25**

Примітка: * - вірогідність змін, порівняно з контрольною групою; ** - вірогідність змін порівняно з I групою

наприкінці оперативного втручання.

Оцінюючи кінцеві точки проведеного дослідження, встановлено суттєві переваги розробленої і запропонованої стратегії анестезіологічного захисту при оперативних втручаннях з приводу колоректального раку, яка передбачає інтраопераційне поєднання методів нейроаксіальної анестезії, загальної анестезії та пролонговану епідуральну аналгезію ропівакаїном в післяопераційному періоді.

Висновки

1. Стандартна загальна внутрішньовенна анестезія з ШВЛ при операціях з приводу колоректального раку характеризується надмірною глибиною гіпнотичного ефекту на рівні 28-32 пунктів BIS-індексу, що незначно дестабілізує гемодинамічні показники та інотропну функцію серця. На момент початку оперативного втручання, за показником ANI-індексу, спостерігається передозування опіатних анальгетиків (фентанілу), а на основному та завершальному етапах оперативного втручання - недостатня аналгезія з відчуттям помірного болю. В до- та інтраопераційному періоді зафіксована статистично вірогідна, постійна помірна гіперглікемія з діапазоном середніх коливань 8,5-7,5 ммоль/л та виражена гіперкортизолемія з діапазоном коливань середніх значень 754,1-468,2 нг/мл, які в сукупності з вищезазначеними результатами, не дивлячись на надмірно глибокий рівень наркозу, свідчать про недостатній анестезіологічний захист організму хворих від операційної агресії.

2. Запропоновано новий спосіб анестезіологічної допомоги шляхом поєднання нейроаксіальної (спінальної) анестезії бупівакаїном із загальною анестезією на тлі ШВЛ забезпечує надійний захист організму від операційної травми, оскільки характеризується оптимальною глибиною гіпнотичного компоненту на рівні 45-52 пунктів BIS-індексу, інтраопераційною стабільністю гемодинамічних показників та продуктивності роботи серця на тлі статистично вірогідного зниження ЗПСО, порівняно з вихідними значеннями на 12,9% на початку операції та на 16,5% наприкінці оперативного втручання, що зумовлено симпатичним блоком. При цьому, на усіх етапах оперативного втручання, за даними індексу ноцицепції/аналгезії, відзначається адекватне знеболення, що додатково підтверджується значеннями нормоглікемії та зниженням рівня кортизолу відносно вихідних значень на 54,3% на початку операції та на 66,2% наприкінці втручання.

3. Післяопераційне знеболення опіатними анальгетиками та декскетопрофеном хворих, оперованих з приводу раку прямої кишки, не забезпечує повноцінного і всеохопного знеболення, що спричинює зниження форсованої ємності легень на 2 добу максимально на 20,3% та об'єму повітря видихнутого за першу секунду форсованого видиху в першу добу максимально на 30,1% відносно вихідних значень. Оцінка хворими якості знеболення та виразності больового синдрому за нумеричною шкалою болю засвідчила наявність помірного постійного болю з максимальною інтенсивністю на другу післяопераційну добу, коли контрольований показник у 2,8 рази перевищував аналогічний показник у хворих з епідуральним знеболенням. Дослідженням балансу ноцицепції/аналгезії за показником ANI-індексу в першу післяопераційну добу встановлено стан постійного помірного дискомфорту.

4. Застосування післяопераційного знеболення методом пролонгованої епідуральної аналгезії ропівакаїном хворих, оперованих з приводу колоректального раку, забезпечує повноцінний протибольовий ефект, що підтверджується відсутністю статистично вірогідних змін форсованої життєвої ємності легень та об'єму повітря видихнутого за першу секунду форсованого видиху відносно вихідних значень. Оцінка хворими якості епідурального знеболення та виразності больового синдрому за нумеричною шкалою болю засвідчила майже повну відсутність больового синдрому впродовж 1-5 діб спостереження. Дослідженням балансу ноцицепції/аналгезії за показником ANI-індексу в першу післяопераційну добу встановлено його перевищення на 54,7% через 3 години та на 53,6% через 24 години після завершення оперативного втручання, порівняно з аналогічним періодом у хворих з опіатним знеболенням, що об'єктивно свідчить про повну адекватність знеболення та стан стійкого комфорту.

5. Розроблено та впроваджено стратегію оптимального анестезіологічного супроводу при виконанні оперативних втручань з приводу колоректального раку, яка дозволила поліпшити якість анестезії, підвищити її безпеку, зменшити післяопераційну нудоту на 48,3%, блювоту на 20%, тромбоз глибоких вен на 8,3%, післяопераційні застійні пневмонії на 18,4%, обструктивне апное у ві сні на 18,3%, тривалість перебування хворих у відділенні інтенсивної терапії на 24-72 години, а на стаціонарному лікуванні, в середньому, на 4 доби. Всі оперативні втручання при колоректальному раку рекомендовано проводити в умовах комбінованої спінально-епідуральної анестезії на тлі поверхневої загальної анестезії з ШВЛ, а адекватне знеболення в ранній післяопераційний період забезпечувати пролонгованою епідуральної аналгезією ропівакаїном.

Перспективи подальших досліджень

Планується подальше вивчення ефективності та безпечності комбінованої спінально-епідуральної анестезії в онкологічній гінекології та урології у хворих з обтяженою соматичною патологією та у хворих старшої вікової категорії.

Література

1. Карпов И.А., Овечкин А.М. Современные возможности оптимизации послеоперационного обезболивания в абдоминальной хирургии // Боль. — 2005. — № 1. — С. 1520.

2. Осипова Н.А., Петрова В.В., Митрофанов СВ., Береснев В.А. и др. Системная и регионарная антиноцицептивная защита пациента в хирургии. Проблема выбора // Анестезиол. и реаниматол. — 2006. — № 4. — С. 1216.

3. Кобеляцький Ю. Ю. Современные подходы к периоперационной аналгезии в различных областях хирургии с доказательных позиций /Ю.Ю. Кобеляцький //Медицина неотложных состояний. – 2011. - №1-2. – С.41-52.

4. Кобеляцкий Ю.Ю. Послеоперационное обезболивание: нерешенная проблема / Ю. Ю. Кобеляцкий //Здоров'я України. – 2006. – № 10. – С. 18–19.

5. Анестезіологія та інтенсивна терапія: підручник для лікарів-інтернів та слухачів вищих медичних навчальних закладів III-IV рівня акредитації та закладів післядипломної освіти. Т. 1 /Під ред. проф. І.П. Шлапака. - К.: Ніка Прінт, 2013. - 550с.: 134 іл.

6. Kehlet H. Effects postoperative pain relief on Outcome // Pain 2005 an Updated Review. — Seattle: IASP, 2005. — P. 277281.

Надійшла 01.09.2014 року.

УДК 616.33/.37-006.03-07-089-053.2

ОСОБЛИВОСТІ ЛІКВІДАЦІЇ ЕХІНОКОКОВИХ КІСТ IV СЕГМЕНТА ПЕЧІНКИ ПРИ ВІДКРИТОМУ ХІРУРГІЧНОМУ ВТРУЧАННІ У ДІТЕЙ

В.П. Притула
Національний медичний університет імені О.О. Богомольця, м. Київ
Національна дитяча спеціалізована лікарня «Охматдит», м. Київ

ОСОБЕННОСТИ ЛИКВИДАЦИИ ЭХИНОКОККОВЫХ КИСТ IV СЕГМЕНТА ПЕЧЕНИ ПРИ ОТКРЫТОМ ХИРУРГИЧЕСКОМ ВМЕШАТЕЛЬСТВЕ У ДЕТЕЙ

В.П. Притула
Национальный медицинский университет имени А.А. Богомольца, г. Киев
Национальная детская специализированная больница «Охматдет», г. Киев

THE PECULIARITIES OF THE ELIMINATION OF THE ECHINOCOCCAL CYSTS OF THE IV LIVER SEGMENT UNDER THE OPEN SURGERY IN CHILDREN

V.P. Prytula
O.O. Bohomolets National Medical University, Kyiv
National Specialized Children's Hospital, Kyiv

Резюме. Запропоновано оригінальні способи ліквідації порожнини ехінококової кісти IV сегмента печінки малих і великих розмірів при відкритому хірургічному втручанні. Такі втручання виконані у 16 пацієнтів з кістами малих розмірів і у 8 дітей з кістами великих розмірів. Завдяки створенню оптимальних умов вдалося запобігти післяопераційним ускладненням та появі рецидиву захворювання у пацієнтів з ехінококовими кістами, які локалізуються в IV сегменті печінки, чим було забезпечено успішне лікування.

Ключові слова: ехінококові кісти печінки, лікування, результати, діти.

Резюме. Предложены оригинальные способы ликвидации полости эхинококковой кисты IV сегмента печени малых и больших размеров при открытом хирургическом вмешательстве. Такие вмешательства выполнены у 16 пациентов с кистами малых размеров и у 8 детей с кистами больших размеров. Благодаря созданию оптимальных условий, удалось предотвратить послеоперационные осложнения и появлении рецидива заболевания у пациентов с эхинококковыми кистами, которые локализуются в IV сегменте печени, чем было обеспечено успешное лечение.

Ключевые слова: эхинококковые кисты печени, лечение, результаты, дети.

Abstract. The original methods of elimination of small and large echinococcal cyst's cavity in the IV liver segment under the open surgery were proposed. Such interventions were performed to 16 patients with small cysts of and to 8 children with large cysts. Owing to the creation of optimal conditions which prevent the occurrence of postoperative complications and recurrence of the disease by means of increasing the reliability of cyst's cavity stitching it was succed to prevent postoperative complications and the occurrence of relapse in patients with echinococcal cysts, which are located in segment IV of the liver with which was achieved successful treatment.

Keywords: echinococcal liver cyst, treatment, outcomes, and children.

Постановка проблеми і аналіз останніх досліджень. Ехінококові кісти печінки (ЕКП) відносно часто локалізуються в IV сегменті печінки. Таке розташування кіст спостерігається до 32,1% від загальної кількості пацієнтів на ехінококоз печінки [1, 3].

IV сегмент печінки – це анатомічна частина цього органу, лівий орієнтир якої проходить по серповидній зв'язці, а правий: з діафрагмальної поверхні – по серединній щілині (від середини ямки жовчного міхура до нижньої порожнинної вени), з вісцеральної поверхні – по лінії Рекса-Кантля, яка проходить спереду до заду від середини ямки жовчного міхура через ямку нижньої порожнинної вени. Даний сегмент знаходиться в центрі печінки, оточений щільною паренхімою, що до певної міри перешкоджає швидкому збільшенню паразитарної кісти. Тому частіше в цій локалізації зустрічаються кісти малого розміру - діаметром до 70 мм [2, 4].

При хірургічному лікуванні ехінококозу IV сегмента печінки виникають особливі труднощі, пов'язані з анатомо-фізіологічними особливостями цієї ділянки. По ходу хірургічного втручання, а саме після пункції та евакуації рідкого вмісту напруженої кісти IV сегмента печінки проходить спадання стінок фіброзної капсули і деформація положення (перегин) жовчного міхура та зовнішніх жовчних проток. Довготривалий високий внутрішньо-кістозний тиск сприяє витонченню прилеглих до хітинової оболонки печінкових жовчних проток та утворенню зрост між ними. Після вилучення хітинової оболонки в порожнині фіброзної капсули часто виявляють жовчні нориці різних розмірів.

Залишкові порожнини IV сегмента печінки після ехінококектомії мають ригідні стінки і тяжко піддаються або не піддаються зшиванню. Для ліквідації порожнини кісти IV сегмента печінки найчастіше використовують оментопластику або капітонаж за Дельбе чи за Н.Ф.Березкіним, які, на нашу думку, мають ті ж самі недоліки, про які ми вказували вище [5].

Мета роботи – розробити та впровадити в практику нові способи ліквідації ехінококових кіст IV сегмента печінки при відкритому хірургічному втручанні у дітей.

Матеріали s методи

Проаналізовані дані при лікуванні 212 дітей з ЕКП, які знаходилися у відділеннях хірургії Національної дитячої спеціалізованої лікарні «Охматдит». Серед них – у 24 пацієнтів кісти локалізувалися в IV сегменті печінки.

Результати та їх обговорення

Нами запропоновано спосіб ліквідації порожнини ехінококової кісти IV сегмента печінки малих розмірів при відкритому хірургічному втручанні (Патент України №66347) (рис. 1).

Згідно з цим методом проводили лапаротомію, пункцію кісти та аспірацію паразитарної рідини, знезаражували порожнину кісти сколецидними препаратами, відсмоктували їх, а потім розкривали фіброзну капсулу, видаляли хітинову оболонку та висікали поверхневу частину фіброзної капсули. Капітонаж кісти полягав в тому, що з протилежного боку від кісти прошивали стінку серповидної зв'язки печінки, на відстані 10-15 мм від межі фіброзної капсули ззовні лівого краю порожнини кісти проводили черезпечінковий укол з

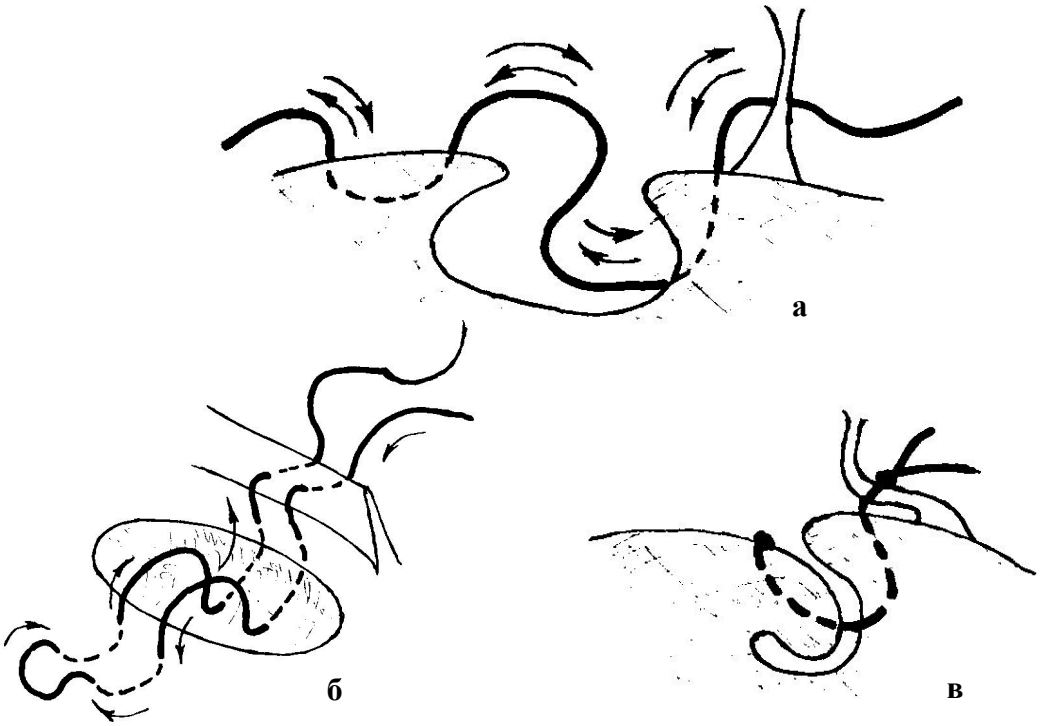

Рис. 1. Етапи ліквідації порожнини ехінококової кісти IV сегмента печінки малих розмірів при відкритому хірургічному втручанні (схема): а - хід накладання лігатур (вказано стрілками) при зашиванні порожнини кісти (в поперечному зрізі); б - хід накладання лігатур (вказано стрілками) при зашиванні порожнини кісти (в об'ємному зображенні); в - залишкова порожнина ліквідована

виколом на глибину до 25-30 мм всередині порожнини кісти, і цією ж голкою ззовні протилежного (правого) краю проводили поверхневий проксимальний укол глибиною 5 мм і на відстані до 20 мм дистальніше – викол.

На зворотному шляху, формуючи поперечний П-шов шириною 10-15 см, ззовні правого краю проводили поверхневий дистальний укол глибиною 5 мм і на відстані до 20 мм проксимальніше – викол, а потім з внутрішньої поверхні фіброзної капсули лівого краю порожнини кісти, на ширину 10-15 см паралельно попередньому виколу, проводили черезпечінковий укол з наступним виколом назовні на таку ж ширину на відстані 10-15 мм від межі фіброзної капсули та прошивали стінку серповидної зв'язки печінки в протилежному напрямку. При затягуванні лігатури скручували і укладали краї порожнини кісти у вигляді рулету з наступним зав'язуванням шва при максимальному скручуванні країв і натягу нитки.

Такий спосіб капітонажу можливий не лише при достатній еластичності обох країв кісти, бо дана методика якраз передбачає наявність ригідних країв. Крім того, такий спосіб доступний при глибокій вузькій порожнині ЕКП. Даний метод накладання подібних лігатур гарантує достатнє затягування швів і стуляння стінок фіброзної капсули, що запобігає формуванню залишкової порожнини кісти. Міцність такого шва підтримується додатковим прошиванням серповидної зв'язки, яка запобігає прорізуванню паренхіми печінки лігатурою під П-швом. При такій операції немає необхідності для надмірного затягування лігатур, що запобігає прорізанню фіброзної капсули з можливою кровотечею в порожнину кісти, що важливо для уникнення появи чи нагноєння залишкової порожнини кісти, або витікання жовчі з формуванням жовчної нориці.

Нами проведено відкрите хірургічне втручання, з ліквідацією порожнини ехінококової кісти IV сегмента печінки малих розмірів за цим способом у 16 пацієнтів. Дана методика дозволила гарантовано ліквідувати порожнину ЕКП і в жодному випадку ми не мали рецидиву захворювання та побічних ускладнень.

Існують також певні особливості корекції порожнини ехінококової кісти IV сегмента печінки великих розмірів при відкритому хірургічному втручанні.

Велика кіста IV сегмента печінки викликає компресію гілок ворітної вени і внутрішньо-печінкових жовчних проток, які проходять в цьому сегменті, що призводить до застою та збільшення об'єму печінки, та є причиною різного ступеня порушень функціонального стану печінки, пригнічень кістково-мозкового кровотворення, підвищення алергічного фону.

Нами запропоновано спосіб ліквідації порожнини ехінококової кісти IV сегмента печінки великих розмірів при відкритому хірургічному втручанні (Патент України №66348) (рис. 2).

Даний спосіб полягав у тому, що проводили лапаротомію, пункцію кісти та аспірацію паразитарної рідини, знезаражували порожнину кісти сколецидними препаратами, відсмоктували їх, а потім розкривали фіброзну капсулу, видаляли хітинову оболонку та висікали поверхневу частину фіброзної капсули. Капітонаж порожнини полягав в тому, що з протилежного боку від кісти прошивали стінку серповидної зв'язки печінки, на відстані 10-15 мм від межі фіброзної капсули ззовні лівого краю порожнини кісти проводили черезпечінковий укол з виколом на глибину до 25-30 мм всередині порожнини кісти, і цією ж голкою ззовні протилежного (правого) краю проводили поверхневий проксимальний укол глибиною 5 мм і на відстані до 20 мм дистальніше – викол. Прошивали по полюсах у вигляді прокладки підготовлений (висічений із фіброзної оболонки кісти) клапоть 20Ч10 мм.

На зворотному шляху, формуючи поперечний П-шов шириною 10-15 см, ззовні протилежного (правого) краю проводили поверхневий дистальний укол глибиною 5 мм і на відстані до 20 мм проксимальніше - викол, а потім з внутрішньої поверхні фіброзної капсули лівого краю порожнини кісти, на ширину 10-15 см паралельно попередньому виколу, проводили черезпечінковий укол з наступним виколом назовні на таку ж ширину на відстані 10-15 мм від межі

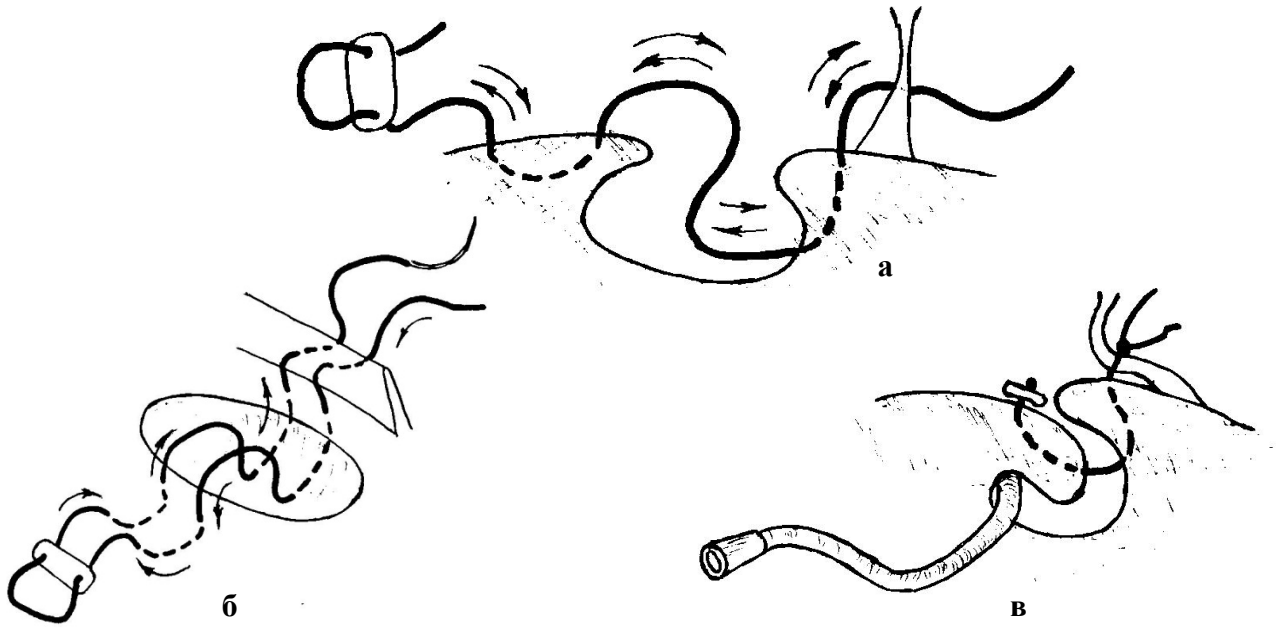

Рис. 2. Етапи ліквідації порожнини ехінококової кісти IV сегмента печінки великих розмірів при відкритому хірургічному втручанні (схема): а – хід накладання лігатур (вказано стрілками) при зашиванні порожнини кісти (в поперечному зрізі); б - хід накладання лігатур (вказано стрілками) при зашиванні порожнини кісти (в об'ємному зображенні); в - залишкова порожнина ліквідована, дренаж в зашитій порожнині кісти

фіброзної капсули та прошивали стінку серповидної зв'язки печінки в протилежному напрямку. Завівши дренажну трубку в просвіт порожнини кісти, затягували лігатури, скручували і укладали краї порожнини кісти у вигляді рулету з наступним зав'язуванням шва при максимальному скручуванні країв та натягу нитки, і таких швів накладали кілька, із відстанню між ними до 1 см.

Такий спосіб капітонажу передбачав наявність ригідних країв порожнини кісти. Даний метод накладання подібних лігатур гарантував достатнє затягування швів і стуляння стінок фіброзної капсули, що запобігало формуванню залишкової порожнини кісти. Міцність такого шва підтримується додатковим прошиванням серповидної зв'язки печінки з одного боку та прошиванням по полюсах підготовленого (висіченого із фіброзної оболонки кісти) клаптя 20Ч10 мм у вигляді прокладки, що запобігало прорізуванню паренхіми печінки лігатурою під П-швом. При такій операції немає необхідності для надмірного затягування лігатур, що запобігає прорізанню фіброзної капсули з можливою кровотечею в порожнину кісти, що важливо для уникнення появи чи нагноєння залишкової порожнини кісти, або витікання жовчі з формуванням жовчної нориці.

Ми провели відкрите хірургічне втручання, з ліквідацією порожнини ехінококової кісти IV сегмента печінки великих розмірів таким способом у 8 пацієнтів. Дана методика також дозволила нам гарантовано ліквідувати порожнину ЕКП і в жодному випадку ми не мали рецидиву захворювання та побічних ускладнень.

Висновок

Завдяки створенню оптимальних умов, які запобігають післяопераційним ускладненням та появі рецидиву захворювання, шляхом підвищення надійності зашивання порожнини кісти, вдалося запобігти післяопераційним ускладненням та появі рецидиву захворювання, чим було забезпечено успішне лікування.

Перспективи подальших досліджень

Наші дослідження дозволяють вказувати на наявність проблем в лікуванні дітей з ЕКП. Не менш важливим є подальший пошук найбільш ефективних способів хірургічного лікування цієї патології при накопиченні клінічного матеріалу.

Літетатура

1. Echinococcal disease in Alberta, Canada: more than a calcified opacity / A.Somily, J.L.Robinson, L.J.Miedzinski et al. // BMC Inf. Dis. – 2005. - Vol. 5. – P.34-43.

2. Hydatid disease involving some rare locations in the body: a pictorial essay / M.Yuksel, G.Demirpolat, A.Sever et al. // Korean J. Radiol. – 2007. – Vol. 8. –P.531-540.

3. Moro P. Cystic echinococcosis in the Americas / P.Moro, P.M.Schantz // Parasitology International. – 2006. - Vol. 55. – P.181-186.

4. Percutaneous imaging-guided treatment of hydatid liver cysts: Do long-term results make it a first choice? / A.Kabaalioglu, K.Ceken, E.Alimoglu, A.Apaydin // Eur. J. Radiol. – 2006. – Vol. 59. – P.65–73.

5. Smego Jr. R.A. Treatment options for hepatic cystic Echinococcosis / R.A. Smego Jr., P.Sebanego // Intern. J. Infect. Dis. – 2005. – Vol. 9. – P.69-76.

Надійшла 01.07.2014 року.

УДК 616.33/.37-006.03-07-089-053.2

ТРАНСАНАЛЬНЕ ЕНДОРЕКТАЛЬНЕ ЗВЕДЕННЯ ТА РЕЗЕКЦІЯ ТОВСТОЇ КИШКИ ЯК СУЧАСНИЙ ПІДХІД ХІРУРГІЧНОГО ЛІКУВАННЯ ДІТЕЙ З ХВОРОБОЮ ГІРШПРУНГА

В.П. Притула, М.І. Сільченко, С.Ф. Хусейни, А.С. Кузик, О.О. Курташ, А.П. Іськов
Національний медичний університет імені О.О. Богомольця, м. Київ
Національна дитяча спеціалізована лікарня «Охматдит», м. Київ

ТРАНСАНАЛЬНОЕ ЭНДОРЕКТАЛЬНОЕ НИЗВЕДЕНИЕ И РЕЗЕКЦИЯ ТОЛСТОЙ КИШКИ КАК СОВРЕМЕННЫЙ ПОДХОД ХИРУРГИЧЕСКОГО ЛЕЧЕНИЯ ДЕТЕЙ С БОЛЕЗНЬЮ ГИРШПРУНГА

В.П. Притула, М.И. Сильченко, С.Ф. Хусейни, А.С. Кузык, О.О. Курташ, А.П. Иськов
Национальный медицинский университет имени А.А. Богомольца, г. Киев
Национальная детская специализированная больница «Охматдет», г. Киев

TRANSANAL ENDORECTAL PULL-THROUGH AND RESECTION OF COLON, AS MODERN APPROACH TO THE TREATMENT OF HIRSCHPRUNG'S DISEASE IN CHIDREN

V.P. Prytula, M.I. Silchenko, S.F. Hussaini, A.S. Kuzyk, O.O. Kurtash, A.P. Iskov
O.O. Bohomolets National Medical University, Kyiv
National Specialized Children's Hospital, Kyiv

Резюме. У світі значно поширений новий метод хірургічного лікування хвороби Гіршпрунга (ХГ) - трансанальне ендоректальне зведення товстої кишки - ТЕРТ (Transanal Endorectal Pull-Through). За період з жовтня 2011 року до квітня 2014 нами прооперовано 65 дітей за методикою ТЕРТ, 30 з них - з лапароскопічною асистенцією. Основні позитивні якості методу ТЕРТ: мала травматичність операції; знижена ймовірність травматизації органів черевної порожнини, мінімізована крововтрата, знижений ризик розвитку спайкового процесу в черевній порожнині; скоротилася тривалість оперативного лікування та перебування пацієнта під наркозом; став більш сприятливий перебіг післяопераційного періоду із спрощеним доглядом за пацієнтом; скоротилося перебування дітей у стаціонарі. Тривалість операції становила 45-90 хвилин, час госпіталізації - 7-14 днів, довжина видаленої ділянки кишки - 30-60 см. Час спостереження в післяопераційному періоді - від 1 місяця до 2,5 років. Основним недоліком цього методу вважаємо серйозну травматичність ануса при демукозація прямої кишки і подальшої мобілізації зведеної кишки, що, на наш погляд, може стати основною причиною недостатності функції анальних сфінктерів.

Ключові слова: хвороба Гіршпрунга, лікування, ТЕРТ, діти.

Резюме. В мире широко распространен новый метод хирургического лечения болезни Гиршпрунга (БГ) - трансанальное эндоректальное низведение толстой кишки - ТЕРТ (Transanal Endorectal Pull-Through). За период с октября 2011 года до апреля 2014 года нами прооперировано 65 детей по методике ТЕРТ, 30 из них - с лапароскопической ассистенцией. Основные положительные качества метода ТЕРТ: малая травматичность операции; снижена вероятность травматизации органов брюшной полости, минимизирована кровопотеря, снижен риск развития спаечного процесса в брюшной полости; сокращение длительности оперативного лечения и пребывание пациента под наркозом; более благоприятное течение послеоперационного периода с упрощенным уходом за пациентом; сокращение пребывания детей в стационаре. Длительность операции составляла 45-90 минут, время госпитализации – 7-14 дней, длина удаленного участка кишки – 30-60 см. Время наблюдения в послеоперационном периоде – от 1 месяца до 2,5 лет. Основным недостатком этого метода считаем серьезную травматичность ануса при демукозации прямой кишки и последующей мобилизации низведенной кишки, что, на наш взгляд, может стать основной причиной недостаточности функции анальных сфинктеров.

Ключевые слова: болезнь Гиршпрунга, лечение, ТЕРТ, дети.

Abstract. The current trend in the surgical treatment of Hirschsprung's disease (HD) aims to minimally invasive operations - Transanal Endorectal Pull-Through (TEPT) with or without laparoscopic assistance. During 2011-14 we operated 65 children with TEPT method, and 30 of them with laparoscopic-assisted. Operative time was 45-90 minutes, hospital stay was 7-14 days, the length of colon removed was 30-70 cms. The advantages of TEPT: minimal trauma, reduced postoperative pain, well controlled colorectal anastomosis, surgery time decreased by 40%, possibility of early enteral nutrition, postoperative hospital stay reduced by 25%, rapid rehabilitation, cosmetic effect. The main disadvantage of this method is considered quite serious trauma of anus and rectum, which we believe can be a major cause of anal sphincter insufficiency. This requires further detailed studies. We did not observe complications after TEPT in the early and late post operative period. TEPT has significant technical advantages in comparison with other existing methods of surgical correction of HD. Treatment of HD by the TEPT is possible in infants. For this we need early detection of HD. In older children for TEPT we require laparoscopic-assistance.

Keywords: Hirschsprung's disease, treatment, TEPT, children.

Постановка проблеми і аналіз останніх досліджень. У світі значно поширений новий метод хірургічного лікування хвороби Гіршпрунга (ХГ) - трансанальне ендоректальное зведення товстої кишки - ТЕРТ (Transanal Endorectal Pull-Through) (De La Torre, 1998) [1]. Але варто зауважити, що проведення цього оперативного лікування не показане у всіх випадках. Пізне звернення пацієнтів та несвоєчасне встановлення діагнозу призводить до того, що кишка, яка розташована вище зони звуження, розширюється до таких розмірів, коли єдиним виходом є накладення колостоми, для подальшого скорочення кишки в розмірах і проведення радикальної операції вже на другому етапі [3, 5]. Також слід зауважити, що при субтотальній і тотальній формах ХГ не представляється можливим проведення мобілізації звуженої частини кишки в повному обсязі з трансанального доступу, що змушує проводити лапаротомію. У зв'язку з широким впровадженням лапароскопічної техніки з'явилася можливість проведення мобілізації кишки, для її подальшого зведення через трансанальний доступ, що з більшим успіхом може бути застосоване у дітей старшого віку [2, 4].

Мета роботи – вивчення ефективності використання методу ТЕРТ без і з лапароскопічно ассістенцією при хірургічному лікуванні ХГ у дітей.

Матеріали і методи

Ми маємо 35-річний (з 1980 по 2014 роки) досвід лікування 905 дітей з різними формами ХГ з використанням відомих методик відкритих операцій (Соаве, Дюамеля, Свенсона і Ребейна) в різних модифікаціях (n=808). Крім того, володіємо арсеналом різних реконструктивно-пластичних

операцій при обширних формах агангліозу (n=97). В 94,12% дітей нами отримано добрі, у 5,53% - задовільні, і у 0,35% - погані функціональні результати.

Крім того, нами використані сучасні малоінвазивні підходи в хірургічному лікуванні ХГ - ТЕРТ з або без лапароскопічної асистенції. За період з жовтня 2011 року до травня 2014 нами прооперовано 65 дітей за методикою ТЕРТ, 30 з них - з лапароскопічною асистенцією.

Результати та їх обговорення

Перш ніж перейти до методики ТЕРТ ми ретельно проаналізували результати хірургічного лікування ХГ відкритим способом в нашій клініці і літературні дані різних авторів, які використовували метод ТЕРТ, з вказівками на її позитивні й негативні сторони. Переваги цього методу і прагнення подальшого удосконалення хірургічної корекції ХГ переконали нас у необхідності таких операцій. Основні позитивні якості методу ТЕРТ: мала травматичність операції; низька ймовірність травматизації органів черевної порожнини, мінімізована крововтрата, знижений ризик розвитку спайкового процесу в черевній порожнині; скорочення тривалості оперативного лікування та перебування пацієнта під наркозом; більш сприятливий перебіг післяопераційного періоду із спрощеним доглядом за пацієнтом; скорочення перебування дітей у стаціонарі.

Суть операції ТЕРТ полягає в тому, що після укладання пацієнта в літотомічне положення, проводять розширення ануса накладенням розтягуючих лігатур по усьому колу ануса. Потім - кругове розсічення слизової оболонки, відступивши від 0,5 до 1 см над зубчастою лінією. Демукозація прямої кишки до перехідної складки очеревини, формуючи серозно-м'язовий футляр, аналогічний методу Соаве. Розсічення серозно-м'язового футляра по передній поверхні з циркулярним висіченням навколо звільненої ободової кишки. Виводячи в розширений анус петлю ободової кишки, поступово перетинали брижові судини, таким чином мобілізовували і зводили цю кишку до необхідного (неураженого агангліозом) рівня. Циркулярно розсікаючи зведену товсту кишку, резектували її з формуванням коло-анального анастомозу. За лінію сформованого анастомозу проводили інтубаційну трубку. При необхідності лапароскопічної асистенції працювали паралельно одночасно двома бригадами. Для виконання лапароскопічного етапу заводили 3 порти діаметром 5,5 мм: 1-й - нижче пупка для оптики 30°, 2-й і 3-й - робітники для хірурга (лівий верхній і правий нижній квадранти. Після ревізії дистальних відділів товстої кишки, мобілізували її, починаючи від перехідної складки очеревини до необхідного рівня резекції, лігіруючи і перетинаючи судини брижі, і відокремлюючи її по фланках.

Тривалість операції становила 45-90 хвилин, час госпіталізації - 7-14 днів, довжина видаленої ділянки кишки - 30-60 см. Час спостереження в післяопераційному періоді - від 1 місяця до 2,5 років.

Основним недоліком цього методу вважаємо серйозну травматичність ануса при демукозації прямої кишки і подальшої мобілізації зведеної кишки, що, на наш погляд, може стати основною причиною недостатності функції анальних сфінктерів. Для цього потрібні подальші ретельні дослідження.

У всіх дітей після трансанального ендоректального зведення ободової кишки ускладнень в ранньому і віддаленому періоді ми не спостерігали.

Висновки

Методика ТЕРТ - сучасний метод хірургічної корекції ХГ, який має значні технічні переваги, порівняно з іншими існуючими способами. Для своєчасного використання методики ТЕРТ необхідне раннє виявлення ХГ. У дітей старшого віку методику ТЕРТ слід доповнювати лапароскопічною асистенцією. Результати лікування ХГ у дітей за методикою ТЕРТ потребують поглибленого вивчення у віддаленому періоді.

Перспективи подальших досліджень

Наші дослідження дозволяють вказувати на наявність проблем в лікуванні дітей з ХГ. Не менш важливим є подальший пошук найбільш ефективних способів хірургічного лікування цієї патології при накопиченні клінічного матеріалу.

Літетатура

1. Craigie R.J., Conway S.J., Cooper L. et al. Primary pull-through for Hirschsprung's disease: comparison of open and laparoscopic-assisted procedures / // J. Laparoendosc. Adv. Surg. Tech. – 2007. – Vol. 17, No 6. – P.809–812.

2. Gunnarsdottir A., Larsson L.T., Arnbjornsson E. Transanal endorectal vs. Duhamel pull-through for Hirschsprung's disease // Eur. J. Pediatr. Surg. – 2010. – Vol. 20, No 4. – P.242–246.

3. Nasr A., Langer J.C. Evolution of the technique in the transanal pull-through for Hirschsprung's disease: effect on outcome // J. Pediatr. Surg. – 2007. – Vol. 42, No 1. – P.36–39.

4. Tannuri A.C., Tannuri U., Romao R.L. Transanal endorectal pullthrough in children with Hirschsprung's disease – technical refinements and comparison of results with the Duhamel procedure // J. Pediatr. Surg. – 2009. – Vol. 44, No 4. – P.767–772.

5. Till H., Heinrich M., Schuster T. et al. Is the anorectal sphincter damaged during a transanal endorectal pull-through (TERPT) for Hirschsprung's disease? A 3-dimensional, vector manometric investigation // Eur. J. Pediatr. Surg. – 2006. – Vol. 16, No 3. – P.188–191.

Надійшла 01.07.2014 року.

УДК: 616.34-007.44-053.2-073

ОПТИМІЗАЦІЯ ДІАГНОСТИКИ ТА ЛІКУВАННЯ ІНВАГІНАЦІЇ КИШЕЧНИКА У ДІТЕЙ

В.Ф. Рибальченко[1], В.В. Стахов[2]
[1]Кафедра дитячої хірургії НМАПО імені П.Л. Шупика
[2]Житомирська обласна дитяча клінічна лікарня

ОПТИМИЗАЦИЯ ДИАГНОСТИКИ И ЛЕЧЕНИЯ ИНВАГИНАЦИИ КИШЕЧНИКА У ДЕТЕЙ

В.Ф. Рыбальченко[1], В.В. Стахов[2]
[1]Кафедра детской хирургии НМАПО имени П.Л. Шупика
[2]Житомирська областная детская клиническая больница

OPTIMIZATION OF DIAGNOSIS AND TREATMENT OF INTUSSUSCEPTION IN CHILDREN

V.F. Rybalchenko[1], V.V. Stakhov[2]
[1]P.L. Shupyk Department of Pediatric Surgery of NMAPE
[2]Zhytomyr Oblast Children's Hospital

Резюме. Діагностика та лікування інвагінації кишечника у дітей, незважаючи на значний науково-технічний прогрес, є актуальною на сьогодні. Дослідження проведено у 170 пацієнтів з інвагінацією кишечника, що знаходились в хірургічному відділенні Житомирської обласної дитячої клінічної лікарні. Вік пацієнтів коливався від 3-х місяців до 8 років. Основну групу складали діти у віці до 12 місяців – 121 (71,18%), діти після року – 49 (28,82%). Час від появи перших симптомів захворювання до госпіталізації у відділення коливався від 2-х годин до 4-х діб. Із 170 хворих в 112 (65,9%) проведено розправлення інвагіната за допомогою ретроградній пневмоколонопресії, в 58 (34,1%) випадках проведено оперативні втручання: лапароскопічне втручання у 20 (11,8%) пацієнтів, лапаротомне – у 38 (22,3%) пацієнтів (4 (2,4%) з них – конверсія після лапароскопії). За видом інвагінації прооперовані хворі розподілились наступним чином: тонко-тонкокишкова інвагінація – 12 (20,7%), товсто-товстокишкова – 4 (6,9%), клубово-ободова – 42 (72,4%). Конверсію здійснено у 4-ох (2,4%) дітей, що було зумовлено наявністю дивертикула Меккеля (1 випадок) та странгуляцією голівки інвагінату товстою кишкою (3 випадки), яка не давала можливості здійснити дезінвагінацію.

Ключові слова: інвагінація кишечника, діагностика, лікування, лапароскопія.

Резюме. Диагностика и лечение инвагинации кишечника у детей, несмотря на значительный научно-технический прогресс, является актуальной на сегодня. Исследование проведено в 170 пациентов с инвагинацией кишечника, находящихся в хирургическом отделении Житомирской областной детской клинической больницы. Возраст пациентов колебался от 3-х месяцев до 8 лет. Основную группу составляли дети в возрасте до 12 месяцев - 121 (71,18%), дети после года - 49 (28,82%). Из 170 больных в 112 (65,9%) проведено расправления инвагината с помощью ретроградной пневмоколонопресии, в 58 (34,1%) случаях проведены оперативные вмешательства: лапароскопическое вмешательство у 20 (11,8%) пациентов, лапаротомным - у 38 (22 , 3%) пациентов (4 (2,4%) из них - конверсия после лапароскопии). По виду инвагинации прооперированы больные распределились следующим образом: тонко-тонкокишечная инвагинация - 12 (20,7%), толсто-толстокишечной - 4 (6,9%), подвздошно-ободочная - 42 (72,4%). Конверсию осуществляется в 4-х (2,4%) детей, что было обусловлено наличием дивертикула Меккеля (1 случай) и странгуляции головки инвагината толстой (3 случая), которая не давала возможности осуществить дезинвагинация.

Ключевые слова: инвагинация кишечника, диагностика, лечение, лапароскопия.

Abstract. Diagnosis and treatment of intussusception in children, despite significant scientific and technical progress that is relevant for today. The study was conducted in 170 patients with intussusception that were in the surgical department of the Zhytomyr Oblast Children's Hospital. The age of patients ranged from 3 months to 8 years. The main group consisted of children under 12 months - 121 (71.18%) children after a year - 49 (28.82%). At the first appearance of symptoms to admission to the department ranged from 2 hours to 4 days. Of the 170 patients 112 (65.9%) were smoothing intussusceptum using retrograde pnevmokolonopresiyi in 58 (34.1%) cases performed surgery: laparoscopic intervention in 20 (11.8%) patients laparotomnoy - 38 (22 3%) patients (4 (2.4%) of them - conversion after laparoscopy). By type of intussusception operated patients were divided as follows: thin-intestinal intussusception - 12 (20.7%), colon, colorectal - 4 (6.9%), iliac colon - 42 (72.4%). Conversion completed in the 4-(2.4%) children, due to the presence of Meckel diverticulum (1 case) and strangulation head intussusceptum colon (3 cases), which made it impossible to carry out dezinvahinatsiyu.

Keywords: intestinal intussusception, diagnostic, treatment, laparoscopy.

Постановка проблеми і аналіз останніх досліджень. Інвагінація кишечника (ІК) є найбільш частою формою НКН в дитячому віці і сягає 60-85 % від всіх її видів. Зустрічається вона переважно у дітей до року, серед них пік припадає на вік від 3-х до 12 місяців. У дітей до трьох місяців ІК зустрічається вкрай рідко. На вік від 1 до 3-х років припадає до 10% всіх випадків інвагінації, стільки ж з трьох років і старше [7]. Частота її виникнення коливається у межах від 1,5 до 4 випадків на 1000 дітей. Хлопчики хворіють майже в 2 рази частіше за дівчаток [1, 6, 14]. Різноманіття клінічних проявів інвагінації, а іноді і її атиповий перебіг призводять до високого проценту діагностичних помилок, особливо на догоспітальному етапі [5]. Тому питання діагностики та лікування ІК у дітей всіх вікових груп до цього часу залишаються одними із найбільш актуальних в дитячій хірургії [2, 7, 13]. Причини і патогенез кишкової інвагінації у дітей грудного віку недостатньо вивчені. Серед вірогідних факторів ризику припускаються порушення годування, лімфоідна гіперплазія клубової кишки, бактеріальна та вірусна кишкова інфекція [3, 12]. За даними Всесвітньої організації охорони здоров'я (2002), більшість дослідників у різних країнах розглядають ІК як «ідеопатичну». При цьому вказується, що немає достатніх підстав вважати етіологічним фактором ІК вірусну або бактеріальну інфекцію. Російські та вітчизняні дитячі хірурги вважають, що у дітей першого року життя ІК виникає внаслідок тимчасової дискоординації перистальтики кишечника (порушення координації скорочення повздовжніх та циркулярних мґязів з перевагою скорочувальної здатності останніх) з утворенням ділянок спазму, що сприяє зануренню кишки [4, 7, 15].

Об'єктивні труднощі діагностики та обґрунтування лікувальної тактики у дітей з кишковою інвагінацією виникають внаслідок невизначеності, а іноді і суперечливості анамнестичних даних, вузького спектру можливостей неінвазивної інструментальної діагностики, як правило, в умовах ургентної хірургії, обмеженої рентгенологічним обстеженням [3, 7, 8, 11].

Мета дослідження. Покращення результатів лікування

дітей з інвагінацію кишечника за рахунок впровадження діагностичних та лікувальних алгоритмів в умовах спеціалізованого дитячого хірургічного стаціонару.

Матеріали і методи

Дослідження проводилось на підставі ретроспективного аналізу лікування 170 пацієнтів з інвагінацією в хірургічному відділенні Житомирської обласної дитячої клінічної лікарні.

Вік пацієнтів коливався від 3-х місяців до 8 років. Основну групу складали діти у віці до 12 місяців – 121 (71,18%), діти після року – 49 (28,82%). Серед хворих було: хлопчиків –101 (59,41%), дівчаток – 69 (40,59%).

Час від появи перших симптомів захворювання до госпіталізації у відділення коливався від 2-х годин до 4-х діб. До 12 годин після початку захворювання госпіталізовано 49 (28,82%) хворих, з 12 до 24 годин – 68 (40,0%). Разом – 117 (68,82%) дітей госпіталізовані в хірургічний стаціонар до доби. 43 (25,29%) хворих звернулись за медичною допомогою в період 24-48 годин після появи перших симптомів. 10 (5,89%) пацієнтів госпіталізовано з тривалістю захворювання більше 48 годин.

Простежено відповідність розвитку клінічної симптоматики та встановленої з анамнезу тривалості захворювання. Анамнестична тривалість захворювання не завжди відповідала клінічним стадіям протікання інвагінації кишечника. Із 49-ти досліджуваних дітей, госпіталізованих до 12 годинного терміну, що відповідало стадії "початкових клінічних проявів", не було больового синдрому в 9 (18,37%) випадках, блювоти – в 17 (34,69%) випадках. Така ж тенденція простежується і при тривалості захворювання від 12 до 24 годин. Із 43-ох пацієнтів з тривалістю захворювання від 24 до 48 годин симптоми перитоніту визначались лише в 35 (81,4%) випадках. В той же час клінічна картина у хворих, що звернулись більше, ніж через 48 годин від моменту появи перших симптомів, цілком відповідала стадії виражених важких ускладнень. Ультразвукове дослідження застосовувалось у 170 (100%) хворих, в комбінації з доплерографією – в 68 (40%) пацієнтів. При неможливості верифікувати діагноз додатково застосовувались: рентгенографія – в 31(18,2%) випадку, лапароскопія – в 16 (9,4%) випадках.

Із 170 хворих в 112 (65,9%) проведено розправлення інвагіната за допомогою ретроградної пневмоколонопресії, в 58 (34,1%) випадках проведено оперативні втручання: лапароскопічне втручання у 20 (11,8%) пацієнтів, лапаротомне – у 38 (22,3%) пацієнтів (4 (2,4%) з них – конверсія після лапароскопії). За видом інвагінації прооперовані хворі розподілились наступним чином: тонко-тонкокишкова інвагінація – 12 (20,7%), товсто-товстокишкова – 4 (6,9%), клубово-ободова – 42 (72,4%).

Результати та їх обговорення

За результатами власного дослідження, про складність діагностики у 16 (9,4%) випадках свідчило застосування таких методів обстеження, як ультразвукового, доплерографічного, рентгенологічного та діагностичної лапароскопії. Остання дозволяє не лише виявити дану патологію, але й розправити інвагінат за допомогою маніпуляторів під візуальним контролем, а також визначити можливу причину занурення.

Консервативне розправлення інвагінації було виконано у 112 (65,9%) хворих. Показами до консервативної тактики лікування були: вік дитини менше 12 місяців, тривалість захворювання менше 24 годин при відсутності перитонеальної симптоматики, вперше виявлена інвагінація. Оперативні втручання проводились у пацієнтів старше 1 року (інтраопераційно в 35 (60,4%) випадках виявлялась органічна причина захворювання), коли від появи перших симптомів пройшло більше 24 годин і визначалась перитонеальна симптоматика, при реінвагінаціях, а також при неможливості консервативно розправити інвагінат.

Показами до лапароскопії були: неможливість встановлення діагнозу після проведення консервативних методів обстеження, неефективність консервативної дезінвагінації, з'ясування причини інвагінації у дітей старшого віку, візуальний контроль стану кишечника в післяопераційному періоді (релапароскопія). Лапароскопічне розправлення інвагінату проведено у 20 (11,8%) пацієнтів, причому, у 4-ох (2,4%) випадках з одночасним нагнітанням повітря в товсту кишку. М'якими лапароскопічними затискачами розправляли інвагінат без пошкодження оболонок кишечника. Після дезінвагінації визначали ступінь циркуляторних розладів в петлях кишечника, які знаходились в інвагінаті. Візуально проводили контроль цілісності сліпої кишки, апендиксу, ілеоцекального кута для оцінки ефективності дезінвагінації. Конверсію здійснено у 4-ох (2,4%) дітей, що було зумовлено наявністю дивертикула Меккеля (1 випадок) та странгуляцією голівки інвагінату товстою кишкою (3 випадки), яка не давала можливості здійснити дезінвагінацію.

Висновки

1.В діагностиці інвагінації кишечника важливе місце повинне відводитись анамнезу хвороби, особливостям її перебігу та сукупності променевих методів обстеження з дослідженням стану кровотоку в защемленій ділянці кишки.

2.Атиповість клініки інвагінації кишечника в 35% випадків зумовлює необхідність розробки та впровадження в роботу нових досконаліших та достовірніших методів її діагностики. На даний час до них відносяться доплерографія та лапароскопія.

3.Застосування ультразвукової доплерографії в оцінці кровотоку в судинах петель кишок в комплексі з ультразвуковим дослідженням дозволяє не лише диференціювати інвагінацію кишечника від інших патологій, а й визначити ступінь гемодинамічних порушень в стінках ураженої кишки.

4.Застосування лапароскопії дозволяє діагностувати та лікувати інвагінацію, виявляти можливу причину занурення, а у складних випадках в післяопераційному періоді проводити візуальний контроль стану кишечника.

Література

1. Ашкрафт К.У. Детская хирургия. / К.У. Ашкрафт, Т.М. Холдер. – СПб, 1997. – 385 с.

2. Беляев М.К. Клиническая картина инвагинации кишечника у детей // Педиатрия. Журнал им. Сперанского – 2006. - № 1. – С. 47-50.

3. Беляева О. А. Эхографические критерии обоснования рациональной хирургической тактики у детей с инвагинацией кишок / О. А. Беляева, В. М. Розинов, В. А. Темнова // Ультразвуковая и функциональная диагностика. – 2005. - № 5. – С. 58-63.

4. Дегтярь В.А. Малоинвазивные методы лечения инвагинации кишечника у детей / В.А. Дегтярь, А.Г. Запорожченко, Л.Н. Бондарюк, А.М. Барсук, С.В. Коваль, М.В. Савенко // Хірургія дитячого віку. – 2011. - №1. – С. 52-53.

5. Дронов А. Ф. Лапароскопия в лечении инвагинации кишок у детей // Хирургия – Журнал имени Н. И. Пирогова. – 2003. - № 11. – С. 28-32.

6. Ершова Н. Г. Совершенствование диагностики и лечебной тактики при острой инвагинации кишок у детей с использованием ультрасонографии: автореф. дис. … кан. мед. наук : 14.00.35 / Ершова Наталья Геннадьевна. – М., 2006. – 103 с.

7. Катько В.А. Диагностика и лечение инвагинаии у детей. Минск, 2006 г., 116с.

8. Подкаменев В.В. Новая концепция патогенеза инвагинации кишок у детей грудного возраста / В.В. Подкаменев // Детская хирургия. – 2011. - № 1. – С. 45-47.

9. Соловьев А. Е. Стадии инвагинации кишок у детей / А. Е. Соловьев // Хірургія дитячого віку. – 2009. - №1. – С.41-43.

10. Endoscopic Surgery in Infants and Children Klaas (N) / M.A. Bax, Keith E. Georgeson, Steven S. Rothenberg, Jean-Stephane Valla. – Springer 2008.

11. Gupta RK, Agrawal CS, Yadav R, Bajracharya A, Sah PL. Intus-

susception in adults: institutional review. Int J Surg. 2011;9:91–95.

12. Fischer TK, Bihrmann K, Perch M, Koch A, Wohlfahrt J, Kere M, et al. Intussusception in early childhood: a cohort study of 1.7 million children. Pediatrics. 2004;114:782–785.

13. Peter G, Myers MG.; National Vaccine Advisory Committee; National Vaccine Program Office Intussusception, rotavirus, and oral vaccines: summary of a workshop. Pediatrics 2002; 110: e67.

14. Wang LT, Wu CC, Yu JC, Hsiao CW, Hsu CC, Jao SW. Clinical entity and treatment strategies for adult intussusceptions: 20 years' experience. Dis Colon Rectum. 2007;50:1941–1949.

15. Wang N, Cui XY, Liu Y, Long J, Xu YH, Guo RX, Guo KJ. Adult intussusception: a retrospective review of 41 cases. World J Gastroenterol. 2009;14:3303–3308.

Надійшла 01.07.2014 року.

УДК: 617.55-002.3-003.2-053.2-089-07-084

КЛІНІКО-ДІАГНОСТИЧНІ ПАРАЛЕЛІ АБСЦЕСІВ Й ІНФІЛЬТРАТІВ ЧЕРЕВНОЇ ПОРОЖНИНИ У ДІТЕЙ

В.Ф. Рибальченко[1], Ю.Г. Демиденко[2]

[1]Національна медична академія післядипломної освіти імені П.Л. Шупика

[2]Чернігівська обласна дитяча лікарня, м. Чернігів, Україна

КЛИНИКО-ДИАГНОСТИЧЕСКИЕ ПАРАЛЕЛЛИ АБСЦЕССОВ И ИНФИЛЬТРАТОВ БРЮШНОЙ ПОЛОСТИ У ДЕТЕЙ

В.Ф. Рыбальченко[1], Ю.Г. Демиденко[2]

[1]Национальная медицинская академия последипломного образования имени П.Л. Шупика

[2]Черниговская областная детская больница, г. Чернигов, Украина

CLINICODIAGNOSTIC ASPECTS OF ABSCESSES AND INFILTRATES OF THE ABDOMEN IN CHILDREN

V.F. Rybalchenko[1], Yu.H. Demydenko[2]

[1]National Medical Academy of Postgraduate Education

[2]Chernihiv Oblast Children's Hospital

Резюме. Серед усіх загальних хірургічних захворювань у дітей відмежовані форми перитоніту відносяться до найбільш важких для діагностики. Найбільш частою причиною розвитку відмежованих перитонітів у дітей є гострий апендицит. В умовах ЧОДЛ з 1994 року по 2013 рік виконано 6238 апендектомій. Проліковано 261 (100%) хворий з 1994 року по 2013 рік з обмеженими формами перитоніту (інфільтрат черевної порожнини) 77 (29,5%) хворих, абсцес черевної порожнини - 184 (70,5%) хворих. Залежно від причини, на тлі якої розвинувся інфільтрат чи абсцес черевної порожнини виділяють – первинні – 196 (75%) хворих, розвиваються на тлі гострої хірургічної патології та вторинні – 65 (25%) хворих, розвиваються в післяопераційному періоді. Первинні відмежовані (інфільтрати та абсцеси) перитоніти діагностували у 196 (3,14%) дітей, серед яких інфільтрати черевної порожнини діагностували у 50 (0,8%) дітей, а абсцеси діагностували у 146 (2,34%) дітей. Розроблений діагностичний алгоритм дозволив покращити результати діагностики та лікування хворих з відмежованими формами перитоніту.

Ключові слова: гострий апендицит, апендикулярний абсцес, апендикулярний інфільтрат, відмежований перитоніт.

Резюме. Из всех общих хирургических заболеваний у детей отграниченные формы перитонита относится к наиболее тяжелой для диагностики. Наиболее частой причиной развития видбмежованих перитонита у детей является острый аппендицит. В условиях ЧОДЛ с 1994 года по 2013 год выполнено 6238 апендектомий. Пролечено 261 (100%) больной с 1994 года по 2013 год с ограниченными формами перитонита (инфильтрат брюшной полости) 77 (29,5%) больных, абсцесс брюшной полости - 184 (70,5%) больных. В зависимости от причины, на фоне которой развился инфильтрат или абсцесс брюшной полости выделяют - первичные - 196 (75%) больных, развиваются на фоне острой хирургической патологии и вторичные - 65 (25%) больных, развиваются в послеоперационном периоде. Первичные отграниченные (инфильтраты и абсцессы) перитониты диагностировали у 196 (3,14%) детей. Среди которых инфильтраты брюшной полости диагностировали у 50 (0,8%) детей, а абсцессы диагностировали у 146 (2,34%) детей. Разработанный диагностический алгоритм позволил улучшить результаты диагностики и лечения больных с отграниченной формами перитонита.

Ключевые слова: острый аппендицит, аппендикулярный абсцесс, аппендикулярный инфильтрат, отграниченный перитонит.

Abstract. Of all the common surgical diseases in children delimited forms of peritonitis among the most difficult to diagnose. The most common cause of delimited peritonitis in children is acute appendicitis. In terms of 1994 till 2013 6238 appendectomies were performed. Treated with 261 (100%) patients from 1994 to 2013 with limited forms of peritonitis - infiltrate the abdominal cavity - 77 (29.5%) patients, an abscess of the abdominal cavity - 184 (70.5%) patients. Depending on the cause, against which evolved infiltrate or abscess abdomen isolated - Primary - 196 (75%) patients developed against the backdrop of acute surgical pathology and secondary - 65 (25%) patients developed postoperative period. Primary delimited (infiltrates and abscesses) peritonitis was diagnosed in 196 (3.14%) children. Among which infiltrates the abdominal cavity was diagnosed in 50 (0.8%) children, and the abscess was diagnosed in 146 (2.34%) children. There was developed a diagnostic algorithm allowed the results to improve the diagnosis and treatment of patients with limited forms of peritonitis.

Keywords: acute appendicitis, appendiceal abscess, appendicular infiltrate delimited peritonitis.

Постановка проблеми і аналіз останніх досліджень. Серед усіх загальних хірургічних захворювань у дітей гостра патологія черевної порожнини відноситься до найбільш важкої для діагностики, відрізняється важким клінічним перебігом і складна в лікуванні. Різноманітні клінічні симптоми нерідко викликають значні труднощі в диференційній

діагностиці та лікуванні гнійно-запальних захворювань черевної порожнини у дітей. Найбільш частою причиною абсцесів і інфільтратів черевної порожнини у дітей є гострий аппендицит [1, 2, 3]. В цілому, деструктивний апендицит ускладнюється формуванням абсцесів у черевній порожнині у 1,5% - 12,6% випадків [4, 5], а периапендикулярний інфільтрат зустрічається в досить широких межах від 0,2 до 5,8% [1, 4]. Ряд питань, що стосуються діагностики, хірургічної тактики при абсцесах й інфільтратах черевної порожнини у дітей до цього часу залишається остаточно невирішеними.

Мета дослідження. Покращити результати лікування дітей з гострою хірургічною патологією, що призводить до розвитку абсцесів та інфільтратів черевної порожнини, за рахунок удосконалення діагностичних заходів та хірургічних технологій.

Матеріали і методи

В основу цієї роботи покладено аналіз результатів лікування 261 (100%) хворого з 1994 року по 2013 рік з відмежованими формами перитоніту – інфільтрат черевної порожнини – 77 (29,5%) хворих або абсцес 184 (70,5%) хворих черевної порожнини, що перебували на лікуванні в ЧОДЛ. Залежно від причини, на тлі якої розвинувся інфільтрат чи абсцес черевної порожнини виділяють – первинні – 196 (75%) хворих, розвиваються на тлі гострої хірургічної патології та вторинні – 65 (25%) хворих, розвиваються в післяопераційному періоді. За строками розвитку інфільтрати та абсцеси черевної порожнини поділяють на ранні та пізні. Серед первинних інфільтратів та абсцесів черевної порожнини ранні форми діагностували у 120 (61%) хворого, а пізні форми у 76 (39%) хворих. Серед вторинних (післяопераційних) інфільтратів та абсцесів черевної порожнини ранні форми діагностували у 57 (88%) хворих, а пізні форми у 8 (12%) хворих. Первинні інфільтрати черевної порожнини (С.Л. Либов,1983) поділяють на ранні – розвиваються в строк до 7 діб від початку розвитку хвороби – діагностували у 41 (82%) хворого, пізні – розвиваються в строк 8 діб та більше від початку розвитку хвороби – діагностували у 9 (18%) хворих. Первинні абсцеси черевної порожнини (С.Л.Либов,1983) поділяють на ранні – розвиваються в строк до 3 діб від початку розвитку хвороби – діагностували у 79 (54%) хворих, пізні – розвиваються в строк 3 доби та більше від початку розвитку хвороби – діагностували у 67 (46%) хворих.

Результати та їх обговорення

При лікуванні абсцесів черевної порожнини оперативне втручання ми виконували з доступу Волковича–Дьяконова в 115 (78,8%), в 31 (21,2%) хворих виконана серединна лапаротомія. В наших спостереженнях первинне вогнище видалене в 136 (93,2%) хворих. У 10 (6,8%) під час операції діагностований апендикулярний абсцес. Атипове розташування апендикулярного відростка при абсцесах черевної порожнини діагностували в 58 (39,7%) хворих з відмежованими формами перитоніту.

При інфільтратах черевної порожнини в 7 (14%) хворих проводилась консервативна терапія. Хворі шпиталізовані на 10 добу та пізніше від початку хвороби. Оперативне лікування було проведено у 43 (86%) хворих з інфільтратами черевної порожнини. Первинне вогнище було видалене в 41 (95,4%) випадках, в 2 (4,6%) випадках під час операції діагностували «щільний» апендикулярний інфільтрат.

Висновки

Абсцеси та інфільтрати черевної порожнини у дітей є важкою патологією в діагностичному плані, що вимагає подальшого вивчення. Для покращення діагностики абсцесів та інфільтратів черевної порожнини необхідно впроваджувати малоінвазивні методи діагностики - УЗД, КТ, лапароскопію, а для визначення важкості процесу необхідно визначати індекси інтоксикації.

Література

1. Аванесова В.А. Клиника, диагностика и лечение аппендикулярного инфильтрата / В.А. Аванесова, А.С. Ермолова, Г.В. Пахомова // Хирургия. Журнал им. Н.И. Пирогова. – 2008. - №12. – С. 8 – 11.

2. Баиров Г.А. Неотложная хирургия детей. Руководство для врачей / Г.А.Баиров. - Л.: Медицина. Ленингр. отделение, 1983. - 407 с.

3. Долецкий С.Я. Осложнённый апендицит у детей / Долецкий С.Я., Щитинин В.Е., Арапова А.В. – Ленинград: Медицина, 1982. 189 с.

4. Исаков Ю.Ф. Детская хирургия / Ю.Ф.Исаков. - М.: Медицина, 1996. - 758 с.

5. Пуланов А.Т. О классификации острого аппендицита и аппендикулярного перитонита у детей / А.Т. Пуланов // Детская хирургия. – 2007. - № 1. – С. 36 – 40.

Надійшла 01.07.2014 року.

УДК: 616.34-007.44-053.2-073

ОСОБЛИВОСТІ ДІАГНОСТИКИ ТА ЛІКУВАННЯ ІНВАГІНАЦІЇ КИШЕЧНИКА У ДІТЕЙ

В.Ф.Рибальченко[1], П.С. Русак[1-2], В.В. Стахов[2]
[1]Кафедра дитячої хірургії НМАПО імені П.Л. Шупика
[2]Житомирська обласна дитяча клінічна лікарня

ОСОБЕННОСТИ ДИАГНОСТИКИ И ЛЕЧЕНИЯ ИНВАГИНАЦИИ КИШЕЧНИКА У ДЕТЕЙ

В.Ф.Рыбальченко[1], П.С.Русак[1-2], В.В.Стахов[2]
[1]Кафедра детской хирургии НМАПО имени П.Л. Шупика
[2]Житомирская областная детская клиническая больница

THE PECULIARITIES OF DIAGNOSIS AND TREATMENT OF INTUSSUSCEPTION IN CHILDREN

V.F. Rybalchenko[1], P.S. Rusak[1-2], V.V. Stakhov[2]
[1] P.L. Shupyk Department of Pediatric Surgery of NMAPE
[2]Zhytomyr Oblast Children's Hospital

Резюме. Проведений аналіз лікування 170 дітей з діагнозом «інвагінація кишечника». В 112 (65,9%) випадках виконано консервативне розправлення інвагінату, в 20 (11,8%) випадках – за допомогою лапароскопії, а в 38 (22,3%) – через лапаротомний доступ (із них 4 (2,4%) конверсії після лапароскопії). Вивчені результати ведення хворих, обґрунтовані консервативна та оперативна тактики лікування.

Ключові слова: інвагінація кишечника, діагностика, лікування, лапароскопія.

Резюме. Проведен анализ лечения 170 детей с диагнозом «инвагинация кишечника». В 112 (65,9%) случаях выполнено консервативное расправление инвагината, в 20 (11,8%) случаях - с помощью лапароскопии, а в 38 (22,3%) - через лапаротомный доступ (из них 4 (2,4%) конверсии после лапароскопии). Изучены результаты ведения больных, обоснованные консервативная и оперативная тактики лечения.

Ключевые слова: инвагинация кишечника, диагностика, лечение, лапароскопия.

Abstract. The authors analyzed the results of treatment of 170 children with intussusception. In 112 (65.9%) cases was performed the conservative smoothing of invaginate, in 20 (11,8%) cases with the help of laparoscopy and in 38 (22.3%) cases of laparotomic access (including 4 (2.4%) conversions after laparoscopy). There were studied the results of conservative and operative treatment strategy.

Keywords: intestinal intussusception, diagnostic, treatment, laparoscopy.

Постановка проблеми і аналіз останніх досліджень. Інвагінація кишечника (ІК) є найбільш частою формою набутої кишкової непрохідності (НКН) в дитячому віці і сягає 60-85 % від усіх її видів. Зустрічається вона переважно у дітей до 1 року, серед них пік припадає на вік від 3-х до 12 місяців. У дітей до трьох місяців ІК зустрічається вкрай рідко. На вік від 1 до 3-х років припадає до 10 % всіх випадків інвагінації, стільки ж з трьох років і старше [3]. Частота її виникнення коливається у межах від 1,5 до 4 випадків на 1000 дітей [1, 4, 6]. Різноманіття клінічних проявів інвагінації, а іноді і її атиповий перебіг призводять до високого проценту діагностичних помилок, особливо на догоспітальному етапі [5, 7]. Тому питання діагностики та лікування ІК у дітей всіх вікових груп до цього часу залишаються одними із найбільш актуальних у дитячій хірургії [2, 3, 7]. Симптоми захворювання лише у 30–68 % дітей мають класичну клінічну картину [3, 7]. У дітей старших 1-го року інвагінація в більшості випадків буває пов'язана з органічною причиною (дивертикул клубової кишки, гіперплазія лімфоїдної тканини, поліп, злоякісне новоутворення та ін.) [4, 7].

Мета дослідження. Дослідження залежності лікувальної тактики від діагностичних можливостей при інвагінації кишечника в умовах спеціалізованого дитячого хірургічного стаціонару.

Матеріали і методи

Дослідження проводилось на підставі ретроспективного аналізу лікування 170 пацієнтів з інвагінацією в хірургічному відділенні Житомирської обласної дитячої клінічної лікарні. Вік пацієнтів коливався від 3-х місяців до 8 років (табл. 1). Як видно з таблиці, основну групу складали діти у віці до 12 місяців – 121 (71,18%), діти після року – 49 (28,82%).

Серед хворих було: хлопчиків –101 (59,41%), дівчаток – 69 (40,59%). Простежено відповідність розвитку клінічної симптоматики та встановленої з анамнезу тривалості захворювання (табл. 2).

За даними таблиці, анамнестична тривалість захворювання не завжди відповідала клінічним стадіям протікання інвагінації кишечника. Із 49-ти досліджуваних дітей, госпіталізованих до 12 годинного терміну, що відповідало стадії "початкових клінічних проявів", не було больового синдрому в 9 (18,37%) випадках, блювоти – в 17 (34,69%) випадках. Така ж тенденція простежується і при тривалості захворювання від 12 до 24 годин. Із 43-ох пацієнтів з тривалістю захворювання від 24 до 48 годин симптоми перитоніту визначались лише в 35 (81,4%) випадках. В той же час, клінічна картина у хворих, що звернулись більше, ніж через 48 годин від моменту появи перших симптомів, цілком відповідала стадії виражених важких ускладнень. Ультразвукове дослідження застосовувалось у 170 (100%) хворих, в комбінації з доплерографією – в 68 (40%) пацієнтів. При неможливості верифікувати діагноз додатково застосовувались: рентгенографія – в 31(18,2%) випадку, лапароскопія – в 16 (9,4%) випадках. Із 170 хворих в 112(65,9%) проведено розправлення інвагіната за допомогою ретроградній пневмоколонопресії, в 58 (34,1%)випадках проведено оперативні втручання: лапароскопічне втручання у 20 (11,8%) пацієнтів, лапаротомне – у 38 (22,3%)пацієнтів (4 (2,4%) з них – конверсія після лапароскопії). За видом інвагінації прооперовані

Таблиця 1. Розподіл хворих з інвагінацією кишечника по віку

Вікова група	Кількість хворих	
	абс.ч.	%
до 4-х місяців	7	4,12
4-12 місяців	114	67,06
1-3 роки	32	18,82
3-8 років	17	10,00
Всього:	170	100,00

Таблиця 2. Характеристика клінічної картини ІК залежно від тривалості захворювання

Тривалість захворювання	Кількість хворих	Основні клінічні ознаки				
		Переймоподібний біль в животі	Блювота	Пальпація інвагінату	Кров у стулі	С-ми перитоніту
До 12 годин	49	40	32	26	0	0
12-24 години	68	63	48	42	37	5
24-48 годин	43	7	10	39	42	35
Більше 48 годин	10	4	2	5	10	10
Всього	170	114	92	112	89	50

хворі розподілились наступним чином: тонко-тонкокишкова інвагінація – 12 (20,7%), товсто-товстокишкова – 4 (6,9%), клубово-ободова – 42 (72,4%).

Результати та їх обговорення

За результатами власного дослідження, про складність діагностики у 16 (9,4%) випадках свідчило застосування таких методів обстеження, як ультразвукового, доплерографічного, рентгенологічного та діагностичної лапароскопії. Консервативне розправлення інвагінації було виконано у 112 (65,9%) хворих. Показами до нього були: вік дитини менше 12 місяців, тривалість захворювання менше 24 годин при відсутності перитонеальної симптоматики, вперше виявлена інвагінація. Оперативні втручання проводились у пацієнтів старше 1 року (інтраопераційно в 35 (60,4%) випадках виявлялась органічна причина захворювання), коли від появи перших симптомів пройшло більше 24 годин і визначалась перитонеальна симптоматика, при реінвагінаціях, а також при неможливості консервативно розправити інвагінат. Показами до лапароскопії були: неможливість встановлення діагнозу після проведення консервативних методів обстеження, неефективність консервативної дезінвагінації, з'ясування причини інвагінації у дітей старшого віку, візуальний контроль стану кишечника в післяопераційному періоді (релапароскопія). Лапароскопічне розправлення інвагінату проведено у 20 (11,8%) пацієнтів, причому, у 4-ох (2,4%) випадках з одночасним нагнітанням повітря в товсту кишку.

Висновки

1. Атиповість клініки інвагінації кишечника в 35% випадків зумовлює необхідність розробки та впровадження в роботу нових досконаліших та достовірніших методів її діагностики. На даний час до них відносяться доплерографія та лапароскопія.

2. Застосування ультразвукової доплерографії в оцінці кровотоку в судинах петель кишок в комплексі з ультразвуковим дослідженням дозволяє не лише диференціювати інвагінацію кишечника від інших патологій, а й визначити ступінь гемодинамічних порушень в стінках ураженої кишки.

3. Застосування лапароскопії дозволяє діагностувати та лікувати інвагінацію, виявляти можливу причину занурення, а у складних випадках в післяопераційному періоді проводити візуальний контроль стану кишечника.

Література

1. Дегтярь В.А. Малоинвазивные методы лечения инвагинации кишечника у детей / В.А. Дегтярь, А.Г. Запорожченко, Л.Н. Бондарюк, А.М. Барсук, С.В. Коваль, М.В. Савенко // Хірургія дитячого віку. – 2011. - №1. – С. 52-53.

2. Дронов А. Ф. Лапароскопия в лечении инвагинации кишок у детей / А. Ф. Дронов и др. // Хирургия – Журнал имени Н. И. Пирогова. – 2003. - № 11. – С. 28-32.

3. Катько В.А. Диагностика и лечение инвагинаии у детей. Минск, 2006 г., 116с.

4. Подкаменев В.В. Новая концепция патогенеза инвагинации кишок у детей грудного возраста / В.В.Подкаменев // Детская хирургия. – 2011. - № 1. – С. 45-47.

5. Endoscopic Surgery in Infants and Children Klaas (N) / M.A. Bax, Keith E. Georgeson, Steven S. Rothenberg, Jean-Stephane Valla. – Springer 2008.

6. Gupta RK, Agrawal CS, Yadav R, Bajracharya A, Sah PL. Intussusception in adults: institutional review. Int J Surg. 2011;9:91–95.

7. WangN, CuiXY, LiuY, LongJ, XuYH, GuoRX, GuoKJ. Adult intussusception: a retrospective review of 41 cases. World J Gastroenterol. 2009;14:3303–3308.

Надійшла 01.07.2014 року.

УДК 616.314.17-008.1

ДОСЛІДЖЕННЯ КЛІНІЧНИХ ОСОБЛИВОСТЕЙ ПЕРЕБІГУ ГЕНЕРАЛІЗОВАНОГО ПАРОДОНТИТУ В РАННІ ТА ВІДДАЛЕНІ ТЕРМІНИ ПІД ВПЛИВОМ ЗИНАКСИНУ

С.С. Романишин
Івано-Франківський національний медичний університет

ИЗУЧЕНИЕ КЛИНИЧЕСКИХ ОСОБЕННОСТЕЙ ГЕНЕРАЛИЗОВАННОГО ПАРОДОНТИТА В РАННИЕ И ОТДАЛЕННЫЕ СРОКИ ПОД ВЛИЯНИЕМ ЗИНАКСИНА

С.С. Романишин
Ивано-Франковский национальный медицинский университет

A STUDY OF CLINICAL PECULIARITIES OF GENERALIZED PERIODONTITIS UNDER THE INFLUENCE OF ZINAXIN AT EARLY AND REMOTE PERIODS

S.S. Romanyshyn
Ivano-Frankivsk National Medical University

Резюме: Метою нашого дослідження було вивчення динаміки клінічних показників у хворих із патологією пародонта під впливом комплексного лікування з використанням препарату зинаксин у ранні та віддалені терміни. Нами обстежено 63 хворих на генералізований пародонтит (хронічний перебіг) та 22 особи з клінічно здоровим пародонтом. Проводили оцінку ступеня розвитку патологічного процесу тканин пародонта та складали уявлення про реальну картину захворювання на основі ретельного клінічного обстеження та інструментально-індексної оцінки (індексів РМА, кровоточивості, глибини пародонтальної кишені, Рамфьорда, гігієни Грін-Вермільйона, еміграції лейкоцитів та ін.). У результаті проведених нами досліджень встановлено, що раціональні місцеві втручання в поєднанні з протизапальною терапією з використанням зинаксину в хворих на генералізований пародонтит I ступеня (хронічний перебіг) призводять до зникнення клінічних ознак запального процесу в тканинах пародонта в короткий термін і запобігає виникненню рецидивів запалення, що демонструє високий терапевтичний ефект запропонованого способу лікування.

Ключові слова: генералізований пародонтит, пародонтальні індекси, пародонтальна кишеня, зинаксин.

Резюме: Целью нашего исследования было изучение динамики клинических показателей у пациентов с заболеваниями пародонта под влиянием комплексного лечения с использованием препарата зинаксин в ранние и отдаленные сроки. Мы обследовали 61 больного с генерализованным пародонтитом (хроническое течение) и 22 человека с клинически здоровым пародонтом. Проводили оценку степени развития патологического процесса в тканях пародонта и составляли представление о реальной картине заболевания путем тщательного клинического обследования и инструментально-индексной оценки (индексов РМА, кровоточивости, глубины пародонтальных карманов, Рамфьорда, гигиены Грин-Вермильона, эммиграции лейкоцитов и т.д.). В результате нашего исследования установлено, что рациональные местные вмешательства в сочетании с противовоспалительной терапией с использованием зинаксина у больных с генерализованным пародонтитом I степени (хроническое течение) приводят к исчезновению клинических признаков воспалительного процесса в тканях пародонта в краткие термины и предупреждает возникновение рецидивов воспаления, что говорит о высоком терапевтическом эффекте предложенного способа лечения.

Ключевые слова: генерализованый пародонтит, пародонтальные индексы, пародонтальный карман, зинаксин.

Abstract: The oblective of our study was to examine the dynamics of clinical parameters in patients with periodontal diseases influenced by complex treatment with the use of Zinaxin in early and distant terms. We examined 61 patients with generalized periodontitis (chronic course) and 22 persons with clinically healthy parodont. There was held the assessment of the degree of development of the periodontal tissues of the pathological process and was form an idea about the real picture of the disease through careful clinical examination (PMA indixes, bleeding, the depth of periodontal pockets, Ramf2 orda, hygiene of Green-Vermml2 jon, emigration of leukocytes etc.). As a result of our studies it was revealed that the rational local intervention combined with anti-inflammatory therapy with the use of Zinaxin in patients with generalized periodontitis (I degree chronic course) lead to the disappearance of clinical signs of inflammation in the tissues of periodontal diseases in the short term and prevented the occurrence of relapses of inflammation showing high therapeutic effect of the proposed method of treatment.

Keywords: generalized periodontitis, periodontal pocket, periodontal indexes, Zinaxin.

Постановка проблеми і аналіз останніх досліджень: Одним із основних напрямків клінічної пародонтології є пошук і застосування патогенетично-обгрунтованих лікарських засобів, які мають багатофакторну дію та впливають на різні ланки розвитку генералізованого пародонтиту [1, 2]. В ряді досліджень підтверджена роль ейкозаноїдів (простагландинів II типу, лейкотрієнів IV типу), цитокінів у патогенезі дистрофічно-запальних захворювань тканин пародонта; отримані дані про місцеві імунорегуляторні механізми продукції цих біологічно активних речовин [4, 5, 6, 9]. Спектр медикаментозних засобів, які, у тій чи іншій мірі, впливають на вміст цих прозапальних медіаторів, є досить значним, але у зв'язку з різним ступенем токсичності, чисельними побічними ефектами з боку організму, більшість із них не дозволяють отримати стійкого терапевтичного ефекту та забезпечити тривалої ремісії [2, 3, 11]. Тому клінічне дослідження ефективних лікарських засобів, підбір оптимальних схем терапії генералізованого пародонтиту тривають постійно, є актуальними та значимими для розвитку клінічної пародонтології.

Матеріали і методи

Для встановлення діагнозу користувалися класифікацією М.Ф. Данилевського (1994 р.) [2]. Визначали інтенсивність і поширеність дистрофічно-запального процесу в тканинах пародонта, його форму, наявність пародонтальних кишень, ступінь рецесії ясен, патологічну рухомість зубів [2, 3, 7].

Для визначення поширеності патологічного процесу в тканинах пародонта застосовували ряд індексів. Ступінь запалення в пародонтальних тканинах оцінювали за допомогою індексу РМА (Parma, 1960) [10]. Вивчали еміграцію лейкоцитів у ротову порожнину та кількість злущеного епітелію (проба Ясиновського) [7].

На сьогоднішній день одним із показових методів визначення важкості запального процесу вважається інтенсивність кровоточивості ясенної борозни при зондуванні. Ми використовували індекс кровоточивості за Мюлеманом (Muhlemann, 1971 в модифікації Cowell I., 1975). Цей метод є досить ефективним навіть на ранніх стадіях запальних змін у тканинах пародонта [2]. Для оцінки важкості патологічного процесу в хворих на генералізований пародонтит використовували індекс Рамфьорда (1959) [12]. З метою визначення гігієнічного статусу застосовували індекс Грін-Вермільйона (1964) [8]. Об'єктивним показником деструкції кісткової

тканини альвеолярних паростків вважали ступінь рухомості зубів (за шкалою Міллера у модифікації Флезара, 1980).

Контрольну групу сформували 20 хворих на генералізований пародонтит, у комплексне лікування яких входила загальноприйнята базисна терапія. До місцевої протизапальної терапії входило проведення аплікацій та інстиляцій (у разі загостреного перебігу) і накладання лікувальних пародонтальних пов'язок (при хронічному перебігу) на основі хлоргекседину та метронідазолу (використаний комплексний препарат „Метрагіл-дента", який містить хлоргексидин у стабільній концентрації 0,25% та метронідазол 10%). Всередину призначався полівітамінно-мікроелементний комплекс „Дуовіт". Усіх хворих навчали правилам гігієни ротової порожнини і проводили раціональний підбір засобів гігієни. До І основної групи відібрано 21 особу, яким на тлі базисної терапії призначали проведення аплікації та інстиляції у пародонтальні кишені лікувальної композиції із використанням зинаксину. До ІІ основної групи увійшло 22 особи, яким на тлі базисної комплексної терапії застосовували схему лікування аналогічну для І групи, але додатково всередину призначали зинаксин по 1 капсулі 2 рази на добу впродовж 3-4 тижнів.

Хворим на генералізований пародонтит проводили індексну оцінку в динаміці: до лікування, безпосередньо після проведеного лікування, через 6 та 12 місяців після закінчення лікування.

Таблиця 1. Індексна та інструментальна оцінка стану тканин пародонта пацієнтів із клінічно здоровим пародонтом та хворих на генералізований пародонтит І-го ступеня (хронічний перебіг) (M±m)

Групи	РМА (%)	Кровоточивість ясен, (бали)	Пародонт. кишеня, (мм)	Еміграція лейкоцитів (кл/хв/мл)	Індекс гігієни (бали)	Індекс Рамфьорда (бали)
Клін. здор. пародонт (n=22)	0	0,1±0,01	0,5±0,02	123,8±8,54	0,57±0,02	0
Контр. група (n=20)	39,4±2,14*	2,1±0,06*	2,7±0,03*	298,7±6,42*	2,1±0,04*	4,0±0,03*
І група (n=21)	38,5±1,09*	2,2±0,04*	2, 7±0,02*	302,5±7,40*	2,0±0,07*	4,0±0,02*
ІІ група (n=22)	41,0±1,01*	2,1± 0,03*	2,6±0,03*	295,2±5,38*	1,8±0,05*	4,0±0,02*

Примітка. * – зміни достовірні відносно показників пацієнтів із клінічно здоровим пародонтом (p<0,05)

Результати та їх обговорення

Критеріями, згідно з якими визначали позитивний ефект від проведеного лікування, були суб'єктивні відчуття хворого, а також дані об'єктивного обстеження (наявність гіперемії, набряку, кровоточивості ясен, ступінь ексудації з пародонтальних кишень, рівень рухомості зубів). Встановлено, що застосування зинаксину в комплексному лікуванні хворих на генералізований пародонтит І та ІІ основних груп, порівняно з контрольною, значно швидше призводить до нормалізації клінічної картини.

Хворі на генералізований пародонтит І ступеня вже після 2-3 сеансів застосування лікувальних пародонтальних пов'язок на основі зинаксину відзначали покращення стану тканин пародонта: зникав неприємний запах з рота, зменшувалось відчуття болючості, дискомфорту в яснах, нормалізувався колір, зменшувалися набряк та кровоточивість ясен, змінювався характер ексудату – із гнійного до серозного.

Нормалізація клінічних показників у основній групі хворих відбувалася на 4-5 добу, у хворих контрольної групи – 6-7 добу. Кількість сеансів лікування залежала від форми та ступеня важкості симптоматичного гінгівіту. Середня кількість сеансів в основній групі становила 4,83±0,45; у контрольній – 6,86±0,47. Після закінчення лікування при об'єктивному обстеженні спостерігалась нормалізація кольору, консистенції та конфігурації ясен, відновлення рельєфу ясенного краю, зникнення набряку та пастозності ясен.

У хворих усіх груп була досягнута стабілізація дистрофічно-запального процесу в тканинах пародонта, але у контрольній групі цей процес був тривалішим. Клінічні результати лікування підтверджувались даними інструментальної та індексної оцінки тканин пародонта.

Результати порівняльної оцінки пародонта в пацієнтів із клінічно здоровим пародонтом та в хворих на генералізований пародонтит наведені у таблиці 1.

Як видно з табл. 1, у хворих на генералізований пародонтит усіх груп має місце збільшення глибини пародонтальних кишень, порівняно з нормою, виражені ознаки запального процесу ясен, про що свідчить значне зростання показників індексів РМА, кровоточивості, Рамфьорда. Спостерігається підвищення активності процесу еміграції нейтрофільних лейкоцитів у пародонтальну кишеню. Показники індексу гігієни у контрольній, І та ІІ групах становлять від 1,8±0,05 до 2,1±0,04 балів, що свідчить про поганий стан гігієни ротової порожнини.

Простежували динаміку змін основних індексів, які характеризують активність перебігу патологічного процесу в тканинах пародонта в хворих на генералізований пародонтит І ступеня (хронічний перебіг) на етапах лікування, порівнюючи з вихідними даними та між групами. Результати обстеження наведені у таблиці 2.

У результаті проведеного інструментального обстеження та індексної оцінки встановлено, що як в І та ІІ, так і в контрольній групах, безпосередньо після проведеного комплексного лікування, порівняно з вихідними даними, має місце суттєве зниження ряду показників (індексів кровоточивості, РМА, еміграції лейкоцитів, індексу гігієни). У цілому оцінюючи результати, можна стверджувати, що підібрані схеми лікування хворих на генералізований пародонтит обох груп підібрані адекватно, про що свідчить певний позитивний клінічний ефект. Як у І, ІІ основних, так і контрольній групі за час лікування відмічена позитивна динаміка індексу РМА. Однак, у І та ІІ групі цей процес відбувався інтенсивніше, порівняно з контрольною: після проведення лікувальних заходів спостерігалось зниження цього індексу в 6,2 та 10,6 разів, порівняно з вихідним рівнем, а в контрольній групі аналогічний показник знизився лише у 4,2 рази. Також після завершення курсу лікування спостерігалось значне зниження індексу кровоточивості, що повністю відповідає клінічній ефективності проведеного лікування у кожній групі. Але, проводячи порівняльну оцінку між клінічними показниками двох основних та контрольної груп хворих, можна виявити значні кількісні відмінності. При співставленні показників індексів РМА, кровоточивості у пацієнтів ІІ групи виявлене достовірне зниження за даними їх величин, порівняно з іншими групами хворих. Показники індексів кровоточивості, РМА знаходяться у прямій кореляційній залежності з показниками індексу гігієни порожнини рота та його змінами у процесі лікувально-профілактичних заходів. Стан гігієни порожнини рота у пацієнтів І, ІІ та контрольної груп до лікування оцінювався як „незадовільний", так як була виявлена значна кількість зубних відкладень.

Після закінчення курсу лікування показники індексу OHI-S у І, ІІ та контрольній групах відповідали „доброму" гігієнічному стану ротової порожнини, що говорить про належний рівень проведення лікувально-гігієнічних заходів. Безпосередньо після лікування спостерігалась також пози-

Таблиця 2. Індексна та інструментальна оцінка стану пародонта хворих на генералізований пародонтит І-го ступеня (хронічний перебіг) на етапах лікування (M±m)

Групи	РМА (%)	Кровоточивість ясен, (бали)	Індекс Рамфьорда, бали	Індекс гігієни (бали)	Еміграція лейкоцитів (кл/хв/мл)
До лікування					
Контрольна група (n=20)	39,4±2,14	2,1±0,06	4,0±0,03	2,1±0,04	298,7±6,42
І група (n=21)	38,5±1,09	2,2± 0,04	4,0±0,02	2,0± 0,07	302,5±7,4
ІІ група (n=22)	41,0±1,01	2,1± 0,03	4,0±0,02	1,8±0,05	305,2±5,38
Безпосередньо після лікування					
Контрольна група (n=20)	*8,5±0,68	*0,4±0,03	*3,9±0,05	*0,6±0,04	*169,6±8,34
І група (n=21)	*6,3±0,31#	*0,3±0,03	*3,8±0,04	*0,5±0,05	*149,4±5,12#
ІІ група (n=22)	*3,7±0,23# p<0,05	*0,2±0,02# p<0,05	*3,8±0,05	*0,5±0,04	*141,5±7,63#
Через 6 місяців від початку лікування					
Контрольна група (n=20)	*9,3±0,83	*0,5±0,05	*3,9±0,04	*0,7±0,04	*193,6±7,53
І група (n=21)	*7,2±0,46#	*0,3±0,04#	*3,8±0,05	*0,6±0,06#	*164,7±7,29#
І група (n=22)	*4,1±0,51# p<0,05	*0,3±0,03# p<0,05	*3,8±0,05	*0,6±0,05#	*159,5±8,41#
Через 12 місяців від початку лікування					
Контрольна група (n=20)	*15,2±0,89	*0,7±0,03	*4,0±0,05	*1,1±0,07	*203,8±7,25
І група (n=21)	*8,5±0,75#	*0,5±0,04#	*3,9±0,06	*0,9±0,06	*186,3±8,48
ІІ група (n=22)	*7,8±0,72#	*0,3±0,03# p<0,05	*3,9±0,05	*1,0±0,04	*179,2±6,83#

Примітка: *– статистично вірогідна різниця порівняно з вихідними даними, # – статистично вірогідна різниця між основними та контрольною групами, р – статистично вірогідна різниця між І-ю та ІІ-ю групами

тивна динаміка за показниками еміграції лейкоцитів. Показники еміграції лейкоцитів у контрольній групі знизились у 1,76 разів, І – у 2,0, ІІ – 2,2 рази (практично досягли норми). Але при порівнянні результатів цих показників між І, ІІ та контрольною групами хворих виявлена статистично вірогідна різниця, що говорить про ефективність застосування зинаксину в комплексному лікуванні генералізованого пародонтиту. Через 6 місяців після проведеного лікування спостерігалась стабілізація стану тканин пародонта у всіх групах хворих, за виключенням поодиноких випадків (табл. 3). Однак у ІІ групі спостерігалася вірогідна динаміка щодо зменшення показників індексів РМА, кровоточивості, порівняно з показниками інших груп хворих.

Таблиця 3. Частота рецидивів запалення тканин пародонта хворих на генералізований пародонтит І ступеня у різні терміни від початку лікування (M±m)

Групи	Строки від початку лікування (в міс.)		
	6	12	Всього, в %
Контрольна група (n=20)	n=4	n=7	55,0
І група (n=21)	n=1	n=4	23,8
ІІ група (n=22)	n=1	n=3	18,2

Таким чином, аналіз отриманих даних дозволяє дійти висновку про позитивний протизапальний та протирецидивний ефект при місцевому та загальному застосуванні зинаксину.

Через 12 місяців від початку лікування спостерігалось погіршення стану за даними ряду показників (індекси РМА, кровоточивості, Рамфьорда, еміграції лейкоцитів), виникнення рецидиву запалення у окремих пацієнтів.

Отже, аналіз отриманих даних дозволяє дійти висновку про позитивний протизапальний та протирецидивний ефект при місцевому і загальному застосуванні зинаксину як у ранні, так і у віддалені терміни лікування.

Висновки

1. Проведена клінічна та індексно-інструментальна оцінка ефективності запропонованого методу лікування хворих на генералізований пародонтит І ступеня показала, що раціональні місцеві втручання у поєднанні з протизапальною терапією з використанням зинаксину, призводять до зникнення клінічних ознак запального процесу в пародонті в короткий термін та подовжує терміни ремісії.

2. Аналіз отриманих даних дозволяє дійти висновку про протирецидивний ефект при місцевому і загальному застосуванні зинаксину як у ранні, так і у віддалені терміни.

Перспективи подальших досліджень

Отримані клінічні результати та дані інструментально-індексної оцінки відкривають перспективи для подальших лабораторних досліджень, дослідження динаміки ейкозаноїдів під впливом зинаксину.

Література

1. Годована О. І. Аспекти етіології та патогенезу запальних та запально-дистрофічних захворювань пародонту / О. І. Годована // Новини стоматології. – 2010. – № 3. – С. 69-73.
2. Данилевский, Н.Ф., Заболевания пародонта / Н.Ф. Данилевский, А.В. Борисенко. – К.: Здоров'я, 2000. – 464 с.
3. Канканян, А.П., Болезни пародонта. Новые подходы в этиологии, патогенезе, диагностике, профилактике и лечении / А.П. Канканян, В.К. Леонтьев. – Ереван: Тигран Мец, 1998. – 360 с.
4. Ковальчук, Л.В. Роль цитокинов в механизмах развития хронического воспаления в ткани пародонта / Л.В. Ковальчук, Л.В. Ганковская // Иммунология. – 2000. – №6. – С. 24-26.
5. Мюллер, Ханс-Петер. Пародонтология / Ханс-Петер Мюллер. – Львів: ГалДент, 2004. – 256 с.
6. Пюрик, В.П. Цитокіни: діагностичні можливості і перспективи використання в хірургічній стоматології / В.П. Пюрик, Г.П. Ничипорчук, В.В Грекуляк, І.Б. Мулик // Галицький лікарський вісник. – 2002. – №1. – С. 144-150.
7. Діагностика стоматологических заболеваний / В.И. Яковлєва [та ін.]. – Мн.: Высшая Школа, 1986. – 207с.
8. Green J.C., The Simplified oral hygiene index / J.C. Green, J.R. Vermillion // J. Am. Dent. Assoc. 1964; 68: 7.
9. Lands W.E. Biosynthesis of prostaglandins / W.E. Lands // Amer. Rev. Nutr. 2001; 11: 41-60.
10. Parma C. Periodontopathien / C. Parma. – Leipziq, Barth, 1960. – 195 p.
11. Purucker P. Microbiology of Periodontitis. Antibacterial Therapy of Periodontitis / P. Purucker // Quintessence.1993; 1: 14-23.
12. Ramfjord S.P. Induces for prevalence and incidence of periodontal disease / S.P. Ramfjord // J. Periodontal. 1959; 30: 51.

Надійшла 23.06.2014 року.

УДК 616- 089- 072.1- 053.2

ЧЕРЕВНА ФОРМА КРИПТОРХІЗМА У ДІТЕЙ (МЕТОДИ ХІРУРГІЧНОГО ЛІКУВАННЯ)

П.С. Русак, В.Ф. Рибальченко, О.К. Толстанов, Ю.Л. Волошин
НМАПО імені П.Л. Шупика
Житомирська обласна дитяча клінічна лікарня

БРЮШНАЯ ФОРМА КРИПТОРХИЗМА (МЕТОДЫ ХИРУРГИЧЕСКОГО ЛЕЧЕНИЯ)

П.С. Русак, В.Ф. Рибальченко, О.К. Толстанов, Ю.Л. Волошин
НМАПО им. П.Л. Шупика
Житомирская областная детская больница

ABDOMINAL FORM OF CRYPTORCHIDISM (METHODS OF SURGICAL TREATMENT)

P.S. Rusak, V.F. Rybalchenko, O.K. Tolstanov, Yu.L. Voloshyn
P.L. Shupyk NMAPE
Zhytomyr Oblast Children's Hospital

Резюме. У роботі узагальнено досвід лікування 102 хворих з абдомінальною формою крипторхізму, які лікувались в хірургічних відділеннях Житомирської обласної дитячої лікарні з 2000 по 2014 роки. Для діагностики та встановлення діагнозу крипторхізм (абдомінальна форма) використовувались сучасні методи діагностики та лікування: УЗД, КТ, МРТ, діагностична лапароскопія. Діагностується крипторхізм та ектопія яєчка, як правило, за допомогою огляду та пальпації. При паховому крипторхізмі яєчко знаходиться в паховому каналі, якщо не вдається його пропальпувати в паху, - це абдомінальна форма крипторхізму. Допоміжними методами при діагностиці черевної форми крипторхізму є ультразвукове обстеження, при якому, як правило, яєчко не виявляється в паховому каналі. Також використовується КТ, томографія з використанням ядерно-магнітного резонансу та інші. Найоптимальнішим та найточнішим методом в діагностиці черевної форми крипторхізму є діагностична лапароскопія. Лапароскопічний метод більш інформативний, менш травматичний та більш ефективний по відношенню до традиційної лапаротомії і використовується при абдомінальній формі крипторхізму.

Ключові слова: крипторхізм, діти, лапароскопія, лікування.

Резюме. В работе освещена проблема лечения абдоминальной формы крипторхизма малоинвазивными и оптимальными методами оперативного вмешательства с помощью лапароскопического оборудования. В работе обобщен опыт лечения 102 больных с абдоминальной формой крипторхизма, лечившихся в хирургических отделениях Житомирской областной детской больницы в период с 2000 по 2014 годы. Для диагностики и установления диагноза крипторхизма (брюшная форма) использовались современные методы диагностики и лечения: УЗИ, КТ, МРТ, диагностическая лапароскопия. Диагностируется крипторхизм обычно с помощью осмотра и пальпации. При паховом крипторхизме яичко находится в паховом канале, если не удается его пропальпировать в паху, необходимо исключать абдоминальную форму заболевания. Вспомогательными методами при диагностике брюшной формы крипторхизма является ультразвуковое обследование. Также используется КТ, томография с использованием ядерно-магнитного резонанса, ангиография и другие. Оптимальным и точным методом в диагностике брюшной формы крипторхизма является диагностическая лапароскопия. Лапароскопический метод более информативен в диагностике, менее травматичный и более эффективный по отношению к традиционной лапаротомии и используется при абдоминальной форме крипторхизма.

Ключевые слова: крипторхизм, дети, лапароскопия, лечение.

Abstract. The article summarizes the experience in treating 102 patients with abdominal form of cryptorchidism who were treated in the surgical department of the Zhytomyr Children's Hospital from 2000 to 2014. For the diagnosis of cryptorchidism (abdominal form), were used modern methods of diagnosis and treatment: ultrasound, CT, MRI, diagnostic laparoscopy. Cryptorchidism and testicular ectopia usually were diagnosed by inspection and palpation. When inguinal cryptorchidism testis located in inguinal canal, if it can not be palpated in the groin, is the abdominal form. Ancillary techniques in the diagnosis of abdominal cryptorchidism is a form of ultrasound examination in which the testicle is usually not found in the inguinal canal. Also used CT tomohtafiya using nuclear magnetic resonance, angiography and other. The most optimal and most accurate method in the diagnosis of abdominal cryptorchidism is a form of diagnostic laparoscopy. The laparoscopic method is more informative, less traumatic and more effective with respect to traditional laparotomy and a method of choice for abdominal form of cryptorchidism.

Keywords: cryptorchidism, children, laparoscopy, treatment.

Постановка проблеми і аналіз останніх досліджень. Все більшої актуальності набувають питання чоловічого безпліддя через складну демографічну ситуацію, що склалась в Україні. Однією із найчастіших вроджених причин безпліддя у чоловіків є крипторхізм. За даними різних авторів частота крипторхізму коливається у межах 20-30% (у новонароджених, в тому числі й недоношених хлопчиків), сягаючи до 2-5% у віці 1 року. Окремо виноситься «синдром непальпуємих яєчок», який включає абдомінальну (черевну) форму крипторхізму, так і аплазію (агенезію) чи атрофію яєчок. Черевна форма крипторхізму частіше призводить до гіпоплазії яєчок, ніж всі інші форми. Для верифікації діагнозу є необхідність проведення ряду діагностичних методів, таких як: ультразвукова діагностика, комп'ютерна або магнітно-резонансна томографії та хірургічна ревізія пахового каналу. Однак, жодний із цих методів не може дати повноцінну інформацію про наявність яєчка, його функцію (яка в дитячому віці напряму корелює із його розмірами), причину неопущення яєчка тощо. Із впровадженням в дитячу хірургічну практику малоінвазивних хірургічних методів діагностики та лікування (зокрема, лапароскопії), з'явилась можливість проводити візуальну оцінку локалізації яєчка та його розмірів, встановити причину неопущення яєчка та, залежно від отриманих даних, обрати адекватну тактику корекції виявленого патологічного стану.

Матеріали і методи

У роботі узагальнено досвід лікування 102 хворих з абдомінальною формою крипторхізму, які лікувались в хірургічних відділеннях Житомирської обласної дитячої лікарні з 2000 по 2014 роки. На базі Житомирської обласної дитячої лікарні протягом 14 років застосовується педіатрична модель лапароскопічного обладнання фірми **«Karl Storz»** та метод "відкритої лапароскопії" по А.Ф. Дронову. Операція проводиться під інтубаційним наркозом із введенням міорелаксантів та проведенням ШВЛ. Всім хворим, у яких пальпаторно та при УЗД не вдалось виявити яєчко у калитці та паховому каналі, хірургічне лікування починалось з діагнос-

тичної лапароскопії із застосуванням педіатричної моделі лапароскопа та робочим діаметром портів 5-мм. За період з 2000 по 2014 роки проведено лапароскопічні втручання при синдромі непальпуємих яєчок у 102 хворих. Вік хворих дітей коливався від 1 до 16 років.

Результати та їх обговорення

Найоптимальнішим методом в діагностиці черевної форми крипторхізму є діагностична лапароскопія. Лапароскопічні операції при крипторхізмі: лапароскопічне видалення рудиментарного яєчка (при гіпоплазії яєчка більше 30%); двоетапна лапароскопічна орхопексія за методикою Fowler-Stephens; одноетапна лапароскопічна орхопексія. Показами для проведення діагностичної лапароскопії є: всі випадки непальпованого яєчка, коли яєчко не виявляється при огляді; випадки, коли результати інших методів обстеження (УЗД, КТ, МРТ), дозволяють запідозрити або підтверджують розташування яєчка в черевній порожнині. Двоетапна лапароскопічна орхопексія: при першому етапі (ендоскопічне пересічення яєчкових судин), ні в одної дитини не було інтраопераційних ускладнень та помітних розладів порушення мікроциркуляції в яєчку; другий етап (орхопексія), дозволила добитися мобілізації яєчка та його низведення з фіксацією в калитці. Одноетапна орхопексія виконана 17 дітям, у яких яєчко було розташоване в черевній порожнині на відстані 1-3 см від внутрішнього пахового кільця. Інтраопераційних та післяопераційних ускладнень не було. Тривалість оперативного втручання близько 50 хвилин. Післяопераційне перебування в стаціонарі 3-5днів.

Висновки

Лапароскопічний метод: більш інформативний, менш травматичний та більш ефективний по відношенню до традиційної лапаротомії та є методом вибору при абдомінальній формі крипторхізму; дозволяє зменшити тривалість операції на 30 %; дозволяє зменшити кількість післяопераційних ускладнень та тривалість лікування на (30-40 %).

Література

1. Дронов А.Ф., Поддубний И.В., Котлобовский В.Н. "Ендоскопическая хирургия у детей."-М.-издательский дом"ГЭОТАР-мед" 2002,-440с.
2. Алексеева Л.А. Преимущество лапароскопической методики обследования больных с непальтаруемыми яичками-1998 \Вестн. хирургии им. И. И. Грекова. Т.157. №3. С. 44-46.
3. Алексеева Л. А., Лапароскопическая диагностика и лечение непальпируемых яичек у детей, дис. канд. мед. наук : 14.00.35 2000.
4. Абдулаев М.И.,Лапароскопические и ендоскопические методы лечения некоторых урологических заболеваний.-1999.(с.122-129).
5.Бачиев С. В., Лапароскопия в диагностике и лечении синдрома непальпируемых яичек у детей, дис. канд. мед. наук : 14.00.35 2002.
6. Козулина Н. В., Комплексная оценка результатов хирургического лечения крипгорхизма у детей, дис. канд. мед. наук, 2002.
7.The development of the gubernaculum and inguinal closure in the marsupial D. Coveney,G. Shaw, M. Hutson, M. Renfree .-Anat. 2002 .-V. 201.-P. 239-256.
8. Cortes, D, Testicular neoplasia in undescended testes of cryptorchid boys-does surgical strategy have an impact on the risk of invasive testicular neoplasia? / D .Cortes, J.Thorup, B. Petersen Til urk J Pediatr. -2004.- Suppl:35-42.- P.46.
9. Loarca E.A., Is necessary to practice orchiectomy in patients with post-puberal maldescended testes? / E.A Loarca, E. S .Ortega // Actas Urol Esp. -2005. -V.29(10). -P.969-73.

Надійшла 01.07.2014 року.

СУЧАСНІ АСПЕКТИ ДІАГНОСТИКИ ТА ОСОБЛИВОСТІ ЛІКУВАННЯ ГОСТРОГО ГЕМАТОГЕННОГО ОСТЕОМІЄЛІТУ У НОВОНАРОДЖЕНИХ

П.С. Русак[1], І.В. Смірнова[2], В.В. Смирнов[2]

[1]Національна медична академія післядипломної освіти імені П. Л. Шупика

[2]Житомирська обласна дитяча клінічна лікарня

MODERN ASPECTS OF THE DIAGNOSIS AND PECULIARITIES IN TREATMENT OF ACUTE HEMATOGENOUS OSTEOMYELITIS IN NEONATES

P.S. Rusak[1], I.V. Smirnova[2], V.V. Smyrnov[2]

[1]P. L. Shupyk National Medical Academy of Postgraduate Education (NMAPE)

[2]Zhytomyr Oblast Children's Clinical Hospital

Резюме: У статті освітлені результати діагностики 22 новонароджених, які перенесли гострий гематогенний остеомієліт, на базі хірургічного відділення №1 та відділення патології новонароджених Житомирської обласної дитячої клінічної лікарні за період з 2004 по 2010 рр. Дана патологія залишається актуальною, незважаючи на значні досягнення медичної науки, без тенденції до зменшення частоти захворювання.

Ключові слова: новонароджені, гнійно-септичні захворювання новонароджених, гострий гематогенний остеомієліт.

Abstract: Results of twenty two infants' diagnosis with an acute hematogenous osteomyelitis in surgical department №1 and department for newborns of Zhitomyr Oblast Children's Clinical Hospital during 2004-2010 were analysed. Despite the significant progress in the treatment of neoates it is still actual issue in neonatal surgery without any tendency to decrease.

Keywords: neonates, pyoinflammatory diseases, an acute hematogenous osteomyelitis.

Постановка проблеми і аналіз останніх досліджень. З позицій доказової медицини науковцями доведено, що здоров'я новонародженої дитини визначається станом здоров'я матері, особливостями перебігу вагітності та пологів, фізіологічним перебігом неонатального періоду, оптимальною організацією надання спеціалізованої медичної допомоги вагітним, породіллям та новонародженим [3, 12].

Сучасний розвиток неонатології характеризується впровадженням нових технологій, ефективних методів лікування, інтенсивної терапії та виходжування новонароджених. Але частота захворюваності на гострий гематогенний остеомієліт (ГГО), незважаючи на науково-технічний прогрес в

медичній галузі, зокрема в сфері фармакології та неонатології, залишається відносно сталою серед гнійно-запальних захворювань (ГЗЗ) новонароджених, без тенденції до зменшення [5]. Частота захворювання ГГО серед новонароджених в межах 0,19 на 1000 новонароджених (Султанбаєва Т. Ж., 1984) до 0,21 – 0,41 (Цеттерштерема Р. та співав., 1988) [1], у відсотковому відношенні складає від 5,8 % (Венгеровський, 1964) [1] до 23,4 % (Сітковський М. Б., 1982) [10].

Слід зазначити, що інфекції взагалі та, зокрема для новонароджених та дітей раннього віку, залишаються глобальною проблемою. Вони є однією з провідних причин захворюваності та летальності новонароджених з тяжкою перинатальною патологією протягом останніх років [2].

Загальновідомо, що здоров'я майбутньої людини залежить не тільки від медичного забезпечення, але й від здоров'я батьків, а особливо, матері. Незаперечним є факт, що здоров'я починає формуватись внутрішньоутробно. Перинатальний період взагалі визначає подальшу якість життя людини [14]. Важливе те підґрунтя, на якому здоров'я базується, тобто комплекс мікробної колонізації та контамінації, соматичного статусу, особливостей імунної реакції у батьків, для прогнозування перебігу та можливих негативних наслідків будь-якого захворювання майбутньої дитини.

Мета роботи: провести ретроспективний аналіз випадків ГГО у новонароджених з метою покращення якості надання медичної допомоги, результатів лікування та ортопедичних наслідків захворювання.

Матеріали і методи

У роботі представлено ретроспективний аналіз медичних карт стаціонарного хворого 22 новонароджених дітей, які знаходились на стаціонарному лікуванні з приводу ГГО в хірургічному відділенні № 1, патології новонароджених чи відділенні інтенсивної терапії та реанімації новонароджених у Житомирській обласній дитячій клінічній лікарні за період 2004 по 2010 роки. Розподіл за статтю – 10 хлопчиків та 12 дівчаток. В ранньому неонатальному періоді (до 7 доби) захворювання виявлено у 3 дітей з цієї групи (всі дівчатка).

Проаналізовані наступні показники: залежність акушерського анамнезу матері щодо ГЗЗ, терміни прояву захворювання від народження, раннє встановлення діагнозу ГГО у новонародженого, що мають вплив на ранню діагностику та адекватну хірургічну санацію вогнища ураження, тактику ведення пацієнта та розвиток негативних інвалідизуючих ортопедичних наслідків у хворого в майбутньому.

Результати та їх обговорення

Всі стани підвищеного ризику у матері певною мірою сприяють розвитку інфекційної патології у майбутньої дитини через негативний вплив на реактивність плода. А матері, які страждають на ГЗЗ, потребують особливої уваги [11]. Необхідно підкреслити, що внутрішньоутробне інфікування не є нозологічною одиницею в звичайному сенсі, але зумовлює антигенний вплив на організм дитини та викликає порушення його імунологічної реактивності. В подальшому ці зміни підвищують ризик внутрішньоутробної та ранньої неонатальної інфекції [11, 13]. Що підтверджується також результатами нашого аналізу. З 22 проаналізованих карт стаціонарного хворого новонароджених дітей з ГГО у 10 (45,5 %) матерів встановлено ускладнений перебіг вагітності (табл. 1), що в подальшому вплинуло на захворювання дитини. А саме, у 8 (36,4 %) дітей, матері яких перехворіли на ГЗЗ під час вагітності, після народження відбулась маніфестація інфекцій, а в окремих випадках з генералізацією (в 3 випадках з 4х септикопіємічного перебігу). В таблиці 1 наведено результати аналізу акушерського анамнезу матерів хворих дітей.

Слід зазначити, що в 4 (18,1 %) випадках в історії був відсутній акушерський анамнез матері, що вказує на недо-

Таблиця 1. Ускладнення перебігу вагітності матерів новонароджених, хворих на ГГО.

Рік	Внутрішньоутробне інфікування плода	Загроза переривання вагітності в I та II половині	Перенесені інфекції вірусної та бактеріальної етіології під час пологів	Відсутній акушерський анамнез матері (щодо ГРВІ, пієлонефриту тощо)
2004	3	2	1	-
2006	2	-	-	2
2008	-	-	2	2
2009	-	-	-	1
2010	-	-	-	-
Всього	5	2	3	4

оцінку лікарями можливих наслідків антенатальних факторів для лікування хворого новонародженого, а саме: відсутня настороженість щодо можливого септичного перебігу захворювання внаслідок зниженої реактивності пацієнта, підбору раціональної антибіотикотерапії при умові лікування матері під час вагітності, сенсибілізації організму дитини до медикаментозних засобів тощо.

Таким чином, несприятливі антенатальні (ГРВІ, соматична патологія під час вагітності, фетоплацентарна недостатність, гіпоксія плода) та інтранатальні фактори (брудні навколоплідні води, тривалий безводний період, патологічні пологи, низька оцінка за Апґар, необхідність реанімаційних заходів) мають незаперечно прогностичне значення для розвитку інфекційного процесу у новонародженого [8, 11, 13].

Локалізація ураження кісток в групі дітей, що проаналізована, наведено в таблиці 2. У таблиці вказані дані з урахування того, що у деяких пацієнтів спостерігалось одночасне ураження декількох кісток. Таким чином, найчастіше спостерігалось ураження плечової (10 випадків – 45,5 %) та стегнової кісток (9 випадків – 41 %). Потрібно відзначити, що в 5 (22,7 %) з 22 дітей було множинне ураження кісток (стегнова та великогомілкова, стегнова та сіднична, плечова та лопатка з ключицею), тобто відбувалось ураження усіх кісток, що формують суглоб (стегновий, плечовий). Також, у 4 (18,2 %) з 22 новонароджених спостерігалась септикопіємічна форма ГГО (у 3 пацієнтів – запальний процес локалізувався в одній/обох стегнових та плечовій кістках; у 1 дитини діагностовано вторинний остеомієліт – на фоні пологової травми шийного відділу хребта та асфіксії важкого ступеня в пологах приєдналася внутрішньо-лікарняна інфекція).

Мікробний спектр збудників ГГО у матеріалі з вогнища запалення у групі хворих, що аналізується, представлено на діаграмі.

Таким чином, серед позитивних результатів бактеріологічного обстеження пацієнтів із збудників переважав золо-

Таблиця 2. Локалізація гострого гематогенного остеомієліту

Рік	Стегнова	В/гомілкова	Плечова	Плоскі				Множинні ураження кісток	Септична форма
				ключиця	лопатка	верхня щелепа	сіднична		
2004	3	1	3	1	-	1	1	2	2
2006	2	1	4	-	2	-	-	3	2
2008	2	-	1	-	-	1	-	-	-
2009	1	1	-	-	-	-	-	-	-
2010	1	-	2	-	-	-	-	-	-
Всього	9	3	10	1	2	2	1	5	4

Діаграма. Дані бактеріологічного обстеження гною з вогнища ураження за 5-річний період

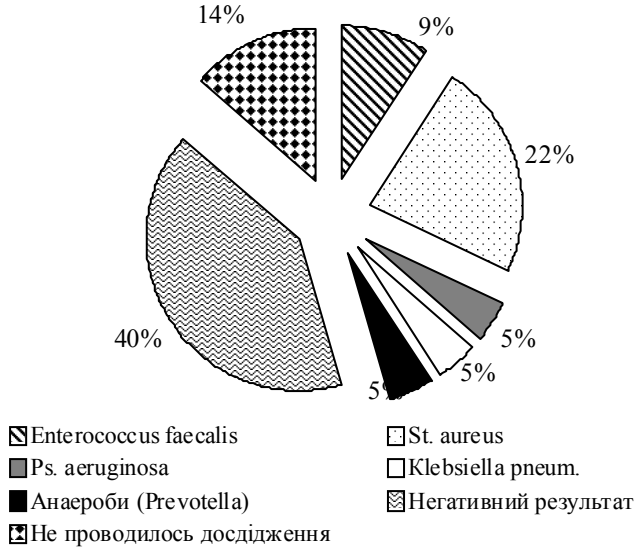

тистий стафілокок, що відповідає тенденції останніх років [1, 4, 7, 9, 10, 11, 13]. Необхідно відзначити, що при септикопіємічних формах ГГО у всіх 4 пацієнтів спостерігалась різна мікробна картина: в першому випадку – анаеробна флора (Prevotella), в другому випадку – негативний результат бактеріологічного обстеження (в декількох висівах), в третьому – золотистий стафілокок, в четвертому випадку – синьо-гнійна паличка (внутрішньо-лікарняна інфекція).

Бактеріологічне дослідження крові проводилось у 7 новонароджених – у всіх випадках результати були негативні.

Відомо, що успіх лікування ГГО залежить від ранньої діагностики захворювання. Ця аксіома неодноразово підкреслюється науковцями різних хірургічних шкіл [1, 5, 10]. Стандартом діагностики ГГО у детей вважається дві доби від моменту виникнення захворювання [1, 5, 10]. В нашому дослідженні запізніла діагностика спостерігалась у 5 (22,7%) новонароджених, з них у двох випадках через самолікування батьків та небажання госпіталізації для стаціонарного лікування (діти госпіталізувались після 5 доби від появи скарг). В інших 3 випадках була допущена діагностична помилка на догоспітальному етапі дільничим педіатром (в 2 дітей встановлено діагноз – парез Ерба) та районним ортопедом (при патологічному вивиху стегна пропущений запальний процес у стегновій кістці і призначені стремена Павлика). Ці діти госпіталізовані в екстрамедулярній фазі ГГО на 8, 11 та 15 добу від початку проявів захворювання. За даними Грона В. Н., Сопова Г. А. та співав. (2008) показник діагностичних помилок лікаря коливається від 25,1 – 58,3 % і допускаються лікарями всіх рівнів та спеціальностей як на догоспітальному, так і на госпітальному етапах діагностики [5].

Щодо лікування, ми притримувались класичних підходів в лікуванні ГГО – трьох пунктів, які встановлені Т. П. Краснобаєвим, а саме: 1) локальна санація вогнища – постановка голок чи остеоперфорації кістки та пункційна санація суглобу двічі на добу із застосуванням антисептиків та анестетиків, рідше – при незадовільному ефекті даного методу протягом 3 – 4 діб – проводилось оперативне лікування – артротомія з метою розвантаження суглобу; 2) антибактеріальна терапія згідно з антибіотикограмою з 3 – 5 доби (протягом перших діб та у випадках негативних результатів висівів гною призначались антибіотики згідно з мікробним дзеркалом захворювання); 3) вплив на макроорганізм з метою корекції гомеостазу.

Серед антибіотиків системно надавали перевагу при місцевих формах ГГО групі цефалоспоринів II покоління (цефазолін), рідше – пеніциліни (ампіцилін – згідно з чутливістю) в поєднанні з місцевим підведенням лінкоміцину протягом 14 діб. Але при відсутності позитивного клінічного покращення загального стану дитини та генералізації процесу призначались цефалоспорини III покоління (цефоперазон, цефтріаксон, цефтазідім, цефотаксім) або ванкоміцин (при висіві золотистого стафілококу) в комбінації з аміноглікозидами (гентаміцин, амікацин) та місцевим введенням лінкоміцину або гентаміцину, під прикриттям протигрибковими препаратами (флюконазол). В окремих рідких випадках ми були змушені застосувати карбапенеми (тієнам, меронем) та фторхінолони (пефлоксацин, ципрофлоксацин) - у дітей з септичним перебігом та множинним ураженням). Після 2 тижнів (7 - 10 діб залежно від санації місцевої вогнища ураження при місцевій формі) системної антибіотикотерапії пацієнт отримував електрофорез з антибіотиком (лінкоміцин, гентаміцин або амікацин) протягом ще 7 діб.

Необхідно відзначити, що всі пацієнти при генералізації процесу та множинних ураженнях проходили лікування у відділенні інтенсивної терапії та реанімації новонароджених, де проводилась корекція гомеостазу, дезінтоксикаційна та імунологічна підтримка.

При огляді в найближчому періоді через 1 та 3 місяці порушення функції уражених кінцівок було виявлено у 3 дітей (що склало 13,6 %), які перенесли септичні форми ГГО і потребували надання соціальної допомоги для подальшої ортопедичної реабілітації та корекції.

Висновки

1. Актуальність цієї проблеми набуває особливого соціально-економічного значення в умовах погіршення репродуктивного здоров'я населення, низьких показників народжуваності, збільшення питомої частки вагітних і новонароджених з високим ризиком інфікування, складності ранньої клініко-рентгенологічної діагностики, імуносупресивного впливу на організм несприятливих екологічних та економічних факторів.

2. У профілактиці негативних наслідків захворювання (хронізація, ортопедичні наслідки) у хворих новонароджених на ГГО відіграють значну роль організаційні заходи: проведення циклу занять з гнійної хірургії новонароджених для лікарів всіх спеціальностей з метою підвищення якості ранньої діагностики та настороженості щодо гнійно-септичних ускладнень у дітей цієї вікової групи; концентрація хворих в спеціалізоване хірургічне відділення обласної дитячої лікарні; покращення знань лікарів дитячих хірургів та ортопедів щодо гнійно-септичної патології новонароджених та важливості врахування анте- та інтранатальних факторів в діагностиці даної патології у дітей цієї вікової групи.

3. Рання діагностика ГГО новонародженого сприяє своєчасному раціональному лікуванню і є запорукою якості життя даної групи пацієнтів у подальшому.

Література

1.Акжигитов Г. Н., Юдин Я. Б. Гематогенный остеомиелит. – М., Медицина, 1998. – 193 с.

2.Белобородова Н. В. Новые тенденции в антимикробной терапии тяжелых гнойно-воспалительных заболеваний у детей и значение антибиотиков группы карбапенемов. //Российский вестник перинатологии и педиатрии. – 2002. – № 2. – С. 56-60.

3.Гойда Н. Г. Актуальні проблеми охорони материнства та дитинства на етапі реформування медичної галузі в Україні. // Нова медицина. – 2002. – № 1. – С. 18 - 20.

4.Гомелла Т. Л., Каннигам М. Д. Неонатология. – М.: Медицина, 1998. – С. 369 - 374.

5.Грона В. Н., Сопов Г. А., Веселый С. В., Буслаев А. И., Литовка В. К., Латышов К. В., Веселая В. С. Клинические проявления, диагностика и лечение острого гематогенного остеомиелита у детей. //Здоровье ребёнка. – 2008. – № 4 (13).

6.Давиденко В. Б., Пащенко Ю. В., Сігаєв Б. Є., Штикер С. Ю., Морозов Є. В., Пащенко К. Ю. Етіопатогенетичні аспекти

лікування гострого гематогенного остеомієліту у дітей. //Хірургія дитячого віку. – 2010. – № 1 (26). – С. 38 – 40.

7.Кукуруза Ю. П., Русак П. С. Комплексне лікування гострого гематогенного остеомієліту у дітей. – Житомир: Косенко, 2004. – 140 с.

8.Материалы Всероссийского симпозиума детских хирургов «Хирургия новорожденных: достижения и перспективы», материалы 50 – й «Всесоюзной» (17 – й Всероссийской) научной студенческой конференции «Актуальные вопросы хирургии, анестезиологии и реаниматологиии детского возраста», 20 – 23 апреля 2010 г., специальный выпуск № 3, Москва, 2010. – С. 33, 70, 91, 126, 129, 139, 142 - 143.

9.Павлишин Г. А. Клініко-патогенетичні та морфологічні паралелі перинатальної інфекційної патології у новонароджених та оптимізація лікування: Автореферат д. мед. наук. – К.: 2007.

10. Русак П. С. Захворюваність дітей Житомирської області на гострий гематогенний остеомієліт. //Збірник наукових праць співробітників КМАПО ім. П. Л. Шупика, випуск 10, кн. 1, К., 2001. – С. 414 - 419.

11. Ситковский Н. Б., Топузов В. С., Каплан В. М. Гнойная хирургия новорожденных. – К., «Здоров'я», 1982. – С. 112 – 128.

12. Сотникова К. А., Барашнев Ю. И. Дифференциальная диагностика заболеваний новорожденных. – Л., Медицина, 1982. – С. 213.

13. Суліма О. Г. Сучасні аспекти профілактики, діагностики, лікування гіпоксії плода і асфіксії новонароджених. //Нова медицина. — № 1. — С. 21-26.

14. Якименко О. Г. Особливості гострого гематогенного остеомієліту кісток кульшового суглобу у новонароджених: Авторефат канд. мед. наук. – К.: Вінницький національний медичний ун-т ім. М.І.Пирогова, 2003. — 143 с.

15. Проблема інфекцій в сучасній неонатології з позицій доказової медицини [Електронний ресурс]: «Львівські реферати». – 2009. – Режим доступу до джерела: http://referaty.lviv.ua/medicine/7412-problema_infektsiy_v_suchasniy_neonatologii_z_pozitsiy_dokazovoi_meditsini.html. – Назва з екрана.

Надійшла 01.07.2014 року.

УДК 616.438-007.61-053.3-008.6-07

ЛІКУВАННЯ АБСЦЕСІВ ЧЕРЕВНОЇ ПОРОЖНИНИ У ДИТЯЧІЙ ХІРУРГІЧНІЙ ПРАКТИЦІ

П.С. Русак

Національна медична академія післядипломної освіти ім. П.Л. Шупика

Житомирська обласна дитяча клінічна лікарня

ЛЕЧЕНИЕ АБСЦЕССОВ БРЮШНОЙ ПОЛОСТИ В ДЕТСКОЙ ХИРУРГИЧЕСКОЙ ПРАКТИКЕ

П.С. Русак

Национальная медицинская академия последипломного образования им. П.Л. Шупика

Житомирская областная детская клиническая больница

TREATMENT OF ABDOMINAL ABSCESSES IN PEDIATRIC SURGICAL PRACTICE

P.S. Rusak

P.L. Shupyk National Medical Academy of Postgraduate Education

Zhytomyr Oblast Children's Hospital

Резюме. Дана робота присвячена досвіду застосування малоінвазивних технологій в дитячій хірургічній практиці. Зокрема висвітлена проблема лікування внутрішньочеревних абсцесів за допомогою лапароскопії. Наведено переваги застосування даного методу над традиційними методами оперативного лікування даної патології.

Ключові слова. Внутрішньочеревні абсцеси, лапароскопія, діти.

Резюме. Даная работа посвящена опыту использования малоинвазивных технологий в детской хирургической практике. В частности освещена проблема лечения внутрибрюшных абсцессов с помощью лапароскопии. Приведены преимущества применения данного метода над традиционными методами оперативного лечения данной патологии.

Ключевые слова. Внутрибрюшные абсцессы, лапароскопия, дети.

Abstract. This work is dedicated to the experience in the use noninvasive technology in pediatric surgical practical person. In particular show problem of the treatment intraabdominal abscess by use of laparoscopy. The advantages of the using given method on traditional methods of the operative treatment this pathology are shown.

Keywords: intraabdominal abscesses, laparoscopy, children.

Згідно з літературними даними, внутрішньочеревні абсцеси зустрічаються у 6-7 % хворих з ургентною абдомінальною патологією. Така ситуація спонукає до встановлення чітких показів до проведення повторних операцій у дітей, хворих на внутрішньочеревні абсцеси. Однак, важкість основного захворювання та перенесена операція маскують початок важкого післяопераційного ускладнення, котре не має патогномонічних симптомів [2, 3, 5, 6].

Дедалі ширшого застосування в дитячій хірургічній практиці набувають малоінвазивні методи оперативних втручань. Доведено, що кількість післяопераційних ускладнень при використанні лапароскопії менша у 4,5 рази, ніж при використанні традиційних (тобто, релапаротомії) втручань. Відсутність великого розтину на передній черевній стінці майже виключає ускладнення з боку операційної рани. Нагноєння рани при лапароскопії зустрічається у 20 разів менше. Кількість внутрішньочеревних ускладнень менша у 2,5 рази [1, 4].

За період 2003-2012 рр. ми володіємо досвідом програмованого повторного оперативного лікування 30 дітей з внутрішньочеревними абсцесами. Із них хлопчиків 14 (46,68%), дівчаток – 16 (53,4%). Вік хворих коливався від 4 до 17 років. Відповідно до анамнезу всім дітям проводили оперативні втручання з приводу гострого деструктивного апен-

Таблиця 1. Порівняльна характеристика результатів лікування дітей з абсцесами черевної порожнини, які були прооперовані "відкритим" способом та лапароскопічно із застосуванням ЛП

	І –А (n=10)			І-Б (n=10)			ІІ – А (n=10)			ІІ- Б (n=10)		
	1 доба	3 доба	7 доба	1 доба	3 доба	7 доба	1 доба	3 доба	7 доба	1 доба	3 доба	7 доба
	Післяопераційного періоду											
Середня тривалість лікування в стаціонарі (доба)	6,3±0,5, p‹0,05			6,8±0,6			8,4±0,84			9,1±0,79		
Середня кількість оперативних втручань (абс.ч.)	1,6±0,1			1,9±0,1			1,4±0,12			1,6±0,15		
Ранні ускладнення* (%)	0 (0%)			1 (4%)			2 (8%)			4 (16%)		
Лейкоцитарний індекс інтоксикації (од.)	8,7± 0,5	3,1± 0,2	0,9± 0,1	8,1± 0,6	3,4± 0,2	1,0± 0,1	8,3± 0,92	3,9± 0,52	1,5± 0,17	8,2± 0,84	5,2± 0,55	2,9± 0,38
Оцінка самопочуття (в балах)**	2,1± 0,1	3,8± 0,3	5,0± 0,3	2,0± 0,1	3,6± 0,3	4,9± 0,3	2,0± 0,14	3,1± 0,29	4,1± 0,46	1,8± 0,06	2,9± 0,16	3,8± 0,18

Примітка: * – до ранніх ускладнень ми відносили: ранню злукову непрохідність, нагноєння післяопераційної рани, виражений больовий синдром, що потребував застосування наркотичних препаратів; ** – по 5-бальній шкалі (5-відмінно, 4-добре, 3-задовільно, 2-погано, 1-дуже погано). Результати статистичної обробки

дициту. З них мали: гангренозний апендицит з місцевим гнійним перитонітом – 12 (40,0%) осіб, гангренозно-перфоративний апендицит з місцевим каловим перитонітом – 6 (20,0%), гангренозний апендицит з розлитим гнійно-фібринозним перитонітом – 7 (23,3%), гангренозно-перфоративний апендицит з міжпетельними абсцесами – 5 (16,7%).

Встановлено, що у випадках, коли хворий потребує повторного втручання на черевній порожнині, у зв‘язку із наявністю внутрішньочеревних ускладнень, найбільш щадним та малотравматичним втручанням є лапароскопія, яка не лише дозволяє оглянути всі (в тому числі й малодоступні) відділи черевної порожнини, і, тим самим, оцінити ступінь поширеності патологічного процесу, але і повністю провести санацію черевної порожнини. Проте, якщо при діагностичній лапароскопії у черевній порожнині виявлені мутний серозний та/або гнійний випіт, відкладення фібрину, рихлі злуки, абсцеси, необхідно переходити на лікувальну лапароскопію.

У 20 (66,6%) дітей із внутрішньочеревними абсцесами (таблиця 1) лікування проводилось із застосуванням лапароскопічного обладнання (група І). Хлопчиків -12 (60,0%) осіб, дівчаток – 8 (40,0%) осіб. Вік хворих становив від 4 до 17 років.

Для порівняльної характеристики з метою визначення переваг того чи іншого методу, ми взяли контрольну групу (група ІІ) хворих дітей із внутрішньочеревними абсцесами у кількості 10 дітей, які прооперовані «відкритим» способом. Обидві групи тотожні за віком, статевою та клінічною структурами. Окрім того, кожна група розбита на підгрупи (по застосуванню ЛП) – І-А (лапароскопія+ЛП) – 10 хворих, І-Б (лапароскопія) – 10 хворих та ІІ-А (відкрита операція+ЛП) – 5 хворих, ІІ-Б (відкрита операція) – 5 хворих.

Тривалість стаціонарного лікування, при інших рівних умовах, може бути розглянута як показник якості лікувального процесу. В нашому дослідженні середня тривалість лікування в стаціонарі у групі дітей, які оперовані лапароскопічно із застосування ліпосомальних препаратів для санації черевної порожнини, становила 6,3±0,5, тоді як «відкритим» способом – 9,1±0,79, p<0,05. Лейкоцитарний індекс інтоксикації був застосований у якості сумарного показника стану опірності організму хворого – він склав при лапароскопічній методиці на першу добу 8,7±0,5 одиниць, на сьому добу – 0,9±0,1 (p‹0,05), при лапаротомній методиці - 8,3±0,92 та 2,9±0,38 відповідно.

Статистична оцінка самопочуття пацієнтів переконливо свідчить про відсутність статистично значимих відмінностей на першу та третю добу у пацієнтів, прооперованих лапароскопічно із застосуванням ліпосомальних препаратів у порівнянні з дітьми, прооперованими лапаротомно ($F_{факт.}$=2,73-4,04 < $F_{0,95}$=4,84; p = 0,07-0,13). Проте, на 7 добу спостерігалася суттєво краща оцінка самопочуття пацієнтів, прооперованих лапароскопічно із застосуванням ліпосомальних препаратів, у порівнянні з лапаротомією ($F_{факт.}$=5,56>$F_{0,95}$=4,84; p = 0,03).

У 10 хворих із 30 (33,3%) проведено розкриття абсцесів до 10 доби після апендектомії, середній ліжкодень становив 10,3.

У 18 (60,0%) випадках діти були прооперовані через 2-3 тижні після апендектомії і кількість санацій черевної порожнини становила 2,1 на 1 хворого; у двох випадках (6,7%) виконано розкриття абсцесу через 3 тижні після апендектомії, середній ліжкодень становив 7,1 і було виконано 1 втручання на 1 хворого.

Висновки

1. Застосування ліпосомальних препаратів з насадженими антибіотиками дає можливість більш тривало концентрувати антибіотики у парієтальній та вісцеральній очеревині, що неможливо при звичайній санації (у зв’язку із наявністю вираженого запального процесу).

2. До вибору методу санації черевної порожнини (релапаротомія чи релапароскопія) ми підходили індивідуально та диференційовано, враховуючи дані попередніх операцій та клінічної характеристики пацієнта (ступінь поширеності процесу, парезу кишківника, наявність злукового процесу, тощо) та кваліфікації хірурга і досвіду у роботі із лапароскопічним обладнанням, що має неабияке значення. При наявності лапароскопічного обладнання та відповідних навичок практичних хірургів, застосування лапароскопії в лікуванні внутрішньочеревних абсцесів є альтернативним методом до “відкритої” абдомінальної хірургії в дитячій хірургічній практиці.

Література

1. Давиденко В.Б. Новий метод детоксикаційної терапії в комплексному лікуванні розлитих перитонітів у дітей / В.Б. Давиденко, С.Ю. Штикер, Н.М. Межирова, (и др.)// Хірургія дитячого віку. – 2004. – Том-І. №4 (5) – С. 36-40.

2. Дронов А.Ф., Поддубный И.В., Котлобовский В.И.. Эндоскопическая хирургия у детей// М. - 2002.

3. Сушко В. І., Кривченя Д. Ю., Данилов О. А., Дігтяр В. А. та ін., Хірургія дитячого віку: підручник. – 2-е вид., перероб. і доп. – К.: Медицина, 2009. – 800 с. + 16 с. кольор. вкл.

4. Фёдоров И.В., Сигал Е.И., Одинцов В.В. Эндоскопическая хирургия// М.: ГЭОТАР-МЕД (серия „Высокие технологии в медицине”). - изд 2-е. - 2001. – 352 с.

5. Meier H. special aspects of abdominal adhesions in children /

H. Meier, R.R. Lehmann // Langenbecks Arch. Chir. – Supp. II. Vtrh. Dtsch. Ges. Chir. – 1990. – P. 1031-1034/.
6. Laparoscopic lysis of adhesion / S. Szomstein, E. Lo Menzo, C. Simpfendorfer (et al.) // Bariatrc Institute, Clevlend Clinic Florida 2950, USA. – 2000. – 258 p.

Надійшла 01.07.2014 року.

УДК 616-089+616-007.271+616.352+616-084

ПРОФІЛАКТИКА РОЗВИТКУ СТРИКТУРИ АНАЛЬНОГО КАНАЛУ ПРИ ГЕМОРОЇДЕКТОМІЇ

І.Я. Садовий
Івано-Франківський національний медичний університет

ПРОФИЛАКТИКА СТРИКТУР АНАЛЬНОГО КАНАЛА ПРИ ГЕМОРРОИДЭКТОМИИ

И.Я. Садовый
Ивано-Франковский национальный медицинский університет

PREVENTION OF STRICTURE OF ANAL CANAL DURING HEMORRHOIDECTOMY

I.Ya. Sadovyi
Ivano-Frankivsk National Medical University

Резюме. Проаналізовані результати хірургічного лікування 51 хворого з хронічним гемороєм III-IV ступеня, які знаходилися на стаціонарному лікуванні в проктологічному відділенні Івано-Франківської обласної клінічної лікарні з 2012 по 2014 рр. До дослідної групи включені 25 (49,01 %) хворих, яким оперативне втручання при хронічному геморої III-IV ступеня проводили за методикою, розробленою в клініці, що передбачала застосування технічних прийомів профілактики розвитку стриктури анального каналу. До групи порівняння включено 26 (50,99 %) хворих, проперованих за класичною методикою гемороїдектомії за Міліганом-Морганом. Серед обстежених хворих 32 (62,74 %) чоловіків, 19 (37,26 %) жінок, віком від 28 до 76 років. Усім хворим до операції, перед випискою із стаціонару, через 2 місяці та 1 рік після проведеного хірургічного лікування проводили проктологічне обстеження та ізольоване рентгеноконтратне дослідження анального каналу із використанням спеціальних рентгеноконтрасних свічок. У 2 (7,7 %) із 26 хворих групи порівняння виникла компенсована післяопераційна стриктура анального каналу, яка була підтверджена ізольованою рентгенографією і ліквідована консервативними заходами. У дослідній групі хворих через 2 місяці та 1 рік після проведеного оперативного втручання за розробленою методикою при проктологічному обстеженні та за результатами ізольованого рентгеноконтратного дослідження анального каналу даних про післяопераційну стриктуру не встановлено.

Ключові слова: гемороїдектомія, профілактика стриктури анального каналу.

Резюме. Проанализированы результаты хирургического лечения 51 больного хроническим геморроем III-IV степени, которые находились на лечении в проктологическом отделении Ивано-Франковской областной клинической больнице с 2012 по 2014 гг. В исследуемую группу включено 25 (49,01 %) больных, которым оперативное вмешательство проводили по методике разработанной в клинике с применением технических прийомов профилактики развития стриктуры анального канала. В группу сравнения включено 26 (50,99 %) больных проперированных по классической методике геморроидэктомии по Миллигану-Моргану. Среди больных было 32 (62,74 %) мужчин, 19 (37,26 %) женщин, в возрасте от 28 до 76 лет. Всем больным до операции, перед выпиской из стационара, через 2 месяца и 1 год проводили проктологическое исследование и изолированное рентгеноконтратное исследование анального канала при помощи специальных рентгеноконтрасных свечей. У 2 (7,7 %) із 26 больных группы сравнения возникла компенсированная послеоперационная стриктура анального канала, подтвердженная изолированной рентгенографией анального канала и ликвидирована консервативными мероприятиями. В исследуемой группе больных через 2 месяца и 1 год после проведенного оперативного вмешательства, по разработанной методике, при проктологическом обследовании и по результатам изолированного рентгеноконтрастного исследования анального канала данных за послеоперационную стриктуру не выявлено.

Ключевые слова: геморроидэктомия, профилактика стриктуры анального канала.

Abstract. We analyzed the results of surgical treatment of 51 patients with chronic hemorrhoids III-IV stages who were hospitalized in proctology department of Ivano-Frankivsk Regional Hospital from 2012 to 2014. Experimental group included 25 (49.01%) patients who were operated with the invented method in the clinic, which involved the application of techniques for the prevention of anal stricture. Comparison group included 26 (50.99%) patients who were operated with classical Milihanom Morgan hemorrhoidectomy technique. Among the examined patients there were 32 (62.74%) males, and19 (37.26%) women from 28 to 76 years old. All patients were conducted proctological and isolated X-ray study of the anal canal before surgery, after discharge from the hospital, 2 months and 1 year after surgery. In 2 (7.7%) of 26 patients of comparison group were postoperative stricture of the anal canal, which was confirmed by isolated X-ray and eliminated by conservative measures. In the patients of experimental group postoperative anal stricture was not found after 2 months and 1 year after the surgery by the invented method.

Keywords: hemorrhoidectomy, prevention stricture of anal canal.

Постановка проблеми і аналіз останніх досліджень. Стриктура анального каналу (САК) залишається одним із найбільш складних колопроктологічних захворювань. У 90% хворих розвиток САК пов'язують з перенесеними раніше оперативними втручаннями, виконаними з приводу геморою, хронічної кальозної анальної тріщини, гострокінцевих кондилом, параректальної нориці, гострого парапроктиту, випадіння прямої кишки [1, 2, 6]. Частка САК серед доброякісних захворювань прямої кишки не має тенденції до зниження і залишається в межах 0,9-1,7 %, що змушує дослідників шукати нові підходи до лікування та профілактики даної патології [4, 5].

Після гемороїдектомії САК діагностують у 1,5 - 3,8 % хворих. За даними ряду авторів традиційні методи хірургічного лікування геморою ускладнюються розвитком САК у 15 % спостережень [1, 2].

Ізольоване рентгенологічне дослідження анального каналу з використанням рентгеноконтрастних свічок дозволяє об'єктивно встановити наявність чи відсутність змін анального каналу та їх характер, що необхідно для вибору адекватної хірургічної тактики та оцінки безпосередніх і віддалених результатів хірургічного лікування [3].

Консервативне та оперативне лікування післяопераційної САК доволі складне та не завжди успішне. Тому, під час проведення оперативного втручання у хворих з хронічним гемороєм III-IV ступеня слід приділяти велику увагу заходам, які спрямовані на профілактику розвитку цього ускладнення.

Мета дослідження – оцінити застосування та вивчити ефективність розпрацьованої методики гемороїдектомії із застосуванням технічних прийомів профілактики розвитку стриктури анального каналу у хворих на хронічний геморой III-IV ступеня.

Матеріали і методи

Проаналізовані результати хірургічного лікування 51 хворого з хронічним гемороєм III-IV ступеня, які знаходилися на стаціонарному лікуванні в проктологічному відділенні Івано-Франківської обласної клінічної лікарні з 2012 по 2014 рр. До дослідної групи включені 25 (49,01 %) хворих, яким оперативне втручання при хронічному геморої III-IV ступеня проводили за методикою розпрацьованою в клініці, що передбачала застосування технічних прийомів профілактики розвитку САК. До групи порівняння включено 26 (50,99%) хворих, проперованих за класичною методикою гемороїдектомії за Міліганом-Морганом.

Серед обстежених хворих 32 (62,74 %) чоловіків, 19 (37,26%) жінок віком від 28 до 76 років. Середній вік чоловіків – 52,81±4,2 років, жінок 44,35±2,9 років. Групи хворих співставимі за віком, статтю, ступенем тяжкості захворювання. Строки спостереження у післяопераційному періоді від 2 місяців до одного року.

У хворих дослідної групи гемороїдектомю проводили за наступною методикою: після поетапної дивульсію і розтягнення заднього проходу, гемороїдектомію починали з внутрішнього гемороїдального вузла, розміщеного на 11-й год., на ніжку внутрішнього гемороїдального вузла накладали затискач вище зубчатої лінії, після прошивання і перев'язування ніжки вузла її пересікали під гострим кутом до стінки прямої кишки, формували куксу відсіченого гемороїдального вузла, рештки слизової оболонки прямої кишки разом із залишками вузла висікали до перехідної складки. Пластику рани в напрямі від верхнього її кута до перехідної складки проводили окремими вузловими швами без захоплення слизової оболонки прямої кишки від дна рани з одного і з другого краю рани із захопленням кукси вузла так, щоб слизова оболонка прямої кишки при зав'язуванні вузла накривала лінію швів. Решту внутрішніх гемороїдальних вузлів видаляли аналогічно, після чого виконували гемороїдектомію зовнішніх гемороїдальних вузлів із пластикою шкірної рани "ззовні-всередину".

Пересічення ніжки внутрішніх гемороїдального вузлів під гострим кутом до стінки прямої кишки забезпечувало закривання дна рани без натягу. Зшивання рани без захоплення слизової оболонки прямої кишки в напрямі від верхнього кута до перехідної складки, забезпечувало анатомічну адаптацію слизової оболонки без її некрозу та загоєння рани первинним натягом без формування гіпертрофічного рубця в просвіті анального каналу. Зшивання шкірної рани в напрямі «ззовні-всередину» дозволяло анатомічно відновити цілісність тканин, попереджувало її інфікування, деформацію та звуження дистального відділу відхідника.

Усім хворим дослідної групи та групи порівняння, до операції, перед випискою із стаціонару та через 2 місяці після проведеного хірургічного лікування проводили проктологічне обстеження (огляд параанальної ділянки, пальцеве дослідження прямої кишки, аноскопію та ректороманоскопію) та ізольоване рентгенконтратне дослідження анального каналу із використанням спеціальних рентгенконтрасних свічок, що містять в своєму складі барію сульфат. Аналогічні дослідження проводили через 1 рік після оперативного лікування.

Результати та їх обговорення

У ранньому післяопераційному періоді у 2 (7,7 %) із 26 хворих із групи порівняння відзначали виникнення компенсованої післяопераційної САК, що призвело до тривалого перебування хворих у стаціонарі. Наявність САК була об'єктивно підтверджена ізольованою рентгенографією анального каналу. Ліквідувати САК у цих хворих вдалось консервативними заходами. При контрольних оглядах через 2 місяці і 1 рік клінічних та об'єктивних даних за САК у пацієнтів не було.

У дослідній групі хворих через 2 місяці та 1 рік після проведеного оперативного втручання за розпрацьованою методикою при проктологічному обстеженні та за результатами ізольованого рентгенконтратного дослідження анального каналу даних за післяопераційну САК не встановлено.

Висновки

У хворих на хронічний геморой III-IV ступеня застосування розпрацьованої методики гемороїдектомії із застосуванням технічних прийомів профілактики розвитку стриктури анального каналу дозволило уникнути її виникнення у всіх прооперованих хворих. Натомість у групі порівняння, виникнення компенсованої післяопераційної стриктури анального каналу відзначали у 7,7 % хворих.

Перспективи подальших досліджень

Частоту виникнення стриктури анального каналу і результати її хірургічного лікування буде вивчено у хворих на хронічну кальозну анальну тріщину.

Література

1. Помазкин В. И. Хирургическое лечение рубцових стриктур анального канала /В. И. Помазкин, Ю .В. Мансуров // Хирургия. Журнал им. Н. И. Пирогова. – 2011. № 1. – С. 48-52.

2. Шевчук І. М. Стриктури анального каналу: причини, клінічні прояви / І. М. Шевчук, І. Я. Садовий [та ін.] // Український журнал хірургії. – 2012. – № 2 (17). – С. 82-85.

3. Шевчук И. М. Клиническая и лучевая диагностика послеоперационных стриктур анального канала / И. М. Шевчук, И. Я. Садовый, М. И. Яворский // Хирургия. Восточная Европа. – 2013. № 1 (5). – С. 47 – 52.

4. Ettorre G. M. Anoplasty with House advancement flap for anal stenosis after hemorrhoidectomy. Report of a clinical case / G. M. Ettorre, L. Paganelli, L Alessandroni [et al.] // Chir. Ital. – 2001. – № 53. – P. 571 574.

5. Garcea G. Management of benign rectal strictures / G. Garcea, C. D. Sutton, T. D. Lloyd [et al.] // Dis. Colon. Rectum. – 2003. – № 46. – P. 1451 1460.

6. Habr-Gama A. Surgical treatment of anal stenosis: assessment of 77 anoplasties / A. Habr-Gama, C.W. Sobrado, S.E. de Araujo [et al.] // Clinics. 2005. № 60. P. 17 20.

Надійшла 01.07.2014 року.

УДК 616-007-053.2-089

ВІДДАЛЕНІ РЕЗУЛЬТАТИ РАДИКАЛЬНОЇ ХІРУРГІЧНОЇ КОРЕКЦІЇ НАДЛЕВАТОРНИХ ФОРМ АНОРЕКТАЛЬНИХ ВАД РОЗВИТКУ У ДІТЕЙ ІЗ ЗАДНЬОГО САГІТАЛЬНОГО ДОСТУПУ

М.І. Сільченко, В.П. Притула, В.В. Грегуль, С. М. Сітковська, С.Ф. Хусейни, О.О. Курташ, Н.В. Літвінова

Національний медичний університет імені О.О. Богомольця, м. Київ
Національна дитяча спеціалізована лікарня «Охматдит», м. Київ

ОТДАЛЕННЫЕ РЕЗУЛЬТАТЫ РАДИКАЛЬНОЙ ХИРУРГИЧЕСКОЙ КОРРЕКЦИИ НАДЛЕВАТОРНЫХ ФОРМ АНОРЕКТАЛЬНЫХ ПОРОКОВ РАЗВИТИЯ У ДЕТЕЙ С ЗАДНЕГО САГИТТАЛЬНОГО ДОСТУПА

М.И. Сильченко, В.П. Притула, В.В. Грегуль, С.Н. Ситковская, С.Ф. Хусейни, О.О. Курташ, Н.В. Літвінова

Национальный медицинский университет имени А.А. Богомольца, г. Киев
Национальная детская специализированная больница «Охматдет», г. Киев

LONG-TERM RESULTS OF RADICAL SURGICAL TREATMENT ABOVE LEVATOR FORMS OF ANORECTAL MALFORMATIONS IN CHILDREN WITH POSTERIOR SAGITTAL ACCESS

M.I. Silchenko, V.P. Prytula, V.V. Hrehul, S.M. Sitkovska, S.F. Hussaini, O.O. Kurtash, N.V. Litvinova

O.O. Bohomolets National Medical University, Kyiv
National Specialized Children's Hospital, Kyiv

Резюме. Проведено аналіз віддалених результатів радикальної хірургічної корекції надлеваторних форм аноректальних вад розвитку у 86 дітей із заднього сагітального доступу. Доведено, що своєчасна діагностика та рання корекція аноректальних аномалій у дітей із застосуванням заднього сагітального доступу дозволила досягти добрих результатів хірургічної корекції аноректальних аномалій. Вказано на важливість реабілітації таких пацієнтів з метою покращення функціональних результатів.

Ключові слова: аноректальні вади розвитку, лікування, діти.

Резюме. Проведен анализ отдаленных результатов радикальной хирургической коррекции надлеваторных форм аноректальных пороков развития у 86 детей с заднего сагиттального доступа. Доказано, что своевременная диагностика и ранняя коррекция аноректальных аномалий у детей с применением заднего сагиттального доступа, позволила достичь хороших результатов хирургической коррекции аноректальных аномалий. Указано на важность реабилитации таких пациентов с целью улучшения функциональных результатов.

Ключевые слова: аноректальные пороки развития, лечение, дети.

Abstract. The analysis of long-term results of radical surgical treatment above levator anorectal malformations forms in 86 children with posterior sagittal access. It is proved that timely diagnosis and early correction of anorectal anomalies in children using posterior sagittal access allowed us to achieve good results of surgical correction of anorectal malformations. The importance of rehabilitation of such patients was aimed to improve functional results.

Keywords: anorectal malformations, treatment, children.

Постановка проблеми і аналіз останніх досліджень. Не дивлячись на значний прогрес у отриманні хороших та задовільних функціональних результатів хірургічної корекції аноректальних вад розвитку (АРВР), у дітей ця проблема залишається не до кінця вирішеною. Особливо це стає важливим у пацієнтів з надлеватерними формами аномалій, так як вада розвитку часто супроводжується супутніми порушеннями нервових, м'язових та кісткових структур крижово-куприкової та аноректальної зон. Актуальність питання полягає в тому, що кількість дітей із вродженими вадами розвитку не зменшується. Несвоєчасна діагностика, невірне трактування типу (виду) аноректальної вади, відтермінування корегуючої операції, застосування неефективних способів хірургічних втручань приводить, зрештою, до отримання більшого відсотку незадовільних функціональних результатів хірургічного лікування дітей з АРВР.

Мета роботи – покращення результатів радикальної хірургічної корекції надлеваторних форм аноректальних вад розвитку у дітей із заднього сагітального доступу.

Матеріали і методи

У клініці за період з 1991 до 2014 р. перебувало на лікуванні 210 пацієнтів із АРВР. Серед них 86 (41%) дітей з надлеваторними формами аномалії. У цій групі хлопчиків було 46 (53,5%), дівчаток - 40 (46,5%). Переважали пацієнти з норицевими формами аномалій.

Хірургічна корекція вади всім пацієнтам проведена етапними операціями з попереднім формуванням колостоми. Всі діти оперовані із заднього сагітального доступу. І тільки у 9 з них використовувалася черевно-промежинна проктопластика. Всім хворим радикальна хірургічна корекція виконана в оптимальному віці. До і під час операцій у всіх пацієнтів застосовувалась ідентифікація м'язових структур леваторно-сфінктерної групи – аппаратом «Міотест».

Результати та їх обговорення

У 75 дітей з надлеваторними (85 %) отримано хороші та задовільні функціональні результати хірургічної корекції надлеваторних форм аноректальних аномалій. В 11 пацієнтів виявлено часткове чи повне нетримання калу або незадовільну дефекацію. Пацієнти із хорошими результатами утримували кал та гази, мали хороший позив на дефекацію, мали часткове нетримання газів при діареї. Діти, результат корекції аноректальної вади у яких, трактувався, як задовільний, мали часткове нетримання газів при нормальному калі, та нетримання газів і калу - при діареї. Всі пацієнти із незадовільними функціональними результатами корекції надлеваторних форм аноректальних аномалій мали супутні вади розвитку крижів та куприка, гіпоплазію м'язів замикаючого апарату прямої кишки.

Серед 11 дітей з надлеваторними формами вади, які мали незадовільні функціональні результати хірургічної корекції,

6 поліпшили їх після проведення 2-3 курсів реабілітації та санаторно-курортного лікування. У 5 – проводились повторні втручання, які дали позитивний результат у 3 пацієнтів.

Висновки

Своєчасна діагностика та рання корекція надлеваторних форм АРВР у дітей із застосуванням заднього сагітального доступу дозволяє досягти добрих результатів хірургічної корекції. В цій групі пацієнтів важливою є тривала реабілітація, що дає можливість покращити функціональні результати лікування.

Перспективи подальших досліджень

Наші дослідження дозволяють вказувати на наявність проблем у лікуванні дітей з АРВР. Не менш важливим є подальший пошук найбільш ефективних способів хірургічного лікування цієї патології при накопиченні клінічного матеріалу.

Літетатура

1. Congenital abnormalities in the offspring of pregnant women with type 1, type 2 and gestational diabetes mellitus: a population-based case-control study / F.Bбnhidy, N.Acs, E.H.Puhy, A.E.Czeizel // Congenit Anom (Kyoto). – 2010. – Vol. 50. – P.115-121.

2. Low-lying spinal cord and tethered cord syndrome in children with anorectal malformations / A.T.K.Teo, B.K.Gan, J.S.Z.Tung et al. // Singapore Med. J. 2012. – Vol.53, No 9. – P.570.

3. Robotic-assisted anorectal pull-through for anorectal malformations / A.Al Bassam, A.Gado, M.S.Mallick et al. // J. Pediatr. Surg. – 2011. - Vol.46, №9. – P.1794–1797.

4. Tethered cord in patients with anorectal malformation: preliminary results / A. Suppiej, L. Dal Zotto, A. Cappellari et al. // Pediatr. Surg. Int. – 2009. – Vol. 25. – P. 851-855.

5. Urological anomalies in anorectal malformations in the Netherlands: effects of screening all patients on long-term outcome / W.J.H.Goossens, I. de Blaauw, M.H. Wijnen et al. // Pediatr. Surg. Int. – 2011. – Vol. 27. – P.1091–1097.

Надійшла 01.07.2014 року.

УДК: 616.26-007.43-053.2-071.-078

ПІЗНО ВИЯВЛЕНІ ХИБНІ ПРИРОДЖЕНІ ДІАФРАГМАЛЬНІ ГРИЖІ: КЛІНІЧНА СИМПТОМАТИКА ТА ДІАГНОСТИКА

О.К. Слєпов, В.П. Сорока, Є.О. Слєпов, О.П. Пономаренко
ДУ “Інститут педіатрії, акушерства та гінекології НАМН України”

ПОЗДНО ОБНАРУЖЕННЫЕ ЛОЖНЫЕ ВРОЖДЕННЫЕ ДИАФРАГМАЛЬНЫЕ ГРЫЖИ: КЛИНИЧЕСКАЯ СИМПТОМАТИКА И ДИАГНОСТИКА

А.К. Слепов, В.П. Сорока, Е.А. Слепов, А.П. Пономаренко
ГУ «ИПАГ НАМН Украины»

LATE-REVEALED FALSE CONGENITAL DIAPHRAGMATIC HERNIA: CLINICAL SYMPTOMS AND DIAGNOSIS

O.K. Slepov, V.P. Soroka, E.O. Slepov, O.P. Ponomarenko
SI Institute of Pediatrics, Obstetrics and Gynecology of NAMS of Ukraine

Резюме. Статтю присвячено надзвичайно рідкісній патології у дітей старших періоду новонародженості - пізно виявленій природженій хибній діафрагмальній грижі. З 1987 по 2013 роки у відділенні хірургічної корекції природжених вад розвитку ДУ «ІПАГ НАМН України» проліковано 16 дітей у віці від 1 місяця до 15 років. Проаналізовано клінічні прояви та визначено час їх появи. Запропоновано діагностичний алгоритм при хибних пізно діагностованих природжених діафрагмальних грижах у дітей різного віку.

Ключові слова: природжена хибна діафрагмальна грижа, пізнє виявлення, клінічні прояви, діагностика, діти.

Резюме. Статья посвящена чрезвычайно редкой патологии у детей старше периода новорожденности - поздно обнаруженной врожденной ложной диафрагмальной грыже. С 1987 по 2013 год в отделении хирургической коррекции врожденных пороков развития ГУ «ИПАГ НАМН Украины» пролечено 16 детей в возрасте от 1 месяца до 15 лет. Проанализированы клинические проявления и определено время их появления. Предложен диагностический алгоритм при ложных поздно диагностированных врожденных диафрагмальных грыжах у детей разного возраста.

Ключевые слова: врожденная ложная диафрагмальная грыжа, позднее обнаружение, клинические проявления, диагностика, дети.

Abstract. The article is dedicated to an extremely rare disease in children older than the neonatal period - late-revealed false congenital diaphragmatic hernia. From 1987 to 2013 in the department of surgical correction of congenital malformations SI “IPOG NAMS of Ukraine” were treated 16 children from 1 month to 15 years old. There were analyzed the clinical manifestations and was determined the time of their occurrence. A diagnostic algorithm with late-presenting false congenital diaphragmatic hernia in children of all ages was proposed.

Keywords: congenital false diaphragmatic hernia, late-presenting, clinical manifestations, diagnosis, children.

Постановка проблеми і аналіз останніх досліджень. Природжена діафрагмальна грижа (ПДГ) зазвичай виявляється у дітей в періоді новонародженості [1]. При цій ваді виникають тяжкі респіраторні та гемодинамічні розлади, клінічна картина яскраво виражена в 79-95 % випадків, здебільшого відразу після народження [2]. Все частіше ПДГ діагностується пренатально [3], проте дотепер у 25-30 % випадків виявляється у дітей старших 28 діб життя [4]. Причому, клінічні ознаки захворювання можуть виникнути як в періоді грудного віку, так і в пубертатному віці, а в окремих випадках, навіть у дорослих людей [4, 5]. Ці групи хворих представляють важке діагностичне завдання через надзвичайну різноманітність клінічних проявів, що можуть з’явитися гостро або протікати хронічно, під виглядом різних за-

хворювань [5, 6]. Тому нерідко виникає низка як діагностичних, так і лікувальних помилок, які можуть призводити до негативних наслідків, в тому числі летальних [7-9]. Основною причиною цього є відсутність загальноприйнятого алгоритму діагностики ПДГ у дітей різних вікових груп.

Мета дослідження: вивчити особливості клінічних проявів та розробити алгоритм діагностики природжених хибних діафрагмально-плевральних гриж у дітей старших періоду новонародженості.

Матеріали і методи

Проведено аналіз історій хвороб 96 дітей у віці від 1 місяця до 15 років з різними варіантами природжених діафрагмальних гриж за період з 1987 по 2013 роки у відділенні хірургічної корекції природжених вад розвитку ДУ «ІПАГ НАМН України». Несправжню діафрагмально-плевральну грижу виявлено у 16 (16,7 %) дітей. Розділення пацієнтів за віком було наступним: від 1 міс. до 1 року – 25,0 % (n=4), від 1 до 3 років – 43,7 % (n=7), від 4 до 6 років – 6,2 % (n=1), від 7 до 15 років – 25,0% (n=4). Для діагностики несправжніх діафрагмально-плевральних гриж використовували наступні методи дослідження: оглядову рентгенографію і рентгеноскопію органів грудної клітки (ОГК) та черевної порожнини; рентгенологічне дослідження шлунково-кишкового тракту (ШКТ) (графія, скопія): стравоходу, шлунку, пасаж по ШКТ, іригографія; ультразвукове дослідження: органів грудної, черевної порожнини та заочеревинного простору; нейросонографія (НСГ); ехо-кардіографія (Ехо-КГ); ендоскопію: фіброезофагогастродуоденоскопію (ФЕГДС); консультацію спеціалістів: педіатра, невролога, окуліста та інших, при необхідності. У діагностично важких випадках або з метою диференційної діагностики використовували комп'ютерну томографію (КТ), трахеобронхоскопію, ректороманоскопію, екскреторну урографію, пневмоперитонеографію.

Результати та їх обговорення

При несправжніх діафрагмально-плевральних грижах у 3 пацієнтів (18,8 %) клінічний перебіг був безсимптомний, у 13 (81,2 %) – симптоматичний. У дітей із симптоматичним перебігом захворювання клінічні ознаки в більшості випадків з'явились в терміни від 1 місяця до 1 року від народження – 50,0 %, (n=8) або з моменту народження – 25,0 %, (n=4) і, значно рідше, після 1 року життя – 6,2 %, (n=1). Основними клінічними ознаками несправжніх діафрагмально-плевральних гриж були: задишка – 43,7 % (n=7), відставання у фізичному розвитку з незадовільною прибавкою у масі тіла – 37,5 % (n=6), кашель – 18,7 % (n=3), блювота – 18,7 % (n=3), закрепи – 18,7 % (n=3), відмова від прийому їжі – 18,7 % (n=3), рецидивуючі запальні бронхо-легеневі захворювання – 12,5 % (n=2), зригування – 12,5 %, (n=2), болі в животі – 12,5% (n=2). Причому, задишка у 6 (37,5 %) пацієнтів виникала при фізичних навантаженнях і лише у 1 (6,2 %) – в стані спокою.

Стартовим і основним методом діагностики хибних діафрагмально-плевральних гриж (ДПГ) у дітей різних вікових груп є оглядова рентгенографія ОГК і черевної порожнини в прямій та боковій проекціях у вертикальному положенні, яка проведена в усіх 100 % (n=16) пацієнтів з цією вадою розвитку. Цей метод дослідження дає можливість виявити сторону ураження, наявність в грудній клітці органів черевної порожнини, особливо порожнистих, у вигляді кільцеподібних утворень різного розміру, заповнених повітрям, які змінюють свою форму, величину, локалізацію в динаміці. Також можна виявити наявність контурів діафрагми або їх відсутність на стороні грижі, і таким чином, опосередковано судити про розмір наскрізного дефекту. Як правило, при хибних ДПГ у дітей різного віку можна виявити зміщення серця й інших органів межистіння в протилежну від грижі сторону. Легеня на стороні ураження не диференціюється або візуалізуються тільки у верхніх відділах грудної клітки, контрлатерльна легеня, як правило, зменшена в об'ємі за рахунок її колапсу.

Для підтвердження діагнозу і визначення характеру порожнистих органів, які знаходяться в грудній клітці, використовували рентгенконтрастне дослідження ШКТ: шлунка, тонкої і товстої кишки – пасаж контрасту. Це дослідження виконано у 12 (75 %) пацієнтів з хибною ДПГ. Шлунок в грудній клітці виявлено у 2 пацієнтів, у 10 – тонку і (або) товсту кишку.

Рентгеноскопію ОГК і черевної порожнини виконано у 5 (31,2 %) дітей з хибною ДПГ. На наш погляд, це дослідження важливе з диференційної точки зору між хибною і справжньою ДПГ. При хибній ДПГ, в усіх досліджуваних дітей (n=5), був відсутній парадоксальний рух діафрагми під час дихання дитини. Тоді як у пацієнтів зі справжньою ПДГ спостерігається парадоксальний рух діафрагми.

УЗД при хибній ДПГ, на нашу думку, має надзвичайно важливе значення, яке полягає в уточненні діагнозу: візуалізації в грудній клітці не тільки порожнистих органів, а й паренхіматозних органів черевної (печінка, селезінка) порожнини та заочеревинного простору (нирки); виявлення супутньої набутої або природженої патології ЦНС, серця, нирок, тощо. УЗД виконано у 14 (93,7 %) дітей з хибною ДПГ у вигляді НСГ – у 2 дітей (12,5 %), ЕхоКГ – у 14 дітей (87,5 %), УЗД органів черевної порожнини та заочеревинного простору – у 14 дітей (93,7 %).

У важких діагностичних випадках та з метою виявлення супутньої набутої або природженої патології використовували допоміжні методи дослідження: ендоскопію – у 5 дітей (31,2 %) (ФЕГДС – у 3 дітей (18,7 %), ректороманоскопію – у 1 дитини (6,2 %), трахеобронхоскопію (ТБС) – у 1 дитини (6,2 %)); КТ – у 1 дитини (6,2 %), пневмоперитонеографію – у 1 дитини (6,2 %), екскреторну урографію – у 1 дитини (6,2 %). Консультація вузьких спеціалістів була необхідною перед операцією і/або після неї у 16 (100 %) дітей. Зокрема: педіатра – у 10 дітей (62,5 %), невролога – у 4 дітей (25 %), окуліста та уролога – по 1 консультації (6,2 %).

Висновки

1. Симптоматичний перебіг природженої несправжньої діафрагмально-плевральної грижі у дітей різного віку був у 81,2 % випадків. Найчастіше клінічні ознаки проявлялись у віці від 1 міс до 1 року після народження – (50,0 %) або з моменту народження дитини – (25,0 %).

2. Основними клінічними ознаками несправжньої діафрагмально-плевральної грижі у дітей різного віку є: задишка – 43,7 %, відставання у фізичному розвитку з незадовільною прибавкою у масі тіла – 37,5 %, кашель – 18,7 %, блювота – 18,7 %, закрепи – 18,7 %, відмова від прийому їжі – 18,7 %.

3. Розроблений діагностичний алгоритм при несправжніх ПДГ у дітей старших періоду новонародженості включає: оглядову рентгенографію ОГК і черевної порожнини; рентгенконтрастне дослідження шлунку, тонкої і товстої кишок (пасаж); УЗД; НСГ; ЕхоКГ; органів черевної порожнини та заочеревинного простору; консультація спеціалістів: педіатра, невролога та інших (при необхідності).

Література

1. Robinson P.D. Congenital diaphragmatic hernia / P.D. Robinson, D.A. Fitzgerald // Paediatr. Respirat. Rev. – 2007. – Vol.8. – P. 323–335.

2. Prediction of outcome in isolated congenital diaphragmatic hernia and its consequences for fetal therapy / Gucciardo L., Deprest J., Done E., [et al.] // Best. Pract. Res. Clin. Obstet. Gynaecol. –2008. – Vol. 22. – P. 123-138.

3. Another dimension to survival: predicting outcomes with fetal MRI versus prenatal ultrasound in patients with congenital diaphragmatic hernia / A.L. Madenci, A.R. Sjogren, M.C. Treadwell, [et al.]// J. Pediatr Surg. – 2013. – Vol. 48. – P.1190-1197.

4. Bagiaj M. Late-presenting congenital diaphragmatic hernia in children: a literature review / M. Bagiaj, U. Dorobisz // Pediatric Radiology. – 2005. – Vol. 35. – P. 478-488.

5. Late-presenting congenital diaphragmatic hernia in childhood / Chao P.H., Chuang J.H., Lee S.Y., [et al.] //Acta Paediatr. – 2011. – Vol. 100. – P. 425–428.

6. Congenital Diaphragmatic Hernia study group: Late-presenting congenital diaphragmatic hernia / Kitano Y., Lally K.P., Lally P.A. // J. Pediatr. Surg. – 2005. – vol. 40. – P. 1839–1843.

7. Delayed presentations of congenital diaphragmatic hernia / Singh S., Bhende M.S., Kinnane J.M. [et al.] // Pediatr. Emerg. Care. – 2001. – Vol. 17. – P. 269–271.

8. Late presentation of a diaphragmatic hernia / Lee H.M., Addavide K.E., Prince N.J. // Arch. Dis. Child. – 2011. – Vol. 96. – P. 837.

9. Magnetic resonance imaging of the fetal lung: a pictorial essay / M. Cannie, J. Jani, F. De Keyzer [et al] // Eur Radiol. – 2008. – Vol. 18. – P. 1364-1374.

Надійшла 01.07.2014 року.

УДК 616.2-003.6-089-878-036.11-06-053.2

ДІАГНОСТИКА ТА ХІРУРГІЧНЕ ЛІКУВАННЯ ЗАКРИТОЇ ТОРАКАЛЬНОЇ ТРАВМИ У ДІТЕЙ

П.П. Сокур, В.Г. Гетьман, Б.О. Кравчук, Б.Б. Серденко
Національна медична академія післядипломної освіти ім. П.Л. Шупика

ДИАГНОСТИКА И ХИРУРГИЧЕСКОЕ ЛЕЧЕНИЕ ЗАКРЫТОЙ ТОРАКАЛЬНОЙ ТРАВМЫ У ДЕТЕЙ

П.П. Сокур, В.Г. Гетьман, Б.О. Кравчук, Б.Б. Серденко
НМАПО имени П.Л. Шупика

DIAGNOSIS AND SURGICAL TREATMENT OF THE BLUNT THORACIC TRAUMA IN CHILDREN

P.P. Sokur, V.H. Hetman, B.O. Kravchuk, B.B. Serdenko
P.L. Shupyk National Medical Academy of Post Graduate Education

Резюме. У роботі проведено аналіз результатів лікування 176 дітей із закритою травмою грудної клітки, ізольованою та поєднаною. Авторами доведено доцільність застосування органозберігаючих операцій при ушкодженнях дихальних шляхів, що дозволяє уникнути інвалідизації пацієнтів та летальних наслідків. Визначено головні причини помилок у діагностиці та лікуванні.

Ключові слова: закрита торакальна травма, діти.

Резюме. В работе проведен анализ результатов лечения 176 детей с закрытой травмой грудной клетки, изолированной и сочетанной. Определены основные причины ошибок в диагностике и лечении. Авторами доказана целесообразность применения органосохраняющих операций при повреждениях дыхательных путей, что позволяет избежать инвалидизации пациентов и летальных исходов.

Ключевые слова: закрытая торакальная травма, дети.

Abstract. In the article the authors analyzed treatment results of 176 children with blunt thoracic trauma and its complications. Because delay of diagnosis, there were mistakes with treatment tactics, made at other clinics. Authors carried out an algorithm of treatment of the thoracic trauma in children.

Keywords: blunt thoracic trauma, children.

Постановка проблеми і аналіз останніх досліджень. Травма – провідна причина смерті дітей старше 1-го року, а серед підлітків цей показник досягає 80% [1, 2, 3]. Торакальні ушкодження у дітей належать до важких травм. Серед травм грудної клітки (ГК) закрита травма грудної клітки (ЗТГК) досягає 90%. Від загальної кількості дитячого травматизму, ушкодження грудної клітки у дітей в середньому складають 4-5 %, серед них у 70-82 % дітей супроводжуються поєднаними або множинними ушкодженнями [2, 4, 5]. Травми ГК у дітей відрізняються від такої у дорослих, як за механізмом так і за типом пошкоджень. Падіння – найчастіший механізм травми у дітей раннього віку. Діти шкільного та старшого віку найбільш потерпають від дорожньо-транспортного та побутового травматизму [2].

При обстеженні дитини із ЗТГК потрібно враховувати те, що у 80% випадків цей вид травми є компонентом політравми [1, 3, 4]. Контузійні ушкодження легені – найбільш поширена травма у дітей, котра потребує стаціонарного лікування. Завдяки високій еластичності кістково-хрящових структур ГК у дітей, ушкодження легень та органів середостіння можливе за збереження цілісності ребер. Особливо небезпечними з точки зору можливості діагностичних та лікувальних помилок вважаються пошкодження трахеобронхіального дерева (ТБД), легень та діафрагми [2, 4, 5].

Мета роботи. Опрацювати результати хірургічного лікування пацієнтів із закритою травмою органів ГК, визначити особливості діагностичної тактики.

Матеріали і методи

Авторами було проаналізовано результати лікування 176 дітей, які перенесли ЗТГК за період з 1975 по 2009 роки. Більшість пацієнтів склали хлопчики – 109 (61,93%), дівчата – 67 (38,07%). Серед них 12,75% склали пацієнти молодше 7-ми років, 46,07% - група від 8-ми до 15 років та 41,18% - група від 16 до 18 років. До I групи віднесли 89 дітей (58,57%), яким проведено консервативне лікування та/або мініінвазивні хірургічні втручання. Важкість стану серед цієї групи хворих за клінічним перебігом розцінювалась як легкого та середнього ступеню важкості. В II групу дітей - 87 хворих (48,3%) включили постраждалих, які потребували радикального хірургічного втручання, як на органах ГК, так і при ураженнях інших анатомо-функціональних утво-

рень. Важкість стану хворих цієї групи по клінічному перебігу розцінювалась як середній, важкий та вкрай важкий. Другу групу було розподілено на дві підгрупи А і Б. До підгрупи А віднесли постраждалих з домінуючою торакальною травмою, яка спостерігалась у 53 випадках (60,91%). 34 хворих дітей (39,09%) віднесено до підгрупи Б, у яких важкі ураження інших зон потребували оперативних екстраторакальних втручань.

Результати та їх обговорення

Головна роль у діагностиці закритої торакальної травми (ЗТТ) у дітей належить інструментальним методам обстеження: оглядовій рентгенограмі грудної клітки у двох проекціях, комп'ютерній томографії (КТ), ендоскопічним методам діагностики в т. ч. бронхоскопії та/або бронхографії, торакоскопії та/або відеоторакоскопії, ультразвуковим методам дослідження. При цьому наш досвід показує взаємодоповнюючий зв'язок інструментальних методів дослідження. Згідно з нашими спостереженнями несвоєчасність або відмова від проведення ендоскопічного дослідження ТБД призвели до найбільших діагностичних помилок. Так, у 17 хворих з важкими розривами ТБД, діагноз своєчасно встановлено лише у 4 хворих (23,5%), у інших 13 дітей ендоскопічне дослідження взагалі не проведено на етапах надання допомоги. Бронхоскопічна візуалізація допомагає визначити ступінь травми та її протяжність, а також полегшує позиціонування ендотрахеальної трубки і дозволяє уникнути подальших ушкоджень [6].

Хірургічне лікування дітей із ЗТТ та її ускладненнями ми розглядаємо, як максимально індивідуалізований комплекс операцій, метою якого є оптимальне втручання, яке забезпечує найбільш повне функціонування ушкодженого органу. Серед пацієнтів із ЗТТ, що потребували оперативного лікування, спостерігались наступні ушкодження: трахеї та крупних бронхів - у 17 пацієнтів, розриви легень – у 12, посттравматичні гематоми – у 9, ушкодження діафрагми – у 7, грудного лімфатичного протоку – у 3. Всім дітям з ушкодженнями ТБД виконано реконструктивно-відновні органозберігаючі операції. Під час хірургічних втручань використовували можливості методу електрозварювання живих тканин (апарат ЕК-300 МІ). Дану методику застосовано у 8 випадках: зварювання тканин легені – 4, печінки – 3, селезінки – 1. Це дозволило провести органозберігаючі втручання або обмежити крововтрату та втрату об'єму тканин ушкоджених органів.

Висновки

1. Педіатрична травма має розглядатись як частина дитячої хірургії, а не як субсекція дорослої травми. Особливості дитячої анатомії та фізіології приводять до того, що при виконанні прямих вимог стандартів дорослої хірургії знижуються результати лікування.

2. Раннє проведення радикального хірургічного втручання попереджує розвиток хронічних запальних бронхолегеневих ускладнень. Завжди необхідно виконувати органозберігаючі реконструктивні операції. Планова резекція легені показана лише при розвитку підтверджених незворотних морфологічних змін.

3. Застосування малоінвазивних методів лікування (адекватне дренування плевральної порожнини, бронхоскопічні санації, торакоскопії та інші) в комплексі з медикаментозною та інтенсивною терапією дозволило досягти добрих результатів у 72,7% хворих дітей.

Література

1. Гуманенко Е.К., Козлов В.К. Политравма: травматическая болезнь, дисфункция иммунной системы, современная стратегия лечения – М.:ГЭОТАР-Медиа, 2008. – 608с.

2. Климовицкий Р.В., Холодарев В.А., Верещагин С.И. Детский дорожно-транспортный травматизм в Донбассе. \\ Ортопедия, травматология и протезирование, 2002, №3, С.80-82.

3. Макаров А. В., Сокур П. П., Шмырев О.В. Хирургическое лечение сочетаних и изолированних повреждений органов грудной клетки и живота у детей.- Матеріали науково–практичної конференції . КМАПО, Київ,2005, стор. 57-58.

4. Селбст С. М. Секреты неотложной педиатрии / Стівен М. Селбст, Кейт Кронен; Пер. С англ.; Под общ. Ред. проф. Н. П. Шабалова. – М. : МЕДпресс-информ, 2006.-480с., илл.

5. Eichelberger M, et al: Thoracic trauma in children: An indicator of increased mortality. J Pediatr Surg 25: 961-966, 1990.

6. Tcherveniakov A, Tchalakov P, Tcherveniakov P. Traumatic and iatrogenic lesions of the trachea and bronchi. Eur J Cardiothorac Surg 2001;19:19-24.

Надійшла 01.07.2014 року.

УДК 616.149-008.341.1-053.2-089

МЕЗОКАВАЛЬНЕ ШУНТУВАННЯ В ХІРУРГІЇ ПОРТАЛЬНОЇ ГІПЕРТЕНЗІЇ У ДІТЕЙ

В.П. Соручан
Національний медичний університет ім. О.О. Богомольця

МЕЗОКАВАЛЬНОЕ ШУНТИРОВАНИЕ В ХИРУРГИИ ПОРТАЛЬНОЙ ГИПЕРТЕНЗИИ У ДЕТЕЙ

В.П. Соручан
Национальный медицинский университет им. А.А. Богомольца

MESOCAVAL SHUNTING AS SURGICAL TREATMENT FOR PORTAL HYPERTENSION IN CHILDREN

V.P. Soruchan
O.O. Bohomolets National Medical University

Резюме. Проведено аналіз ефективності мезокавального шунтування у 47 дітей протягом 2-х років після оперативного лікування. Встановлено, що мезокавальне шунтування (МКШ) є ефективним методом профілактики кровотеч з варикозно розширенних вен стравоходу та шлунку при портальній гипертензії (ПГ) у дітей. Рецидив кровотечі виявлено у 4.3% хворих. Зменшення портопечінкової перфузії (ППП) спостерігається при всіх варіантах МКШ і з часом призводить до депорталізації печінки. МКШ слід розглядати як метод вибору, враховуючи анатомічні особливості системи ворітної (ВВ) та форму ПГ. Застосування МКШ за ургентними показаннями можна розглядати як метод первинного хірургічного гемостазу.

Ключові слова: портальная гіпертензія, діти, кровотеча з варикозно розширенних вен, шунтуючі оперативні втручання, мезокавальне шунтування.

Резюме. Проведен анализ эффективности мезокавального шунтирования у 47 детей на протяжение 2 лет после оперативного лечения. Мезокавальное шунтирование (МКШ) является эффективным методом профилактики кровотечения из варикозно расширенных вен пищевода и желудка при портальной гипертензии (ПГ) у детей. Рецидив кровотечения выявлен у 4.3% больных. Уменьшение портопеченочной перфузии (ППП) отмечается при всех вариантах МКШ, и со временем приводит к депортализации печени. МКШ стоит рассматривать, как метод выбора учитывая анатомические особенности системы воротной вены (ВВ) и форму ПГ. Выполнение МКШ по ургентным показаниям можно рассматривать, как метод первичного хирургического гемостаза.

Ключевые слова: портальная гипертензия, дети, кровотечение из варикозно расширенных вен, шунтирующие оперативные вмешательства, мезокавальное шунтирование.

Abstract. An effectiveness analysis was made in a group of 47 children during a two year period after operative treatment. Mesocaval shunting (MCS) is an effective method of prophylaxis for variceal bleeding with portal hypertension (PH) in children. Recurrence of bleeding was diagnosed in 4.3% of patients. A decrease in the portohepatic perfusion (PHP) is seen with all types of MCS, and with time leads to deportalization of the liver. MCS should be performed as a method of choice considering anatomical conditions of the portal vein (PV) and the form of PH. MCS under urgent circumstances can be considered as a method of primary surgical hemostasis.

Keywords: portal hypertension, children, variceal bleeding, shunt surgery, mesocaval shunting.

Постановка проблеми і аналіз останніх досліджень. Дослідження останніх років вказують, що портосистемне шунтування є ефективним методом профілактики кровотеч у дітей з портальною гіпертензією (ПГ) [2,3,5,6]. В той же час немає одностайної думки відносно чітких критеріїв вибору виду портоситемного анастомозу, залежно від форми портальної гіпертензії у дітей. В літературі зустрічаються лише поодинокі дослідження оцінки впливу виду портосистемного шунтування на портальну перфузію печінки (ППП) [1,4].

Мета: Оцінити ефективність мезокавального шунтування при портальній гіпертензії у дітей та його вплив на портальну перфузію печінки.

Матеріали і методи

З 1990 по грудень 2013 року в клініках кафедри дитячої хірургії при НДСЛ «ОХМАТДИТ» на лікуванні заходилось 317 дітей з ПГ. Хірургічне лікування проведено у 247 пацієнтів. У 47 (19.0%) хворих виконано мезокавальне шунтування (МКШ). Допечінкова форма портальної гіпертензії (ДфПГ) діагностована у 45 (95.7%), печінкова форма у 2 (4.3%) з цих хворих. Середній вік дітей становив 11 років 1 місяць. Всі хворі в анамнезі мали від 1-го до 3-х епізодів кровотеч з варикозно розширених вен стравоходу та шлунку.

Діагностика ПГ включала: ультразвукове дослідження органів черевної порожнини (УЗД-ОЧП), фіброезофагогастродуоденоскопія (ФЕГДС), лабораторні методи обстеження (загальний аналіз крові, біохімічне дослідження крові, коагулограмма, скринінг маркерів гепатитів, група крові та резус фактор), та мультиспіральну комп'ютерну томографію органів черевної порожнини (МСКТ).

За результатами передопераційного обстеження встановлено, що ППП зменшена на 45-50% і дорівнює 287±30мл/хв. Варикозне розширення вен (ВРВ) стравоходу I ступеня діагностовано у 1 (2.1%) хворого, II ступеня у 10 (21.3%) пацієнтів та III-IVст. у в 36 (76.6%) хворих. Гостора кровотеча з ВРВ була в 11(23.4%) випадках. Портальна гастропатія виявлена у всіх хворих.

Всі хворі були розподілені за варіантом виконаного МКШ: перша група - Н-подібне МКШ з використанням аутотрансплантата з лівої внутрішньої яремної вени n=19,(40.4%), Н-подібне МКШ з використанням мезентеріальної вени першого порядку n=2,(4.3%); друга група- МКШ методом бік в бік n=26,(55.3%). МКШ бік в бік виконували при відстані між мезентеріальною та нижньою порожнистою венами до 5см. Діаметр накладеного анастомозу складав 10±4мм.

МКШ як первинне оперативне втручання проведено у 19 (40.4%) хворих, а у 28 (59.6%) пацієнтів виконано після попередніх оперативних втручань. За ургентними показаннями операцію виконано в 11 (23.4%) випадках.

Для оцінки ефективності шунтування інтраопераційно вимірювали портальний тиск в системі ворітної вени (ВВ) до, та після накладання анастомозу шляхом пункції аркадної вени мезентеріального басейну. Середній тиск в системі ВВ до шунтування становив 359±34 мм.вод.ст.

Ефективність МКШ в післяопераційному періоді оцінювалась, за даними результатами УЗД- ОЧП, на 7 добу шляхом виміру діаметру шунта, визначення об'ємного кровотоку по шунту та швидкістних показників току крові. Строки спостереження складали 1-3-6-12-24, 48 місяці після опера-

тивного втручання.

Результати та їх обговорення

МКШ відноситься до тотальних варіантів портосистемного шунтування (діаметр анатомозу 15-20мм), що поруч з високим декомпресійним ефектом призводить до повної депорталізації печінки.

Первинне МКШ виконано у 19 (40.4%) хворих: Н-подібний тип МКШ - у 8 (42.1%) пацієнтів, МКШ бік в бік у - 11(57.9%). Вибір МКШ при первинному оперативному втручанні був зумовлений анатомічними особливостями розташування селезінкової вени: внутрішньопанкреатичне розташування, діаметр вени до 5 мм з відстанню до ниркової вени більше 4 см, розсипний тип будови. Накладання МКШ методом бік в бік можливе було при відстані до 5см між судинами, попереджаючи їх перегин. При відсутності умов для виконання МКШ методом бік в бік, проводилось Н- подібне МКШ.

При повтоному оператиному втручанні МКШ виконано у 28 (59.6%) хворих: Н-подібний варіант - у 13 (46.4%) пацієнтів, МКШ бік в бік - в 15 (53.6%) випадках. Вибір МКШ при повторному оперативному втручанні був зумовлений незадовільним результатом попередньої операції спленоренального шунтування.

За ургентними показаннями МКШ виконано у 11 (23.4%) хворих з гострою кровотечею з ВРВ, що дало змогу зупинити кровотечу та забезпечити надійний післяопераційний гемостаз у всіх хворих. В 3 (27.3%) випадках шунтування виконано методом бік в бік, в 8 (72.7%) випадках Н-подібно.

Встановлено що, при МКШ методом бік в бік тиск в системі ВВ зменшується на 34.3% і дорівнює 236±23мм.вод.ст., а при Н- подібному МКШ на 28,7% і становить 256±19мм.вод.ст. Таким чином, при МКШ, незалежно від варіанту шунтування, відбувається зниження портального тиску у всіх хворих. Найбільший декомпресійний ефект виявлено при МКШ бік в бік, що на 6.7% більше від МКШ Н-подібного типу, що зумовлено прямим шунтуванням портальної крові.

При МКШ методом бік в бік, протягом першого року після оперативного лікування, портальна перфузія зменшується в середньому до 236±25мл/хв, що на 35% менше від доопераційних показників. При МКШ Н-подібного типу встановлено, що показник ППП сягає 256мл/хв, що на 28.1% менше від доопераційних результатів. Порівнюючи показники ППП при МКШ бік в бік та МКШ Н-подібного типу, найбільша декомпресія поратльної системи відбувається після МКШ методом бік в бік, що підтверджує отримані інтраопераційни дані змін тиску в системі ВВ.

Таким чином, МКШ незалежно від варіанту, з часом призводить до повної депорталізації печінки, тому використання цих варіантів шунтування у хворих з печінковою формою ПГ повинне бути обмежене Н-подібними варіантами шунтування, котрі мають менший декомпресійний ефект.

При аналізі ендоскопічних даних виявлено, що протягом першого року після оперативного втручання варикоз вен регресує до I-II ст у всіх хворих. Відповідно до характеристики декомпресійних властивостей МКШ, найбільш швидкий регрес ВРВ відбувається при МКШ методом бік в бік в термін до 6-7 місяців після оператвиного втручання, на відміну від МКШ Н-подібного типу, де регрес ВРВ відбувається терміном від 9 до 12 місяців.

Ускладнення діагностовано у 7 (14.9%) хворих. Злукова кишкова непрохідність виникла у однієї дитини (2.1%) на 7 місяці спостереження. У 4-х (8.5%) хворих в післяопераційному періоді діагностована лімфорея за рахунок пошкодження лімфотичних шляхів в зоні шунтування. Рецидив кровотечі виник у 2-х (4.3%) хворих. Кровотеча у цих хворих ліквідована застосуванням консервативних методів лікування.

Висновки

Таким чином, наведені результати МКШ свідчать про ефективність запропонованого методу хірургічної корекції ПГ з метою попередження та зупинки кровотечі з ВРВ, що дорівнює 87.2%. МКШ при первинному оперативному втручанні виконується залежно від анатомічних особливостей будови портальної системи та в залежності від характеру попередньої операції. Запропоновані варіанти МКШ можливо розглядати як варіант хірургічного гемостазу у хворих з госторою кровотечею. ППП зменшується при всіх видах МКШ, тому даний вид шунтуючих операцій слід розглядати як метод вибору при хірургічному лікуванні ПГ, враховуючи форму ПГ.

Література

1. Botha JF, Campson BD, Grant WJ et all. Portosistemic shunt in children: a 15-year experience. J Am Coll Surg. 2004; 199(2): 179,85

2. K.l.N. Rao-Anju Goyal-Prema Menon B.R. Thapa et all. Extrahepatic portal hypertension in children: observations on three surgical procedures. Pediatr Surg Int. 2004; 20: 679-684

3. Tetsuya Mitsunaga, Hideo Yoshida et all. Pediatric gastroesofageal varices: treatment strategy and long-term results. J pediatr Surg. 2006; 41: 1980-1983

4. Tsuyoshi Shinohara, Hisami Ando, Yoshio Watanabe, Takahiko Seo, Toru Harada, Kenitiro Kaneko. Extrahepatic portal vein morphology in children with extrahepatic portal hypertension assessed by 3-dimensional computed tomography: a new etiology of extrahepatic portal hypertension. J pediatr Surg. 2006; 41: 812-816

5. de Ville de Goyet J, Alberti D, Clapuyt, et all. Direct bypassing of extrahepatic portal venous obstruction in children: a new technique for combined hepatic portal revascularization and treatment extrahepatic portal hypertension. J Pediatr Surg. 1998; 33(4): 597-601

6. Wolff M, Hirner A. Current state of portosystemic shunt surgery. Langenbecks Arch Surg. 2003; 388(3): 141-9. Epub 2003 Mar 29

Надійшла 01.07.2014 року.

УДК: 616-001.4-4002.32:[615.849.11+65.281'451.3]

ЛІКУВАННЯ ІНФІКОВАНИХ І ГНІЙНИХ РАН У ДІТЕЙ З ВИКОРИСТАННЯМ МАГНІТОТЕРАПІЇ І ЛІПОСОМАЛЬНИХ РОЗЧИНІВ АНТИБІОТИКІВ

О.В. Спахі [1], О.П. Пахольчук[2]
[1]Запорізький державний медичний університет
[2]Обласна клінічна дитяча лікарня

ЛЕЧЕНИЕ ИНФИЦИРОВАННЫХ И ГНОЙНЫХ РАН У ДЕТЕЙ С ИСПОЛЬЗОВАНИЕМ МАГНИТОТЕРАПИИ И ЛИПОСОМАЛЬНЫХ РАСТВОРОВ АНТИБИОТИКОВ

О.В. Спахи [1] , А.П. Пахольчук [2]
[1]Запорожский государственный медицинский университет
[2]Областная клиническая детская больница

TREATMENT OF INFECTED AND FESTERING WOUNDS IN CHILDREN USING MAGNETIC THERAPY AND LIPOSOMAL ANTIBIOTIC SOLUTION

O.V. Spakhi [1], O.P. Pakholchuk [2]
[1]Zaporozhzhia State Medical University
[2]Oblast Clinical Children's Hospital

Резюме. Проаналізовано результати лікування 70 дітей. Пацієнтам основної групи (34 дітей) в першій стадії раневого процесу на рану впливали змінним магнітним полем. У другій і третій стадіях раневого процесу щодня продовжували впливати на рану змінним магнітним полем та ліпосомальним розчином антибіотика. Місцеве лікування хворих контрольної групи (36 дітей) здійснювали за стандартною методою. Для оцінки ефективності комбінованої терапії використовували клінічні показники: очищення рани, нормалізація температури, поява грануляції після очищення, початок краєвої епітелізації, в динаміці визначали цитологічну картину раневого виділення, площу рани і ступеня бактеріального обсіменіння. **Результати та обговорення.** Аналіз спостережень показав, що в основній групі загоєння ран було краще за клініко-лабораторними та цитологічним даними, ніж у контрольній групі. Застосування даної методики дозволило значно поліпшити стан хворих, сприяло стабілізації запального процесу, зменшенню набряку та гіперемії тканини навколо вогнища інфекції. **Висновки.** Вплив на перебіг раневого процесу змінного магнітного поля в комплексі з ліпосомальними розчинами антибіотиків призводить до посилення біосинтетичної активності клітин, репаративних процесів і синтезу колагену в області рани, прискорення раневої контракції, утворення грануляційної тканини.

Ключові слова: діти, лікування, змінне магнітне поле, ліпосомальні розчини.

Резюме. Проанализированы результаты лечения 70 детей. Пациентам основной группы (34 детей) в первой стадии раневого процесса на рану влияли переменным магнитным полем. Во второй и третьей стадиях раневого процесса ежедневно продолжали влиять на рану переменным магнитным полем и липосомальным раствором антибиотика. Местное лечение больных контрольной группы (36 детей) осуществляли по стандартной методике. Для оценки эффективности комбинированной терапии использовали клинические показатели: очистка раны, нормализация температуры, появление грануляции после очистки, начало краевой эпителизации, в динамике определяли цитологическую картину раневого выделения, площадь раны и степень бактериального обсеменения. **Результаты и обсуждение.** Анализ наблюдений показал, что в основной группе заживление ран было лучше по клинико-лабораторным и цитологическим данным, чем в контрольной группе. Применение данной методики позволило значительно улучшить состояние больных, стабилизировать воспалительный процесс, уменьшить отек и гиперемию ткани вокруг очага инфекции. **Выводы.** Влияние на течение раневого процесса переменного магнитного поля в комплексе с липосомальными растворами антибиотиков приводит к усилению биосинтетической активности клеток, репаративных процессов и синтеза коллагена в области раны, ускорению раневой контракции, образованию грануляционной ткани.

Ключевые слова: дети, лечение, переменное магнитное поле, липосомальные растворы.

Abstract. There were analyzed the results of treatment of 70 children. The patients of the main group (34 children) in the first stage of wound healing the wound affected the alternating magnetic field. In the second and third stages of wound healing daily imported into the wound alternating magnetic field and liposomal antibiotic solution. Local treatment of patients in the control group (36 children) was performed using standard methods. To assess the efficacy of combination therapy using clinical indicators: wound cleansing, normalization of temperature, appearance of granulation after cleaning, the beginning edge epithelialization, the dynamics defined cytological picture of wound separation, wound area and the extent of bacterial contamination. **Results and discussion.** Analysis of the observations showed that the study group was the best healing for clinical laboratory and cytological data than in the control group. Application of this technique has greatly improved the condition of patients, stabilization of inflammation, reduce swelling and redness of tissue around the site of infection. **Conclusions.** The impact on the course of wound healing alternating magnetic field in combination with liposomal solutions of antibiotics leads to increased biosynthetic activity of cells, reparative processes and the synthesis of collagen in the wound, accelerating wound contraction, granulation tissue formation.

Keywords: children, treatment, alternating magnetic field, liposomal solutions.

Постановка проблеми і аналіз останніх досліджень. Велика кількість методів і способів лікування, арсенал медикаментозних засобів дії, що збільшується, які застосовуються для лікування ран, не вирішують проблеми лікування інфікованих і гнійних ран в дитячій хірургічній практиці.

Перспектива підвищення ефективності хірургічного лікування хворих з гнійними захворюваннями м'яких тканин полягає в поєднанні декількох методик лікування [2, 3]. Вирішення проблеми може бути наближено при комплексному підході з використанням полівалентних чинників, що сприяють нормалізації регіонарного кровообігу, підвищують імунний захист організму, а також що впливають на біологічні властивості збудника. Це призвело до впровадження в клінічну практику різних методів лікування, таких як обробка рани пульсуючим струменем антисептика, використання вакуумного, ультразвукового очищення, лазеротерапія, кріотерапія, гіпербарична оксигенація, озонотерапія, магнітотерапія, проте вони не позбавлені істотних недоліків [1, 2, 3, 6, 7]. Так, обробка рани пульсуючим струменем розчину антисептика створює очевидну небезпеку бактерійного забруднення операційної рани унаслідок розбризкування інфікованого розчину з рани і не забезпечує істотного зниження кількості мікроорганізмів в рані при самостійному вживанні, не виключає пошкодження місцевих тканин з порушенням мікроциркуляції. Метод вакуумної обробки через відсутність дозування рівня

розрідження може викликати додаткове пошкодження тканин рани. Обробка ран ультразвуком не забезпечує повної стерилізації рани, пошкоджує власні тканини рани аж до некрозу, знижує інтенсивність процесів загоєння, тому не може бути застосовна при обширних гнійних ураженнях шкіри і підшкірної клітковини. Гіпербарична оксигенація при надлишковій кількості сеансів може привести до лізису новоутворення епітелію. Вживання озонотерапії і лазерного випромінювання є досить ефективним, проте вимагає додаткового інженерного забезпечення і спеціального навченого персоналу. Крім того, вказані методи не завжди можуть бути застосовні в дитячій хірургічній практиці, вони позбавлені комплексної етіопатогенетичної дії на рани, оскільки використовуються без врахування стадійності перебігу раневого процесу.

Останніми роками багато хірургів звернули увагу на ефективність вживання змінного магнітного поля, ліпосомальних розчинів в лікуванні багатьох захворювань, у тому числі і в лікуванні гнійних ран [4,5,6]. Проте ефективність їх поєднаного вживання у дітей залишається невивченою.

Мета роботи: вивчити результати використання комплексного підходу в лікуванні гнійних і інфікованих ран у дітей на основі використання змінного магнітного поля і ліпосомальних розчинів антибіотиків.

Матеріали і методи

Під нашим спостереженням знаходилося 70 спеціально відібраних дітей у віці від 1 року до 17 років з інфікованими і гнійними ранами. З них 34 (48,5%) хворих склали основну групу (І група) і 36 (51,5%) дітей - контрольну групу (ІІ група).

Порівнювані групи були статистично однорідними за локалізацією патологічного процесу, статтю і давністю захворювання. У клінічні спостереження включали гнійні рани після розтину абсцесів, флегмон, лімфаденіту різної локалізації: 26 дітей основної групи і 30 дітей в контрольній групі. Інфіковані рани спостерігалися у 8 дітей основної групи і у 6 дітей – контрольної. Хворим обох груп проводили радикальну хірургічну обробку, що включала посічення некротизованих і нежиттєздатних тканин, широкий розтин гнійників.

Пацієнтам основної групи в першій стадії раневого процесу на рану впливали змінним магнітним полем з частотою 50 Гц і величиною магнітної індукції в 10мТл течію 10 хвилин з допомогою магнітоакустичного апарату «Мавр-2». У другій і третій стадіях раневого процесу щодня продовжували впливати на рану змінним магнітним полем з частотою 25Гц протягом 10 хвилин, після чого під час перев'язки в рану вводили ліпосомальний розчин антибіотика. Для чого 0,5 г ліпіна змішували з 10,0 мл 0,9% фізіологічного розчину NaCl.

Місцеве лікування хворих контрольної групи (36 дітей) здійснювали з використанням антисептичних розчинів в першій стадії раневого процесу і багатокомпонентних мазей (левомеколь, діоксизоль, левосин) в другій і третій стадіях.

Для оцінки ефективності вживання комбінованої терапії використовували клінічні показники: очищення рани, нормалізацію температури, появу грануляції після очищення, початок краєвої епітелізації. Крім того, в динаміці визначали цитологічну картину раневого виділення, площу рани і ступінь бактеріального обсіменіння.

Вивчення змін клітинного складу здійснювалося шляхом дослідження мазків-відбитків за методом М.В. Покровської, М.С. Макарова в модифікації Д.М. Штейберга, які виконували на 1-у, 3-ю, 7-у, 10 -у добу перебування в стаціонарі. При цьому досліджували наступні показники: мікрофлору, кількість нейтрофілів, характеристику фагоцитозу, а також інші клітинні елементи крові і сполучної тканини, що беруть участь в реалізації раневого процесу (еозинофіли, плазмоцити, лімфоцити, моноцити, макрофаги, фібробласти).

Мікробіологічне дослідження проводили за допомогою бактеріологічного методу, який проводили шляхом ідентифікації типу збудника, визначення його чутливості до антибактеріальних препаратів, дослідження динаміки кількості бактерій, які містилися в 1 мл промивних вод. Критерієм етіологічної ролі збудників були титри КОО/мл (колоніеобразючих одиниць / мл), описані в «Додатку до наказу Міністерства охорони здоровія Україні №4» від 05.01.1996г.». Етіологічна роль збудника вважається доведеною, якщо титр мікроорганізму складає 10^5 КОО/мл і більше». Бактерії в титрах менше 10^5 КОО/мл (10^4 і нижче) розцінювалися як контамінаційні.

Статистичну обробку отриманих результатів проводили на ПЕВМ з використанням стандартного пакету прикладних програм "Statistica for Windows". Статистична обробка отриманих результатів проводилася за методом варіаційної статистики з обчисленням критерію Стьюдента. Достовірність розбіжностей вважалась встановленою при $p \leq 0,05$.

Результати та їх обговорення

У результаті вживання запропонованої нами терапії вже до кінця другої доби було зареєстровано зменшення зони гіперемії і набряку довкола рани, а до третьої доби у пацієнтів основної групи рана очищалася від некротичних мас і густого гною, тоді як в контрольній групі терміни очищення і зниження запального процесу визначалися на $2,7 \pm 0,31$ ($p<0,05$) дні пізніше. Позитивні зрушення раневого процесу, зумовлені переходом у фазу регенерації, знаходили віддзеркалення і в термінах появи краєвої епітелізації, нормалізації кількості лейкоцитів у крові і в термінах перебування в стаціонарі.

За лабораторними показниками контролювали вираженість лейкоцитозу і обчислювали показник лейкоцитарного індексу інтоксикації (ЛІІ) за методикою Островського В.К. (1983). Явні відмінності показників лейкоцитарного індексу інтоксикації та індексу зрушення лейкоцитів крові в основній і контрольній групах спостерігалися на 3- 4 доби. У перші три доби захворювання зміни гемограми відповідали проявами лейкоцитозу і підвищення швидкості осідання еритроцитів. У подальшому в гемограмі у дітей першої групи визначалося зниження загальної кількості лейкоцитів, а вміст поліморфноядерних лейкоцитів відповідав віковій нормі.

До початку лікування в обох групах переважав золотистий стафілокок з обсіменінням вище критичного (10^7 КОО/мл). Під впливом комплексної терапії вже на 3 добу у дітей І групи достовірно знизилось обсіменіння, а на 7-у добу у більшості з обстежених (87%) бактеріологічне обстеження рани було негативним, тоді як в 64 % хворих контрольної групи на 7 добу зберігалося бактеріологічне обсіменіння рани. Істотно розрізнялася ($p<0,05$) і тривалість різних фаз раневого процесу (таблиця 1).

Дослідження цитологічних препаратів на 3 добу раневого процесу показало, що в обох групах хворих спостерігався дегенеративно-запальний тип цитограм. У цитопрепаратах відзначали множинну кількість нейтрофільних лейкоцитів (до 80%). Серед нейтрофільних лейкоцитів переважали дегенеративно змінені форми (90%). Це виявлялося нечіткістю контурів лейкоцитів, незначним збільшенням в розмірах за рахунок набряку. У хворих основної групи з третьої доби в дегенеративно-запальному типові цитограм визначали збільшення кількості макрофагальних клітин, що свідчило про

Таблиця 1. Швидкість зміни фаз раневого процесу у хворих порівнюваних груп (M+m)

Група	Очищення рани (доба)	Поява грануляції (доба)	Початок епітелізації (доба)
Основна (n=34)	2,7±0,31	3,6±0,30	4,1±1,13
Контрольна (n=36)	5,4±1,23	5,2±1,84	7,2±2,62

здатність змінного магнітного поля і ліпосомально-антибактеріального розчину стимулювати місцевий імунітет і високий темп очищення рани. На 7-у добу у хворих першої групи спостерігалося зниження дегенеративно змінених нейтрофілів до 25% за рахунок збільшення кількості клітин лімфоїдного і макрофагального рядів. На 8-9 добу в основній групі спостерігали збільшення фібробластів, зменшення кількості нейтрофілів і збільшення кількості епітеліальних клітин.

Площа раневої поверхні у хворих I групи вже на 5-у добу зменшилася на 41,25±0,03%, а на 8-у добу - на 78,30±0,01%. У дітей II групи зменшення площі раневої поверхні на 6 добу склало 11,75±0,03%, а на 10 добу воно склало 58,78±0,09%

Нами не виявлено ускладнень і негативних побічних реакцій при використанні змінного магнітного поля і ліпосомальних розчинів антибіотиків у досліджених хворих.

Висновки

1. Вплив на перебіг раневого процесу змінного магнітного поля в комплексі з ліпосомальними розчинами антибіотиків призводить до посилення біосинтетичної активності клітин, репаративних процесів і синтезу колагену в області рани, прискорення раневої контракції, утворення грануляційної тканини.

2. Використання змінного магнітного поля в комплексі з ліпосомальними розчинами антибіотиків в комплексному лікуванні інфікованих та гнійних ран у дітей суттєво підвищує ефективність хірургічного лікування.

Література

1. Будкевич Л.И., Сошкина В.В., Астамирова Т.С.. Опыт применения вакуум-терапии в педиатрической практике// Хирургия. Журнал им. Н.И. Пирогова.- 2012. - №5 – с. 67-71

2. Галимзянов Ф.В. Лечение инфицированных ран и раневой инфекции// Учебное пособие. – Екатеринбург.–.2012.- 88 с.

3. Луцевич О.Е., Тамразова О.Б., Шікунова А.Ю. і др. Сучасні погляди на патогенез і лікування гнійних ран// Хірургія. – 2011. – № 5. – С. 72-77 .

4. Оборотова Н.А. Ліпосоми як транспортний засіб для поставки біологічно активних молекул// Оборотова Н.А., Толчева Є.В.// Російський біотерапевтичних журнал. – 2006. – N 1. – С.54 –61.

5. Пашков Є.П. Дія ліпосом і липосомальной форми цефтриаксону на загоєння шкірної рани у щурів// Пашков Є.П., Швець В.І., Сорокоумова Г.М., Іванова М.А., Александров М.Т., Кіямов А.К., Курилко Н.Л// Антибіотики й хіміотерапія. 2009. – N 5 – 6. – С.25 –30.

6. Привільне В.В, Каракулино Е.В. Основні принципи місцевого лікування ран і ранової інфекції// Клінічна мікробіологія і антимікробна хіміотерапія. – 2011. – № 3. – С. 214–222 .

7. Saxena V. Vacuum-assisted closure: microdeformations of wounds and cell proliferation// Plast Reconstr Surg. – 2004; 114(5). – P. 1086–109.

Надійшла 01.07.2014 року.

УДК 616.12-008.1+616.002.2

ПОКАЗНИК ЕНДОГЕННОЇ ІНТОКСИКАЦІЇ ПРИ ХРОНІЧНІЙ СЕРЦЕВІЙ НЕДОСТАТНОСТІ

С.В. Федоров

ДВНЗ «Івано-Франківський національний медичний університет»

ПОКАЗАТЕЛЬ ЭНДОГЕННОЙ ИНТОКСИКАЦИИ ПРИ ХРОНИЧЕСКОЙ СЕРДЕЧНОЙ НЕДОСТАТОЧНОСТИ

С.В. Федоров

ГВУЗ «Ивано-Франковский национальный медицинский университет»

INDEX OF ENDOGENOUS INTOXICATION IN CHRONIC HEART FAILURE

S.V. Fedorov

SHEE "Ivano-Frankivsk National Medical University"

Резюме. Серцеву недостатність (СН) розглядають із позиції хронічного запалення. **Метою роботи** було вивчення ступеня ендогенної інтоксикації у хворих із синдромом серцевої недостатності ішемічного ґенезу. **Матеріал і методи.** Обстежено 389 хворих із синдромом СН II-IV ФК (NYHA) ішемічного ґенезу та 30 практично здорових осіб. Ступінь ендогенної інтоксикації оцінювали за тестом сорбційної здатності еритроцитів (СЗЕ). **Результати.** СЗЕ при СН в 1,55 разів перевищувала аналогічний показник у групі контролю та не залежала від функціонального класу та серцевого ритму. **Висновок.** Синдром серцевої недостатності характеризується явищем ендогенної інтоксикації, яка не залежить від скоротливої функції міокарда.

Ключові слова: серцева недостатність, ендогенна інтоксикація.

Резюме. Середченую недостаточность (СН) рассматривают с позиции хронического воспалительного процесса. **Целью исследования** было изучение степени эндогенной интоксикации у больных из синдромом СН ишемического генеза. **Материал и методы.** Обследованы 389 больных из СН II-IV ФК (NYHA) и 30 практически здоровых лиц. Степень эндогенной интоксикации оценивали по тесту сорбционной способности эритроцитов (ССЭ). **Результаты.** ССЭ при СН в 1,55 раз была выше показателя у здоровых лиц. Показатель не зависел от функционального класса и ритма. **Вывод.** Синдром сердечной недостаточности характеризуется эндогенной интоксикацией, которая не зависит от сократительной функции миокарда.

Ключевые слова: сердечная недостаточность, эндогенная интоксикация.

Abstract. At present time the syndrome of heart failure (HF) is viewed as chronic inflammation. **The purpose of study** was to detect of endogenous intoxication grade in patients with heart failure of ischemic genesis. **Material and methods.** 389 patients with HF FC II-IV (NYHA) and 30 practically healthy persons were observed. The endogenous intoxication grade was determined by using of erythrocyte sorption ability test (ESA). **Results.** The grade of endogenous intoxication (made by ESA) was higher in 1.55 times than in control group. This

parameter didn't depend from functional class of HF and cardiac rhythm. **Conclusion.** Syndrome of heart failure is characterized by endogenous intoxication which grade doesn't depend from myocardium contractility.

Keywords: heart failure, endogenous intoxication.

Постановка проблеми і аналіз останніх досліджень. Синдром серцевої недостатності (СН), як наслідок усіх серцево-судинних захворювань, характеризується тенденцією до зростання. За даними Rotterdam Study, випадки синдрому складають 14,4 на 1000 осіб. Відзначений тісний зв'язок зростання з віком: від 1,4 випадків на 1000 осіб у віці 55-59 років до 47,4 випадків на 1000 осіб у віці 90 років і більше [2]. Багато клінічних ознак, які спостерігаються при ХСН, поряд із нейрогуморальними чинниками обумовлені і медіаторами запалення. Підвищення їх концентрації знаходять на ранніх стадіях серцевої недостатності, причому, з підвищенням функціонального класу хвороби їх концентрація зростає [3]. Водночас, їх розглядають як один із прогностичних чинників перебігу недуги та смертності внаслідок ХСН, що підтверджено деякими багатоцентровими дослідженнями: VEST, MERIT-HF, тощо.

В останні роки вивчається роль ендотоксикозу при СН [4, 5]. Проте, дані часто мають суперечливий характер.

Метою роботи було вивчення ступеня ендогенної інтоксикації у хворих із синдромом серцевої недостатності ішемічного ґенезу.

Матеріал і методи

Обстежено 389 хворих із синдромом СН II-IV ФК (NYHA) ішемічного ґенезу. Діагноз верифікували з використанням лабораторно-інструментальних методів відповідно до рекомендацій Європейського кардіологічного товариства (2012, 2013). Контрольну групу склали 30 практично здорових осіб, яких співставляли за віком та статтю. Проведення дослідження ґрунтувалось на засадах етичних принципів щодо наукових досліджень із включенням людей (Хельсинська декларація) та положень рекомендацій належної клінічної практики (GCP–good clinical practice). Дизайн дослідження був затверджений комісією з питань етики ДВНЗ «Івано-Франківський національний медичний університет». Усі учасники підписували інформовану згоду. Вивчали анамнез. З інструментальних методів застосовували електрокардіографію в 12-ти стандартних відведеннях у положенні лежачи після 5 хвилин відпочинку (апарат Cardiofax ECG882 OG, Німеччина); трансторакальну ехокардіографію (апарат Toshiba Nemio XG, Японія). Визначали абсолютну кількість лейкоцитів, їх субпопуляцій у крові. Ступінь ендогенної інтоксикації оцінювали за тестом сорбційної здатності еритроцитів (СЗЕ). В основі тесту лежить здатність червоних кров'яних тілець (як універсального абсорбента) сорбувати вітальний барвник (0,025% розчин метиленової синьки), що визначається на фотоколориметрі, та відповідає ступеню ендогенної інтоксикації [1]. Статистичний аналіз здійснювали із використанням стандартного пакету програм Statistica 6.1 (StatSoft, Tulsa, OK, USA); дані вважались достовірними при $p<0,05$. Перевірку нормальності розподілу проводили за допомогою критерію Шапіро-Уілка при рівні значущості 0,01.

Результати та їх обговорення

В період 2012-2014 років на базі кардіологічного відділення центральної міської клінічної лікарні м. Івано-Франківська було проведене обсерваційне кросс-секційне дослідження типу «випадок-контроль». Середній вік ($M\pm\sigma$) обстежених пацієнтів із СН склав (69,04±10,99) років. Серед когорти хворих 300 осіб (77,12 %) були чоловічої статі. Розподіл пацієнтів за функціональним класом СН: II ФК (NYHA) - 64 особи (16,45 %); III –258 осіб (66,33 %); IV –67 (17,22 %) осіб. 277 (71,21 %) хворих мали в анамнезі інфаркт міокарда, причому у 27 осіб (10,49 %) відзначали повторні випадки інфаркту міокарда. Кардіосклероз вогнищевий був діагностований у 104 (26,74%) обстежених хворих. 357 хворих мали синусів ритм, решта 32 – стійку форму фібриляції передсердь (ФП).

Таблиця 1. Величина ендогенної інтоксикації залежно від функціонального класу серцевої недостатності

Параметр	Функціональний клас СН		
СЗЕ, %	II, n=64	III, n=258	IV, n=67
	37,95±1,24	38,15±0,43	37,35±0,79

СЗЕ при СН в 1,55 разів перевищувала аналогічний показник у групі контролю: (37,99±0,36) % проти (24,56±0,58)% ($p<0,01$). При порівнянні величини ендогенної інтоксикації в пацієнтів із синусовим ритмом та за умови ФП не встановлено достовірної різниці: (37,84±0,38) % та (39,26±1,27) % відповідно.

Показники СЗЕ не залежали від ФК синдрому СН (табл. 1).

Не встановлені кореляційні зв'язки між СЗЕ, рівнями офісного АТ, ЧСС у спокої, фракцією викиду лівого шлуночка та кількістю лейкоцитів периферійної крові ($p>0,05$).

При СН поряд із дією продуктів хронічного асептичного запалення внаслідок гіпоксії кишківника розвивається порушення тканинного метаболізму та зрушення в детоксикаційній функції печінки [5]. В умовах хронічної ендогенної інтоксикації виникає дисметаболічна кардіопатія, яка погіршує перебіг СН [6]. На відміну від даних існуючих досліджень, отримані нами результати не підтвердили зв'язок між величиною ендогенної інтоксикації за тестом СЗЕ та скоротливою функцією міокарда [4].

Висновок

Синдром серцевої недостатності характеризуються явищем ендогенної інтоксикації, яка не залежить від скоротливої функції міокарда.

Перспектива подальших досліджень: вивчення зв'язку ендогенної інтоксикації при СН з іншими маркерами запалення.

Література

1. Тогайбаев А.А. Способ диагностики эндогенной интоксикации / А.А. Тогайбаев, А.В. Кургузкин, И.В. Рикун, Р.М. Карибжанова // Лаб. дело. –1988. -№9. –С.22-24.

2. Quantifying of heart failure epidemic: prevalence, incidence rate, lifetime risk and prognosis of heart failure. The Rotterdam Study /G.S. Blaumink, A.M. Knetsch, M.C. Sturkenboom [et al.] //Eur. Heart J. – 2004. –Vol.2. –P.1614-1619.

3. Hartupee J. Positioning of inflammatory biomarkers in the heart failure landscape / J. Hartupee, D.L. Mann // J. Cardiovasc. Transl. Res. -2013. –Vol. 6(4). –P.485-492.

4. Кондратюк М.А. Структурно-функциональные параметры сердца у больных хронической сердечной недостаточностью в зависимости от уровни молекул средней массы /М.А. Кондратюк, Е.М. Радченко //Рациональная фармакотерапия в кардиологии. -2013. -№9. –С.40-43.

5. Особенности микробиоценоза кишечника и факторы системного воспаления у больных хронической сердечной недостаточностью./ Е.Н. Егорова, С.И. Сергеева, М.Н. Калинкин [и др.] // Журнал Микробиологии, Эпидемиологии и Имунобиологии. – 2011. -№ 5. –С. 72–76.

6. Возможности уменьшения токсического поражения миокарда при эндотоксикозе. / Т.И. Власова, Н.Ю. Лещанкина, А.П. Власов [и др.] //Фундаментальные Исследования. -2012. -№ 5. – С. 261–265.

Надійшла 01.09.2014 року.

УДК 616.348-007.61-053.2-089

МАЛОІНВАЗИВНІ ТЕХНОЛОГІЇ В ЛІКУВАННІ ХВОРОБИ ГІРШПРУНГА У ДІТЕЙ

О.Д. Фофанов, О.Я. Борис, В.О. Фофанов, Р.І. Никифорук
Івано-Франківський національний медичний університет

МАЛОИНВАЗИВНЫЕ ТЕХНОЛОГИИ В ЛЕЧЕНИИ БОЛЕЗНИ ГИРШПРУНГА У ДЕТЕЙ

А.Д. Фофанов, О.Я. Борис, В.О. Фофанов, Р.И. Никифорук
Ивано-Франковский национальный медицинский университет

MINIMAL INVASIVE TECNOLOGIES IN TREATMENT OF HIRSHSPRUNG'S DISEASE IN CHILDREN

O.D. Fofanov, O.Y. Borys, V.O. Fofanov, R.I. Nykyforuk
Ivano-Frankivsk National Medical University

Резюме. У статті наведено аналіз результатів лікування від хвороби Гіршпрунга 16 дітей віком від 7 діб до 2 років, оперованих в клініці дитячої хірургії Івано-Франківського національного медичного університету. Усі оперовані діти були розподілені на дві групи. В основну групу увійшли 8 дітей, оперованих за методом трансанального ендоректального низведення (ТЕРТ), в групу порівняння – 8 хворих, яким виконана операція Soave-Boley з первинним анастомозом.

Встановлено, що у дітей основної групи достовірно скоротився час операції, скоротився термін післяопераційного знеболення, почала раніше відновлюватись перистальтика кишечника та швидше розпочалось ентеральне годування. Це зумовило скорочення термінів перебування дітей в стаціонарі, зменшення витрат на лікування. Важливими перевагами операції ТЕРТ є відмінний косметичний ефект, відсутність злукової кишкової непрохідності в подальшому та добрі функціональні результати.

Ключові слова: хвороба Гіршпрунга, хірургічне лікування, діти.

Резюме. В статье представлен анализ результатов лечения от болезни Гиршпрунга 16 детей в возрасте от 7 суток до 2 лет, оперированных в клинике детской хирургии Ивано-Франковского национального медицинского университета. Все оперированные дети были разделены на две группы. В основную группу вошли 8 детей, оперированных по методу трансанального эндоректального низведения (ТЕРТ), в группу сравнения - 8 больных, которым выполнена операция Soave-Boley с первичным анастомозом.

Установлено, что у детей основной группы достоверно сократилось время операции, сократился срок послеоперационного обезболивания, начала раньше восстанавливаться перистальтика кишечника, быстрее начиналось энтеральное кормление. Это привело к сокращению сроков пребывания детей в стационаре, уменьшению затрат на лечение. Важными преимуществами операции ТЕРТ являются отличный косметический эффект, отсутствие спаечной кишечной непроходимости в дальнейшем и хорошие функциональные результаты.

Ключевые слова: болезнь Гиршпрунга, хирургическое лечение, дети.

Abstract. This article presents an analysis of treatment results of 16 children from 7 days to 2 years old, operated in pediatric surgery clinic of Ivano-Frankivsk National Medical University on Hirschsprung's disease. All operated children were divided into two groups. The study group included 8 children, operated by the method of Transanal Endorectal Pull-Through (TEPT), in the comparison group - 8 patients, who underwent operation Soave-Boley with primary anastomosis.

It was established, that in the study group of children significantly reduced operation time, decreased postoperative pain period, peristalsis restored earlier, enteral feeding started earlier. This led to the reduction of the children's treatment in the hospital, reducing the cost of treatment. Important advantages of the operation TEPT are an excellent cosmetic effect, no adhesive intestinal obstruction in the future and good functional results.

Keywords: Hirshsprung's disease, surgical treatment, children.

Постановка проблеми і аналіз останніх досліджень. До кінця XX сторіччя в хірургічному лікуванні хвороби Гіршпрунга (ХГ) у дітей домінували класичні методи операцій: O. Swenson (1948); B. Duhamel (1956); H. Lynn (1956); F. Rehbein (1959); F. Soave (1963). Оптимальним віком для радикальної хірургічної корекції вважалося друге півріччя життя дитини [1]. Справжнім проривом у хірургічному лікуванні ХГ була запропонована американським дитячим хірургом Georgeson у 1995 році нова операція – інтраабдомінальна лапароскопічна мобілізація товстої кишки та її низведення у поєднанні з трансанальною демукозацією прямої кишки. Операція виконувалася одноетапно [4]. Основою операції Georgeson є трансанальна резекція агангліонарної ділянки товстої кишки, яка може бути виконана і без лапароскопії. В 1998 році L. De la Torre-Mondragon та J.A. Ortega-Salgado запропонували операцію трансанального ендоректального низведення –Transanal Endorectal Pull-Through (TEPT), при якій мобілізація, низведення, резекція агангліонарної частини товстої кишки здійснюється трансанальним шляхом [3]. Операція ТЕРТ швидко знайшла своїх прихильників в усьому світі й активно впроваджується в дитячих хірургічних клініках України завдяки багатьом перевагам, таким як малоінвазивність, радикальність, можливість виконання у дітей перших місяців життя [2].

Метою роботи була порівняльна оцінка клінічної ефективності операції трансанального ендоректального низведення товстої кишки і традиційних методів операцій при хворобі Гіршпрунга у дітей раннього віку.

Матеріали і методи

Проведено аналіз результатів лікування від хвороби Гіршпрунга 16 дітей віком від 7 діб до 2 років, оперованих в клініці дитячої хірургії Івано-Франківського національного медичного університету. Серед оперованих дітей було 14 хлопчиків і 2 дівчинки. У однієї дитини (6,2%) була ректальна форма агангліозу, у трьох хворих (18,8%) – субтотальна і у 14 дітей (75,0%) – ректосигмоїдна. У 7 немовлят була діагностована гостра форма ХГ (43,8%) і у 9 дітей – підгостра форма (56,2%).

Головними діагностичними критеріями у більшості дітей (68,8%) були клінічні симптоми та іригоскопія, у 5 хворих діагноз ХГ верифіковано за допомогою гістологічного дослідження. У зв'язку із наявністю серйозних доопераційних ускладнень у перші дні і тижні після народження (обтураційна кишкова непрохідність, обструктивний ентероколіт) у 11 хворих (68,8%) були накладені колостоми. У всіх випадках накладали кінцеві колостоми на кишку проксимальніше зони агангліозу.

Усі оперовані діти були розподілені на дві групи (основну та групу порівняння). В основну групу увійшли 8 дітей, оперованих за методом ТЕРТ, в групу порівняння – 8 хворих, яким виконана операція Soave-Boley з первинним анасто-

мозом. Порівняльну оцінку безпосередніх та віддалених результатів хірургічного лікування у групах здійснювали за наступними критеріями: тривалість операції, тривалість післяопераційного знеболення, термін відновлення моторики кишечника після операції, термін відновлення ентерального годування, тривалість лікування у відділенні інтенсивної терапії і стаціонарного лікування, наявність післяопераційних ускладнень, ступінь відновлення функцій товстої кишки.

Результати та їх обговорення

У групі порівняння радикальна корекція ХГ здійснювалась після накладання превентивної колостоми у 7 дітей (88%), в основній групі – у 4 хворих (50%). Середній вік на час радикальної операції у групі порівняння склав 18±2 місяців, у основній групі – 14±1,5 місяців. В усіх хворих основної групи була ректосигмоїдна форма агангліозу, середня довжина резектованої кишки склала 33±4 см. У трьох дітей групи порівняння була субтотальна форма агангліозу і у однієї дитини – ректальна форма, у решти – ректосигмоїдна. Середня довжина резектованої кишки в цій групі склала 35±5 см.

У дітей основної групи достовірно скоротився час операції, середнє значення його склало 82 ± 9 хвилин (у дітей групи порівняння 184 ± 21 хвилин, $p<0,001$). Менша тривалість операції і менша операційна травма завдяки відсутності лапаротомії у дітей, оперованих за технікою ТЕРТ, призвели до більш сприятливого перебігу післяопераційного періоду. У дітей цієї групи скоротився термін післяопераційного знеболення, раніше відновлювалась перистальтика кишечника, раніше розпочинали ентеральне годування. Це зумовило скорочення термінів лікування хворих основної групи у відділенні інтенсивної терапії та перебування їх в стаціонарі, зменшення витрат на лікування (табл. 1). Частота післяопераційних ускладнень в обох групах була однакова.

Важливими перевагами операції ТЕРТ є відмінний косметичний ефект і відсутність злукової кишкової непрохідності в подальшому. Крім того, на відміну від традиційних методів операцій, при трансанальному низведенні зовсім не залишається агангліонарної ділянки кишки, оскільки резекція розпочинається відразу над анальним сфінктером.

Катамнез у оперованих дітей вивчено у терміни від 6 місяців до 2 років. При оцінці функціональних результатів хірургічного лікування ХГ звертали увагу на габітус дітей, характер дефекацій, функцію анального сфінктеру (оскільки він значно травмується при операції ТЕРТ). У 75% дітей групи порівняння функціональні результати розцінено як добрі та задовільні. У 2 хворих (25%) спостерігався стеноз колоректального анастомозу, що вимагало тривалого лікування. Тому у цих хворих визнано незадовільний функціональний результат хірургічної корекції. У 100% дітей основної групи результати лікування розцінено як добрі та задовільні. В терміни до 6 місяців припинялись пронос і каломазання. Утримання калу в усіх оперованих дітей не порушене.

Таблиця 1. Порівняльна оцінка післяопераційного перебігу у дітей з ХГ

Параметри оцінки	Група порівняння (n=8)	Основна група (n=8)
Тривалість знеболення після операції, години	47±3,9	23±2,2 $p<0,01$
Час відновлення перистальтики, години	91,2±8,2	43,2±3,4 $p<0,01$
Термін лікування у реанім. відділі, години	134,4±10,3	84,0±4,2 $p<0,01$
Середній термін лікування, доби	18,4±1,4	13,3±1,7 $p<0,05$
Кількість п\опер. ускладнень, абс.	2	2

Висновки

1. Операція ТЕРТ є менш травматичною порівняно з традиційними методами, дозволяє проводити радикальну корекцію хвороби Гіршпрунга у більш ранньому віці, значно скорочує час проведення операції.

2. Суттєвими перевагами операції є відсутність залишків агангліонарної зони над анальним сфінктером, відсутність злукового процесу в черевній порожнині, відмінний косметичний ефект.

3. Після операції ТЕРТ спостерігається більш сприятливий післяопераційний перебіг, швидше відновлюється моторика кишечника, раніше починається ентеральне харчування, не потрібно тривалого знеболення, скорочуться терміни перебування хворого в стаціонарі та витрати на лікування.

Література

1. Гераськин А.В., Дронов А.Ф., Смирнов А.Н. Детская колопроктология. Руководство для врачей. М.: Контэнт; 2012.

2. Dahal G.R., Wang J.X., Guo L.H. Long-term outcome of children after single-stage transanal endorectal pull-through for Hirschprung's disease // World J. Pediatr. – 2011. – Vol. 7, N 1. – P. 65-69.

3. De la Torre-Mondragon L., Ortega-Salgado J.A. Transanal Endorectal Pull-Through for Hirschprung's disease in infants and children // J. Pediatr. Surg. – 1998. – Vol. 33. – P. 1283-1286.

4. Georgeson K.E., Fuenfer M.M., Hardin W.D. Primary laparoscopic pull-through for Hirschprung's disease in infants and children // J. Pediatr. Surg. – 1995. – Vol. 30. – P. 1017-1022.

Надійшла 01.07.2014 року.

УДК 616.61.-002.3-071:615.33

АБСЦЕСИ НИРОК У ДІТЕЙ

О.Д. Фофанов, Б.М. Зіняк, Ю.Р. Доценко, Б.Д. Баб'як
Івано-Франківська обласна дитяча клінічна лікарня
Івано-Франківський національний медичний університет

АБСЦЕССЫ ПОЧЕК У ДЕТЕЙ

А.Д. Фофанов, Б.М. Зиняк, Ю.Р. Доценко, Б.Д. Бабьяк
Ивано-Франковская областная детская клиническая больница
Ивано-Франковский национальный медицинский университет

RENAL ABSCESSES IN CHILDREN

O.D. Fofanov, B.M. Ziniak, Yu.R. Dotsenko, B.D. Babiak
Ivano-Frankivsk Oblast Children's Clinical Hospital
Ivano-Frankivsk National Medical University

Резюме. Абсцес нирки – рідкісний стан у дітей, проте про нього варто пам'ятати при диференційній діагностиці захворювань, що проявляються гіпертермією та абдомінальним болем. Незначна поширеність цього захворювання пояснюється широким використанням антибіотиків для лікування інфекцій м'яких тканин. Вчасна діагностика та відповідне лікування залишається випробуванням для лікаря, а саме захворювання є потенційно летальним. У роботі наведено ретроспективний аналіз медичних даних 22 дітей з абсцесом нирки (12 дівчаток, 10 хлопчиків), які знаходились на лікуванні в клініці від 2002 до 2013р. Середній вік хворих склав 10 років 8 місяців. При поступленні дітям проводили загальноклінічні обстеження, ультразвукову діагностику, призначали антибактеріальну та дезінтоксикаційну терапію. Консервативне лікування було ефективним у 8 дітей; у 10 проведено розкриття та дренування абсцесу, а у 4 – черезшкірне дренування під контролем ультразвукового дослідження. Доведено, що консервативний та малоінвазивний підходи ефективні, безпечні і можуть використовуватись у лікуванні дітей з абсцесом нирки.

Ключові слова: абсцес нирки, лікування, діти.

Резюме. Абсцесс почки является редким заболеванием у детей, но о нем следует помнить при дифференциальной диагностике заболеваний, которые проявляются лихорадкой и абдоминальной болью. Незначительной распространенности этого заболевания способствует широкое использование антибиотиков для лечения инфекций мягких тканей. Своевременная диагностика и надлежащее лечение остаются задачей для врача, а само заболевание является потенциально летальным. В работе приведен ретроспективный анализ медицинских данных о 22 детях с абсцессом почки (12 девочек, 10 мальчиков), которые лечились в клинике с 2002 по 2013 год. Средний возраст составил 10 лет 8 месяцев. При поступлении в стационар детям были проведены общеклинические обследования, ультрасонография, проводилась антибактериальная и детоксикационная терапия. Консервативное лечение было эффективным у 8 детей; у 10 больных проведено вскрытие и дренирование абсцесса и у 4 – черезкожное дренирование под контролем ультрасонографии. Доказано, что консервативный и малоинвазивный подходы эффективны, безопасны и могут быть использованы для лечения детей с абсцессом почки.

Ключевые слова: абсцесс почки, лечение, дети.

Abstract. Renal abscess is rare condition in children, but it should be mentioned in the differential diagnosis of diseases, that manifest with pyrexia and abdominal pain. Such low spread of this disease is due to the wide use of antibiotics for the treatment of soft tissue infections. Timely diagnosis and appropriate treatment remains a challenge for the doctor, and the disease is potentially lethal. The retrospective analysis of medical data of 22 children with renal absces (12 girls, 10 boys), which were treated in the clinic from 2002 till 2013 was done. An average age of patients was 10 years 8 months. After hospitalization children underwent general clinical examination, ultrasound diagnosis, administered intensive antibacterial and detoxication therapy. Conservative treatment was effective in 8 children; in 10 patients opening and the drainage of the abscess were successful, and in 4 – transcutaneous drainage with ultrasound control was performed. It is approved that the conservative and minimal invasive approach are effective, safe and may be used in renal abscess treatment.

Keywords: renal abscess, treatment, children.

Постановка проблеми і аналіз останніх досліджень. Абсцес нирки у дітей є рідкісною патологією та виникає як ускладнення інфекції як у самій нирці, так і поза її межами [1]. На сьогоднішній день головним збудником абсцесу нирки є Staphylococcus aureus, що поширюється гематогенним шляхом з віддалених вогнищ інфекції. Крім того, абсцес нирки може виникати як ускладнення пієлонефриту, що є наслідком вроджених вад сечових шляхів (в таких випадках етіологічним чинником частіше виступає E.coli) [2]. Більше того, це є діагностичний виклик для лікаря, оскільки пізня діагностика захворювання може мати летальний наслідок. Летальність почала знижуватись із появою таких методів візуалізації, як ультрасонографія, магніторезонансна томографія (МРТ) та комп'ютерна томографія (КТ). "Золотим стандартом" у лікуванні недуги залишається адекватне дренування абсцесу та раціональна антибіотикотерапія. Оперативне лікування включає хірургічну експлорацію, розкриття і дренування гнійника та, нерідко, нефректомію. Із впровадженням у практику високоефективних методів діагностики та появою сучасних потужних антибіотиків з'явилися нові підходи у лікуванні – малоінвазивне та консервативне лікування [1, 3, 4].

Мета дослідження: покращити результати лікування дітей з абсцесами нирок.

Матеріали і методи

Проведено ретроспективний аналіз клінічних даних та результатів лікування 22 дітей, які лікувались у клініці з 2002 по 2013 рік з приводу абсцесу нирки. За попередній такий же період ми спостерігали удвічі менше хворих з даною патологією. Серед хворих було 10 хлопчиків і 12 дівчаток. Середній вік становив 10 років 8 місяців. Тривалість захворювання до поступлення у стаціонар в середньому склала 8 діб. У 12 хворих була правобічна локалізація абсцесу, у 10 – лівобічна. В усіх дітей мав місце одиничний абсцес нирки. Усім дітям проведено ультразвукове дослідження внутрішніх органів, загальноклінічні та мікробіологічні. У двох хворих абсцес нирки діагностовано за допомогою КТ.

Результати дослідження

У всіх дітей при поступленні визначалась гарячка (середнє значення 38,3±1,4° С), болі в попереку та в животі, загальна слабість, зниження апетиту. Аналіз анамнестичних даних показав, що у 8 хворих захворюванню передувала

інфекція сечових шляхів, у 4 – гнійні процеси шкіри та м'яких тканин, у 2 – перенесений кір, та у 2 – переохолодження. В гемограмі при поступленні спостерігали лейкоцитоз (середній показник 11,5±1,8 Г/л), зсув лейкоцитарної формули вліво (середній рівень паличкоядерних нейтрофілів 13,8 %); підвищена ШОЕ (середній показник 22,2±3,5 мм/год.). Натомість лейкоцитурію виявлено тільки у 4 дітей. За результатами посівів сечі тільки у однієї дитини виділено E.coli, в інших випадках росту мікрофлори не було. Середній діаметр абсцесу нирки на час поступлення становив 38,7±6,8 мм. Консервативне лікування було ефективним у 8 дітей, у 10 дітей проведено відкрите хірургічне втручання, а у 4 пацієнтів проведено черезшкірне дренування абсцесу під контролем ультразвукового дослідження. При бактеріологічному дослідженні гною у 7 випадках виділено культуру Staphylococcus aureus, у 2 – Streptococcus epidermidis, та у 1 - E. coli. Середня тривалість лікування склала 15,9±3,3 днів. Усі хворі одужали, ускладнень не було.

Обговорення

Проведений аналіз показав, що абсцес нирки однаково часто зустрічається у хлопчиків і дівчаток, частіше у дітей шкільного віку. У обстежених дітей абсцес нирки виникав як при гематогенному, так і висхідному шляху поширення інфекції (St.aureus, Str. epidermidis, E. coli). Інтенсивна стартова антибактеріальна та дезінтоксикаційна терапія майже в третині випадків була ефективною та дозволила уникнути оперативного втручання. Такий результат досягнуто при абсцесах із середнім діаметром 30,2±3,5 мм та абсцесах на інфільтративній стадії. Натомість відкрите та малоінвазивне втручання проводились при неефективності медикаментозного лікування, при сформованих абсцесах із середнім діаметром 42,0±3,8 та 43,2±4,6 мм відповідно. Найтриваліше знаходились на лікуванні діти після проведення пункції та дренування гнійника – в середньому 19,8±4,2 днів; тоді як при консервативному веденні та відкритій операції – 15,8±3,3 та 14,5±2,9 ліжкоднів відповідно. У хворих, яким проведено черезшкірне дренування абсцесу, був кращий косметичний ефект і спостерігали більш сприятливий післяопераційний перебіг, зокрема скоротились терміни післяопераційного знеболення (у половині випадків знеболення хворі не вимагали), більш швидко відновлювалась фізична активність. Віддалені результати лікування були сприятливі в усіх хворих. Функція нирок збережена, рецидивів не спостерігалося.

Висновки

1. За останнє десятиріччя зросла частота виникнення абсцесів нирок у дітей, що пов'язано із покращенням діагностики.
2. При вчасному початку та адекватній терапії сучасними антибіотиками є можливість обмежитись лише консервативним лікуванням.
3. Серед хірургічних методів лікування кращим за косметичним ефектом та післяопераційним перебігом є малоінвазивне втручання - черезшкірне дренування абсцесу під контролем ультразвукового дослідження.

Література

1. Cancelinha C., Santos L., Ferreira C., Gomes C. Renal abscesses in childhood. BMJ. 2014; 10: 1-4.
2. Laufer J., Grisaru-Soen G., Portnoy O., Mor Y. Bilateral renal abscesses in a healthy child. IMAJ. 2002; 4: 1150-1151.
3. Lee S.H., Jung H.J., Mah S.Y., Chung B.H. Renal abscesses measuring 5 cm or less. Yonsei Med J. 2010; 51(4): 569-573.
4. Saito K., Fuchigami T., Hasegawa M., Kawamura Y. Clinical features of acute focal bacterial nephritis in children. Int J Clin Pediatr. 2013; 2: 68-73.

Надійшла 01.07.2014 року.

УДК: 616.34-007.253-089.86-053.2

УСКЛАДНЕННЯ КИШКОВИХ СТОМ У ДІТЕЙ

О.Д. Фофанов, В.О. Фофанов, М.В. Глагович, Р.І. Никифорук
Івано-Франківський національний медичний університет

ОСЛОЖНЕНИЯ КИШЕЧНЫХ СТОМ У ДЕТЕЙ

А.Д. Фофанов, В.А. Фофанов, М.В. Глагович, Р.И. Никифорук
Ивано-Франковский национальний медицинский университет

COMPLICATIONS INTESTINAL STOMAS IN CHILDREN

O.D. Fofanov, V.A. Fofanov, M.V. Hlahovych, R.I. Nykyforuk
Ivano-Frankivsk National Medical University

Резюме. У статті наведено аналіз результатів лікування 126 дітей, яким накладалася кишкова стома у зв'язку із вродженою та набутою патологією кишечника і черевної порожнини. У більшості дітей стоми накладали при вродженій патології кишечника (61,9%), у решти 38,1% хворих – при набутій патології. Хворих розділено на 2 групи. У першу групу увійшли 85 хворих, які оперовані у перший період дослідження (2002-2008 рр.), у другу групу – 41 хворий, які оперовані після 2008 року. Післяопераційні ускладнення, пов'язані зі стомою, спостерігали в 11 (12,9%) дітей першої групи, і у 3 хворих дітей другої групи (7,3%). Частота ускладнень, пов'язаних з накладанням стом, корелювала з рівнем їх накладання та характером патології, яка викликала необхідність стомування дітей. У дітей другої групи змінено тактику і техніку накладання кишкових стом, удосконалено догляд за стомами, оптимізовано терміни і способи закриття стом. У дітей першої групи переважали ускладнення, пов'язані з тактикою і технікою накладання стом, у хворих другої групи – ускладнення, пов'язані з основною патологією. Частота ускладнень у дітей другої групи зменшилася.

Ключові слова: кишкові стоми, ускладнення, лікування, діти.

Резюме. В статье представлен анализ результатов лечения 126 детей, которым накладывали кишечные стомы в связи с врожденной и приобретенной патологией кишечника и брюшной полости. У большинства детей стоми накладывали при врожденной патологии кишечника (61,9%), у остальных 38,1% больных – при приобретенной патологии. Больные разделены на 2 группы. В первую

группу вошли 85 больных, прооперированных в первый период исследования (2002-2008 гг.), во вторую группу – 41 больной, прооперированных после 2008 года. Послеоперационные осложнения, связанные со стомой, наблюдали у 11 (12,9%) детей первой группы и у 3 больных (7,3%) второй группы. Частота осложнений, связанных с наложением стом, коррелировала с уровнем их наложения и характером патологии, вызвавшей необходимость стомирования детей. У детей второй группы мы изменили тактику и технику наложения кишечных стом, усовершенствовали уход за стомами, оптимизировали сроки и способы закрития стом. У детей первой группы преобладали осложнения, связанные с тактикой и техникой наложения стом, у больных второй группы - осложнения, связанные с основной патологией. Частота осложнений у детей второй группы уменьшилась.

Ключевые слова: кишечные стомы, осложнения, лечение, дети.

Abstract. In the article the results of treatment 126 children who have intestinal stoma, caused by congenital and acquired pathology of the intestines and abdominal cavity, are analyzed. In most children stoma imposed in congenital intestinal pathology (61.9%), the remaining 38.1% of patients - with acquired pathology. Patients were divided into 2 groups. The first group included 85 patients who were operated in the first study period (2002-2008), the second group - 41 patients operated after 2008.

Postoperative complications related to the stoma were observed in 11 (12.9%) children of the first group and in3 patients (7.3%) of the second group.

The frequency of complications, associated with the imposition of stoma, correlated with the level of overlaping and the nature of the pathology, that caused necessity of stoma. In children of the second group tactics and techniques imposition of intestinal stomachanged, stoma care improved, timing and methods of closure of stomaoptimized.In the first group children dominated complications, associated with the tactics and technique of imposition stoma, in patients of the second group - the complications, associated with the primary disease. The frequency of complications in children of the second group decreased.

Keywords: intestinal stoma, complications, treatment, children.

Постановка проблеми і аналіз останніх досліджень. У невідкладній хірургії травного тракту у дітей нерідко виникає необхідність накладання кишкової стоми. В певних ситуаціях стома є єдиним можливим варіантом закінчення хірургічного втручання і дозволяє врятувати життя дитини. Кишкові стоми мають позитивний вплив як на сам кишковий тракт, так і на організм дитини в цілому. В той же час кишкова стома може бути причиною низки післяопераційних ускладнень (білково-енергетична недостатність, некроз стоми, її ретракція, стеноз, евагінація, ерозія шкіри навколо стоми), стає причиною зниження якості життя дитини. В останні роки в дитячій абдомінальній хірургії спостерігається тенденція до звуження показів до накладання стом, що зумовлено широким впровадженням малоінвазивних технологій. Дискутабельними є питання доцільності накладання анастомозу чи кишкової стоми на тлі перитоніту. Терміни і способи закриття кишкових стом також залишаються предметом дискусії та чітко не визначені [1, 2, 3, 4].

Метою дослідження було вивчення впливу різних видів стом на перебіг хірургічної патології, визначення частоти ускладнень у стомованих дітей, їх причин та шляхів профілактики.

Матеріали і методи

Проведено аналіз медичної документації та обстеження 126 дітей віком від 1 доби до 15 років, які були оперовані з приводу вродженої та набутої патології кишечника і черевної порожнини в Івано-Франківській обласній дитячій клінічній лікарні з накладанням різноманітних кишкових стом за останні 12 років. Серед обстежених дітей було 85 хлопчиків і 41 дівчинка (співвідношення 2,1 : 1). Більшість стомованих дітей були оперовані у період новонародженості (72 хворих), 28– у віці від 1 місяця до 3 років і 26– старші 3 років. 110 дітей прооперовані в ургентному порядку (87,3%) і 16 дітей – в плановому порядку (стома накладалася як І етап хірургічної корекції норичних форм аноректальної атрезії та гострої форми хвороби Гіршпрунга).

У більшості дітей стоми накладали при вродженій патології кишечника (61,9%), у решти 38,1% хворих – при набутій патології. Патологія, яка послужила причиною накладання стом, була досить різноманітною: некрози і перфорації кишок – 32 дитини, вроджена кишкова непрохідність – 18 хворих, аноректальна атрезія – 29, набута кишкова непрохідність – 17, хвороба Гіршпрунга – 14, розповсюджений перитоніт – 10, неспроможність міжкишкового анастомозу – 6.

У 65,8% хворих були накладені товстокишкові стоми, серед них у 27 дітей – на висхідній, поперечній і низхідній кишках, у 25 – на рівні сліпої кишки і у 31 – на сигмовидній кишці. У 34,2% дітей були тонкокишкові стоми: у 32 хворих – ілеостоми і у 11 – єюностоми. За видом стоми переважали кінцеві (63 хворих), у 22 дітей була роздільна стома, у 15 – подвійна, у 11 – апендикостома, у 12 – підвісна (пристіночна) і у 3 хворих – У-подібний анастомоз.

Оскільки протягом дослідження підхід до накладання та закриття кишкових стом, ведення стомованих хворих змінювався, нами розділено усіх хворих на 2 групи. У першу групу увійшли 85 хворих, які оперовані у перший період дослідження (2002-2008 рр.), у другу групу – 41 хворий, які оперовані після 2008 року. Суттєвих відмінностей за віковим складом та характером патології між групами хворих не було.

Результати та їх обговорення

Післяопераційні ускладнення, пов’язані зі стомою, спостерігали у 11 (12,9%) дітей першої групи, у них спостерігали 16 ускладнень: стеноз (5 дітей), частковий некроз стоми (3), нагноєння рани (2), виснаження дитини (3), евагінація (2), неспроможність швів і ретракція стоми (1). В другій групі ускладнення, пов’язані зі стомами, були виявлені у 3 хворих (7,3%). Серед них у двох дітей – стеноз, у однієї дитини – евагінація стоми, у двох – виснаження. Серед усіх дітей померло 18(14,3%), одужали - 108. При цьому летальність у першій групі склала 14,1%, у другій групі – 14,6%.

Найбільш серйозним ускладненням ентеростоми були втрати хімусу, що призводило до ексикозу, білково-енергетичної недостатності, порушень резорбтивної функції кишки і метаболізму та розладів гомеостазу.

Критичний аналіз результатів лікування та ускладнень кишкових стом у дітей першої групи спонукав нас до перегляду показів до накладання стом і тактики лікування стомованих дітей. Беручи до уваги, що накладання стоми, крім усіх вище зазначених проблем, вимагає повторних хірургічних втручань на кишечнику, ми дещо звузили покази до накладання стом. У дітей другої групи відмовились від накладання розвантажувальної стоми при розповсюдженому перитоніті, замість цього проводимо назоінтестінальну або трансанальну інтубацію кишечника. Також зменшили частоту накладання колостом при гострій формі хвороби Гіршпрунга за рахунок більш ранньої радикальної корекції даної патології. В даний час серед усіх видів стом надаємо перевагу кінцевій та роздільній стомі. Звели до мінімуму використання підвісної та подвійної стоми. Відмовились також від використання У-подібного анастомозу при атрезіях голодної кишки через значні втрати хімусу. Замість цього використовуємо розроблений нами адаптуючий анастомоз.

У дітей другої групи, в зв’язку з новим підходом до хірургічної тактики, вдалося уникнути накладання «високих» стом. При норичних формах аноректальних атрезій накладали кінцеву колостому, використовуючи власну малоінвазивну техніку, що дозволило скоротити час операції, по-

кращити післяопераційний перебіг та має добрий косметичний результат.

У дітей другої групи більш ретельно підходили до вибору місця та до техніки накладання стоми. При лікуванні стомованих хворих застосовували сучасні калоприймачі, клеї та предмети догляду за стомою фірми «Coloplast». Змінили підхід і до тактики закриття кишкових стом.

Частота ускладнень, пов'язаних з накладанням стом, корелювала з рівнем їх накладання та характером патології, яка викликала необхідність стомування дітей. Лише одне ускладнення спостерігали у дітей, яким накладали колостоми у плановому порядку (евагінація кишки). Максимальна частота ускладнень спостерігалася при накладанні ентеростом, особливо на рівні голодної кишки, при ургентній патології (перитоніт, некроз кишки). Причинами даних ускладнень були як об'єктивні, так і суб'єктивні фактори: перитоніт, що прогресує, ішемічні ураження кишок, неправильно обраний рівень чи вид стоми, технічні погрішності при накладанні стоми. У дітей першої групи переважали ускладнення, пов'язані з тактикою і технікою накладання стом, у хворих другої групи – ускладнення, пов'язані з основною патологією. Частота ускладнень у дітей другої групи зменшилася.

Висновки

1. Найбільш часто кишкові стоми накладали при вродженій кишковій непрохідності та некротичному ентероколіті у новонароджених дітей (57% хворих).

2. Частота ускладнень, пов'язаних з накладанням стом, корелювала з рівнем їх накладання та характером патології, яка викликала необхідність стомування дітей: ускладнення були у 4,8% дітей з колостомами і у 23,3% - з ентеростомами, 78,6% усіх ускладень спостерігали після ургентних операцій у дітей з перитонітом та ішемічними ураженнями кишок.

3. Причинами ускладнень у стомованих дітей були як об'єктивні, так і суб'єктивні фактори: тяжкість та особливості патології, при якій накладали стоми, неправильно обраний рівень чи вид стоми, технічні погрішності при її накладанні.

Література

1. Иванов В.В., Аксельров М.А., Аксельров В.М., Чевжик В.П. Роль энтеростомы при резекции кишки в условиях перитонита //Детская хирургия. - 2007. - № 4. - С. 21-24.

2. Тимербулатов М.В. Поздние осложнения кишечных стом и их хирургическая коррекция // Казанский медицинский журнал. – 2012. - № 4. – С. 602-606.

3. Bell C.A., Asolati M., Hamilton E. comparison of complications associated with colostomy reversal versus ileostomy reversal // Am. J. Surg. – 2005. – Vol. 190, N 5. – P. 717-720.

4. Hunt J.P. Stoma complications: a multivariate analysis // Am. J. Surg. – 2002. – Vol. 68 (11). – P. 961-966.

Надійшла 01.07.2014 року.

УДК 616.37-002+576.8.077.3+616-006.327

ІМУНОЛОГІЧНА ОЦІНКА СТУПЕНЯ ФІБРОЗНОЇ ТРАНСФОРМАЦІЇ ПІДШЛУНКОВОЇ ЗАЛОЗИ ПРИ ХРОНІЧНОМУ ПАНКРЕАТИТІ

Б.Ф. Шевченко, О.М. Бабій, О.М. Татарчук, В.Є. Кудрявцева, Н.Ю. Ошмянська
Державна установа «Інститут гастроентерології НАМН України», Дніпропетровськ

ИММУНОЛОГИЧЕСКАЯ ОЦЕНКА СТЕПЕНИ ФИБРОЗНОЙ ТРАНСФОРМАЦИИ ПОДЖЕЛУДОЧНОЙ ЖЕЛЕЗЫ ПРИ ХРОНИЧЕСКОМ ПАНКРЕАТИТЕ

Б.Ф. Шевченко, А.М. Бабий, О.М. Татарчук, В.Е. Кудрявцева, Н.Ю. Ошмянская
ДУ «Институт гастроэнтерологии НАМН Украины», Днепропетровск

IMMUNOLOGICAL ASSESSMENT OF PANCREAS FIBROUS TRANSFORMATION DEGREE IN CHRONIC PANCREATITIS

B.F. Shevchenko, A.M. Babii, O.M. Tatarchuk, V.Ye. Кudriavtseva, N.Yu. Oshmianska
SI "Institute of gastroenterology of NAMS of Ukraine", Dnipropetrovsk

Резюме. Обстежено 35 хворих на хронічний панкреатит (ХП), які були розділені на 4 групи залежно від ступеня фіброзу в підшлунковій залозі (ПЗ), встановленому при морфологічному дослідженні біоптатів, згідно з класифікацією M.Stolte (1987): I група (n=6), II – (n=9), III – (n=10), IV – (n=10).

У сироватці крові визначався рівень TNF-α та TGF-β1, розраховувався коефіцієнт співвідношення кTNF-α /кTGF-β1. Визначені числові інтервали для характеристики ступеня фіброзу в ПЗ при ХП: у пацієнтів з I ступенем фіброзу ПЗ коефіцієнт співвідношення кTNF-α /кTGF-β1 дорівнює (10,7±0,24) ум.од. (інтервал > 9,5); при II – (8,2±0,42) ум.од. (інтервал від 6,1 до 9,4); при III – (5,4±0,66) ум.од. (інтервал від 4,7 до 6,0); при IV – (3,7±0,33) ум.од. (інтервал від 4,6 до 2,5).

Ключові слова: хронічний панкреатит, ступінь фіброзу підшлункової залози, імунологічні маркери фіброзу, хірургічне лікування.

Резюме. Обследовано 35 больных хроническим панкреатитом (ХП), которые были разделены на 4 группы в зависимости от степени фиброза поджелудочной железы (ПЖ), установленном при морфологическом исследовании биоптатов, согласно классификации M.Stolte (1987): I группа (n=6), II – (n=9), III – (n=10), IV – (n=10). В сыворотке крови определялся уровень TNF-α и TGF-β1, рассчитывался коэффициент соотношения кTNF-α/кTGF-β1. Определены числовые интервалы для характеристики степени фиброза в ПЖ при ХП: у пациентов с I степенью фиброза ПЗ коэффициент соотношения кTNF-α/кTGF-β1 равен (10,7±0,24) у.ед. (интервал > 9,5); при II – (8,2±0,42) у.ед. (интервал от 6,1 до 9,4); при III – (5,4±0,66) у.ед. (интервал от 4,7 до 6,0); при IV – (3,7±0,33) у.ед. (интервал от 4,6 до 2,5).

Ключевые слова: хронический панкреатит, степень фиброза поджелудочной железы, иммунологические маркеры фиброза, хирургическое лечение.

Abstract. The results of treatment of 35 patients with chronic pancreatitis (CP) have been analyzed. All cases have been divided into four groups by the morphological study of the biopsy material, depending on the degree of fibrosis in the pancreas according to the classification of M. Stolte (1987): I (n = 6), II (n = 9), III (n = 10) and IV (n = 10) group. TNF-α and TGF-β1 levels in blood serum along with the kTNF-α/kTGF-β1 coefficient has been defined.

Numerical intervals for characteristics of fibrosis degree in pancreas have been defined: patients with I degree of fibrosis are appeared to have kTNF-α/kTGF-β1 coefficient of (10,7±0,24) m.un. (range more than 9,5); with II – (8,2±0,42) m.un. (range from 6,1 to 9,4); with III – (5,4±0,66) m.un. (range from 4,7 to 6,0) and with IV – (3,7±0,33) m.un. (range from 4,6 to 2,5).

Keywords: chronic pancreatitis, the degree of fibrosis of the pancreas, immunological markers of fibrosis, surgical treatment.

Постановка проблеми і аналіз останніх досліджень. Захворювання підшлункової залози (ПЗ) залишаються однією з важливих проблем сучасної гастроентерології і мають велике соціально-економічне значення [1]. У перебігу хронічного панкреатиту (ХП) домінуюче значення має процес прогресування захворювання. Повторні, а в деяких випадках безперервні загострення, значною мірою зумовлені імунними порушеннями [2, 3], тому однією з актуальних проблем є вивчення причин і механізмів прогресування хронічних захворювань ПЗ з імунологічних позицій. Знання порушень імунологічної реактивності організму, які зумовлюють активність патологічного процесу, має діагностичну та прогностичну цінність, а також лежить в основі корекції цих імунологічних змін за допомогою сучасної імунотерапії [4].

Клітинні механізми виникнення і перебігу панкреатиту включають активацію за допомогою медіаторів нейтрофільних гранулоцитів і мононуклеарних макрофагів. В системному кровообігу ці речовини стимулюють продукцію інших фізіологічно активних продуктів метаболізму клітин і тканин. Цитокіни діють за принципом каскадного посилення або ампліфікації. Взаємно запускаючи один одного, вони генералізують відповідь при розгортанні системної запальної реакції. Підвищення продукції цитокінів свідчить про активність патологічного процесу, а дефіцит їх – про пригнічення неспецифічного захисту, що також негативно впливає на перебіг ХП [5, 6, 7].

Фактор некрозу пухлини (TNF-α) - один з найбільш активних цитокінів та ключовий у процесі запалення. Його синтезують нейтрофіли, моноцити/макрофаги, Т-лімфоцити. У низьких концентраціях TNF-α збільшує синтез адгезивних молекул на ендотеліальних клітинах, що дозволяє нейтрофілам прикріплятися до стінки судин в місцях запалення. Активує респіраторний вибух у нейтрофілах, призводить до посилення кілінгової потенції фагоцитуючих клітин. Окрім цитотоксичної функції захисту проти клітин пухлин, він активує нейтрофіли, Т- і В-лімфоцити, моноцити, активує хемотаксис. Цей цитокін є важливим гуморальним фактором неспецифічної резистентності, відіграє регулювальну роль у функціонуванні захисних сил організму. У великих концентраціях TNF-α є важливим медіатором, що призводить до розвитку ендотоксин-індукованого септичного шоку [5, 7].

Встановлено, що цитокіни беруть участь в процесах фіброгенезу ПЗ. Зірчасті клітини, які відіграють значну роль в фіброзуванні даного органу, активуються прозапальними цитокінами гострофазної відповіді це трансформуючий фактор росту β1 (TGF-β1) та TNF-α. TGF-β1 продукується багатьма клітинами (основні продуценти – макрофаги), а також деякими пухлинними клітинами. Міцний деактивуючий фактор для моноцитів/макрофагів, суттєво знижує їх цитотоксичну і цитокінпродукуючу активність. Він діє синергічно з іншими макрофагдеактивуючими цитокінами. Підвищена активність TGF-β1 може приводити до гіперпроліферативних процесів. TGF-β1 відіграє основну роль в фіброгенезі ПЗ, стимулює зріст клітин мезенхімального походження і посилює синтез протеїнів екстрацелюлярного матриксу, таких як колаген, фібронектин і протеоглікани. TNF-α підвищує синтез колагена панкреатичних зірчастих клітин, а TGF-β1 підвищує експресію ростових факторів в ПЗ, які вже в свою чергу активують панкреатичні зірчасті клітини [8, 9, 10, 11].

Мета дослідження: розробити діагностичні критерії імунологічної оцінки ступеня фіброзної трансформації підшлункової залози при хронічному панкреатиті.

Матеріал і методи

Оцінка кількісних характеристик результатів дослідження базується на даних, отриманих авторами при вивченні імунологічних показників у 10 здорових осіб, які склали контрольну групу, та 35 пацієнтів з різним ступенем фіброзу, який був встановлений при морфологічному дослідженні біоптатів ПЗ, згідно з класифікацією M.Stolte (1987) [12], отриманих під час хірургічного лікування ускладнень ХП: I ступінь фіброзу (n=6), II ступінь фіброзу (n=9), III ступінь фіброзу (n=10) і 4 група – IV ступінь фіброзу (n=10). Обстежені хворі на ХП знаходилися на лікуванні у відділенні хірургії органів травлення ДУ «Інститут гастроентерології НАМН України». Середній вік пацієнтів коливався від 35 до 63 років, в середньому дорівнював 43±2,4 роки.

У пацієнта вранці о 9 годині натщесерце проводиться забір 5 мл крові з ліктьової вени і в сироватці крові визначається рівень TNF-α та TGF-β1. Разраховується концентрація TNF-α та TGF-β1 в умовні одиниці по відношенню до контролю. Концентрація TNF-α (2,20 пг/мл) в контролі прийнята за 1 (TNF-α).

кTNF-α в досліді = концентрації TNF-α досліджуваної сироватки / на концентрацію TNF- в контролі.

Концентрація TGF-β1 (8525,5 пг/мл) в контролі прийнята за 1 (TGF-β1).

кTGF-β1 в досліді = концентрації TGF-β1 досліджуваної сироватки / на концентрацію TGF-β1 в контролі.

Потім розраховуємо коефіцієнт співвідношення кTNF-α / кTGF-β1.

За числовими інтервалами коефіцієнту співвідношення встановлюється ступінь фіброзу ПЗ при ХП. Кількісний рівень TGF-β1 в сироватці крові визначається за допомогою імуноферментного аналізу [тест-набори фірми «Bender MedSystems», Австрія]. Визначення концентрації TNF-α в сироватці крові проводили методом ІФА [тест набори фірми ЗАО «Вектор-бест» (м. Новосибірськ)]. Принцип методу ELISA засновано на кількісному визначенні антигену безпосередньо його пошарового зв'язування «сендвич» зі специфічними до нього антитілами. Дослідження проводили відповідно до інструкцій для кожного тест-набору. Імуноферментний аналіз виконували за допомогою імуноферментного аналізатору "Stat Fax 303 Plus" (США).

Статистична обробка результатів досліджень здійснювалася методами варіаційної статистики, реалізованими стандартним пакетом прикладних програм Statistica for Windows 6.0. Під час опису кількісних ознак дані були представлені у вигляді середньої арифметичної (M) та її помилки (m). Порівняння середніх значень здійснювали за допомогою параметричного методу (t-критерію Стьюдента). Різниця середніх значень показників вважалася достовірною при $p<0,05$.

Результати та їх обговорення

На всіх етапах формування специфічної імунної відповіді організму домінуюча роль належить цитокінам. Проведені нами дослідження рівня цитокінів показали, що у хворих з I ступенем фіброзу ПЗ відзначено підвищення рівня TNF-α,

Таблиця 1. Рівень цитокінів у сироватці крові та їх коефіцієнти у пацієнтів з різним ступенем фіброзу підшлункової залози при хронічному панкреатиті

Показник	I ступінь фіброзу (n=6)	II ступінь фіброзу (n=9)	III ступінь фіброзу (n=10)	IV ступінь фіброзу (n=10)
TNF-α, пг/мл	21,0±10,2	27,1±10,35	35,6±13,9	42,2±15,3
кTNF-α, ум. од.	9,6±0,25	12,3±0,39*	16,2±0,87*#	19,2±0,79•#+
TGF-β1, пг/мл	7672,3±3032,8	12787,5±1312,8	25575±7226,1#	44330±4545,4•#+
кTGF-β1, ум. од.	0,9±0,09	1,5±0,19•	3,0±0,22*#	5,2±0,27•#+
кTNF-α, /кTGF-β1	10,7±0,24	8,2±0,42*	5,4±0,66*#	3,7±0,33•#+

Примітки: * - (p<0,01), • - (p<0,05) - достовірність відмінностей між групами пацієнтів з I та II, III, IV ступенем фіброзу ПЗ; #- (p<0,05) - достовірність відмінностей між групами пацієнтів з II та III, IV ступенем фіброзу ПЗ; + - (p<0,05) – достовірність відмінностей між групами пацієнтів з III та IV ступенем фіброзу ПЗ

кTNF-α дорівнює (9,6±0,25) (інтервал менше 10,9) (Табл. 1). Рівень TGF-β1 у всіх хворих з фіброзом I ступеня був у межах норми, кTGF-β1 відповідає значенню (0,9±0,09) (інтервал менше 1,1). У групи пацієнтів з II ступенем фіброзу ПЗ встановлено підвищений рівень TNF-α, кTNF-α дорівнює (12,3±0,39) (інтервал від 11 до 13,9), кTGF-β1 відповідає значенню (1,5±0,19) (інтервал від 1,2 до 2).

У групи пацієнтів з III ступенем фіброзу ПЗ підвищено вміст TNF-α, рівень кTNF-α дорівнює (16,2±0,87) (інтервал від 14 до 17) і вірогідно вище ніж з I та II ступенем фіброзу; кTGF-β1 відповідає значенню (3,0±0,22) (інтервал від 2,1 до 3,6) вірогідно вище, ніж з I та II ступенем фіброзу.

У групи пацієнтів з IV ступенем фіброзу ПЗ – рівень кTNF-α дорівнює (19,2±0,79) (інтервал від 17,1 до 20), кTGF-β1 відповідає значенню (5,2±0,27) (інтервал від 3,7 до 6,1). Кількість TGF β1 підвищена, (p<0,05) відносно цих показників у хворих з I, II та III ступенем фіброзу ПЗ.

Прозапальні цитокіни IL-6, TNF-α підвищують синтез колагена панкреатичних зірчастих клітин або підвищують експресію ростових факторів в ПЗ (наприклад, TGF-β1), які вже в свою чергу активують панкреатичні зірчасті клітини. Постійна їх активація та продукція ними колагену, фібронектину та інших компонентів екстра целюлярного матриксу зумовлює прогресування панкреофіброзу [8, 9, 10, 11].

В роботі було встановлено, що у групи пацієнтів з I ступенем фіброзу ПЗ коефіцієнт співвідношення кTNF-α / кTGF-β1 дорівнює (10,7±0,24); при II ступені фіброзу – (8,2±0,42); при III ступені фіброзу – (5,4±0,66); при IV ступені фіброзу – (3,7±0,33).

Отримані результати дозволили визначити числові інтервали коефіцієнтів для характеристики ступеня фіброзу ПЗ та розробити спосіб оцінки ступеня фіброзної трансформації ПЗ при ХП: співвідношення кTNF-α /кTGF-I1 при I ступені фіброзу > 9,5; при II ступені фіброзу – від 6,1 до 9,4; при III ступені фіброзу – від 4,7 до 6; при IV ступені фіброзу – від 4,6 до 2,5.

Запропонований спосіб ілюструється наступними прикладами.

Приклад 1. Дослідження проведено на здоровому добровольці А., 36 років, вагою тіла 78 кг, який не скаржився на стан здоров'я та не мав гастроентерологічної патології в минулому з метою визначення параметрів норми в контрольній групі. Вранці натщесерце проведено забір 15 мл крові із ліктьової вени. Визначено рівень TNF-α, TGF-β1 і розраховано коефіцієнт їх співвідношення.

Встановлено, що рівень TNF-α та TGF-β1 знаходиться у межах норми і відповідно складає 1,9 пг/мл та 7823,2 пг/мл. кTNF-α = 0,9; кTGF-β1 = 0,9; кTNF-α /кTGF-β1=1.

Запропонований спосіб у здорового добровольця свідчить про відсутність фіброзу ПЗ.

Приклад 2. У пацієнта З., 57 років, вага тіла 57 кг, історія хвороби № 558, який поступив у клініку ДУ «Інститут гастроентерології НАМН України» у 21.02.2012 року з основним діагнозом: Постнекротична кіста голівки ПЗ, ускладнена нагноєнням.

Вранці до операції натщесерце проведено забір 5 мл крові із ліктьової вени. Визначався рівень TNF-α, TGF-β1 і розраховано коефіцієнт їх співвідношення із показниками норми та визначено коефіцієнт співвідношення кTNF-α / кTGF-β1.

Встановлено, що рівень TNF-α підвищено до 19,2 пг/мл, TGF-β1 склав 6750 пг/мл. кTNF-α=8,7; кTGF-β1=0,79; кTNF-α/ кTGF-β1=11,0, що є характерним для I ступеню фіброзу ПЗ.

Операція 28.02.2012 року – лапаротомія. Зовнішнє дренування кісти ПЗ. Під час операції було взято біопсійний матеріал з голівки, тіла і хвоста ПЗ.

За даними комп'ютерної морфометрії (маркировка 10/12) встановлено, що об'ємна доля фіброзної тканини складала 3,21%, що відповідало I ступеню фіброзу ПЗ за класифікацією M.Stolte (рис. 1).

На гістологічному дослідженні було виявлено слабкий перилобулярний фіброз, в окремих часточках набряк та дистрофію ацинарних клітин, розширення капілярів. По всій площині спостерігалась слабка лімфоплазмоцитарна інфільтрація, малі та середні інсулярні острівці Лангерганса, без особливостей.

Таким чином, у даному випадку має місце I ступінь фіброзу ПЗ і дані імунологічного та морфологічного досліджень збігаються.

Приклад 3. У пацієнта К., 47 років, вага тіла 78 кг, історія хвороби № 3309, який поступив у клініку ДУ «Інститут гастроентерології НАМН України» 31.10.2011 року з основним діагнозом: Постнекротична кіста хвоста ПЗ. Хронічний фіброзно-дегенеративний панкреатит, ускладнений вірсунгоділятацією.

Вранці до операції натщесерце проведено забір 5 мл крові із ліктьової вени. Визначався рівень TNF-α, TGF-β1 і розраховано коефіцієнт їх співвідношення із показниками норми та визначено коефіцієнт співвідношення кTNF-α /

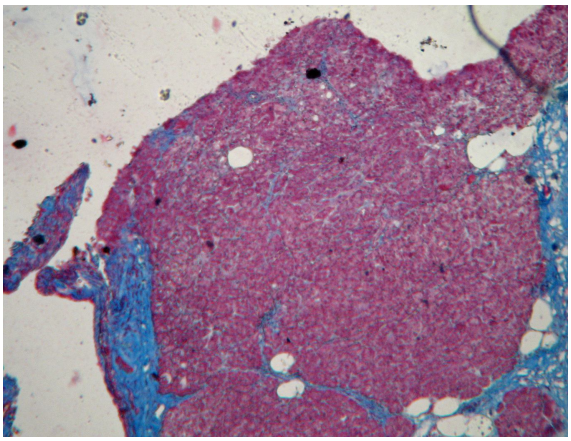

Рис. 1. Морфологічне дослідження біоптату голівки ПЗ хворого З., 57 років (перилобулярний фіброз). Забарвлення за Маллорі в мод.Слинченко, ув.х40

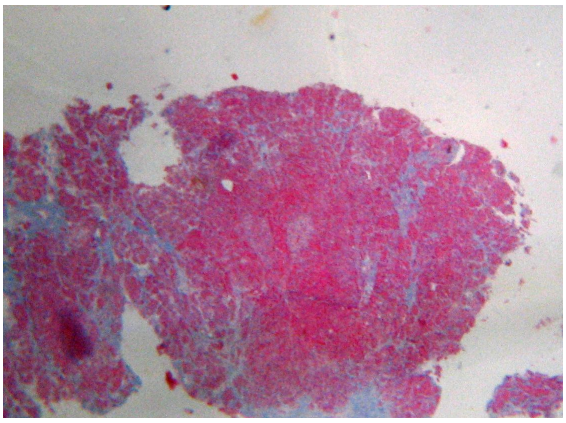

Рис. 2. Морфологічне дослідження біоптату хвоста ПЗ хворого К., 47 років (інтралобулярний фіброз). Забарвлення за Маллорі в мод.Слинченко, ув.х40

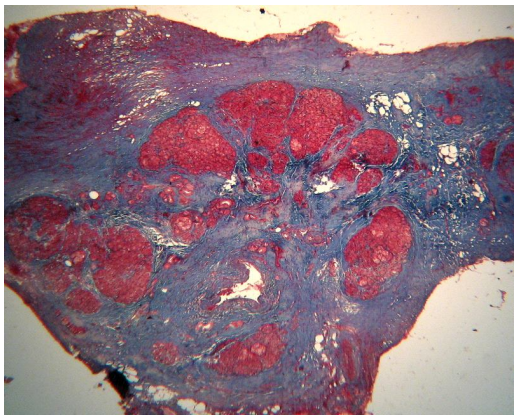

Рис. 3. Морфологічне дослідження біоптату голівки ПЗ хворого С., 26 років (зливні поля фіброзу). Забарвлення за Маллорі в мод.Слинченко, ув.х40

кTGF-β1.

Встановлено, що рівень TNF-α підвищено до 26,2 пг/мл, TGF-β1 склав 11615 пг/мл. кTNF-α=11,9; кTGF-β1=1,4; кTNF-α/кTGF-β1=8,5, що є характерним для II ступеня фіброзу ПЗ.

Операція 16.11.2012 року – цистопанкреатоєюностомія на вимкнутій за Ру петлі тонкої кишки. Під час операції взято біопсійний матеріал з голівки, тіла і хвоста ПЗ.

За даними комп’ютерної морфометрії (маркировка 33/11) встановлено, що об’ємна доля фіброзної тканини складала 26,38 %, що відповідало II ступеню фіброзу ПЗ за класифікацією M.Stolte (рис. 2).

На гістологічному дослідженні було виявлено помірно виражений пери- та інтралобулярний фіброз з дифузним продуктивним запаленням та вираженістю від слабкого до помірного, на тлі вогнищевої атрофії ацинарної тканини. Також відзначались початкові ознаки склерозу судин. Інсулярні острівці Лангерганса середньої величини зустрічались регулярно, без особливостей.

Таким чином, у даному випадку має місце II ступінь фіброзу ПЗ і дані імунологічного та морфологічного досліджень збігаються.

Приклад 4. У пацієнта С., 26 років, історія хвороби №1905, вага тіла 54 кг, який поступив у клініку ДУ «Інститут гастроентерології НАМН України» 20.06.2011 року з основним діагнозом: Хронічний фіброзно-дегенеративний панкреатит, ускладнений вірсунгоділятацією та кальцинатами голівки ПЗ. Зовнішнє дренування кісти голівки ПЗ у 2010 році.

Вранці до операції натщесерце проведено забір 5 мл крові із ліктьової вени. Визначався рівень TNF-α, TGF-β1 і розраховано коефіцієнт їх співвідношення із показниками норми та визначено коефіцієнт співвідношення кTNF-α / кTGF-β1.

Встановлено, що рівень TNF-α підвищено до 29,2 пг/мл, TGF-β1 складав 22100 пг/мл. кTNF-α=13,3; кTGF-β1=2,6; кTNF-α/кTGF-β1=5,1, що характерно для III ступеня фіброзу ПЗ.

Операція 05.07.2011 року – продольна панкреатоєюностомія на вимкнутій за Ру петлі тонкої кишки. Під час операції взято біопсійний матеріал з голівки, тіла і хвоста ПЗ.

За даними комп’ютерної морфометрії (маркировка 20/11) встановлено, що об’ємна доля фіброзної тканини складала 69,32 %, що відповідало III ступеню фіброзу ПЗ за класифікацією M.Stolte (рис. 3).

На гістологічному дослідженні було виявлено пери- та інтралобулярний фіброз. Частина часточок знаходилася в стані атрофії, з ділянками жирової дистрофії та апоптотичні зміненої ацинарной тканини, без ознак запального інфільтрату. Спостерігалось розширення проток усіх калібрів з метаплазією протокового епітелію, атрофія частини інсулярних острівців Лангерганса. Сполучна тканина була представлена активованими стеллатними колаген-продукуючими клітинами.

Таким чином, у даному випадку має місце III ступінь фіброзу ПЗ і дані імунологічного та морфологічного досліджень збігаються.

Приклад 5. У пацієнта О., 57 років, вага тіла 74 кг, історія хвороби № 59, який поступив у клініку ДУ «Інститут гастроентерології НАМН України» 10.01.2012 року з основним діагнозом: Хронічний фіброзно-дегенеративний панкреатит, ускладнений вірсунгоділятацією, калькульозом, тубулярним стенозом термінального відділу холедоха, механічною жовтяницею.

Вранці до операції натщесерце проведено забір 5 мл крові із ліктьової вени. Визначався рівень TNF-α, TGF-β1 і розраховано коефіцієнт їх співвідношення із показниками норми та визначено коефіцієнт співвідношення кTNF-α / кTGF-β1.

Встановлено, що рівень TNF-α підвищено до 56 пг/мл, TGF-β1 склав 55200 пг/мл. кTNF-α=25,5; кTGF-β1=6,5; кTNF-α/кTGF-β1=3,9, що характерно для IV ступеню фіброзу ПЗ.

Операція 25.01.2012 року – операція Фрея, холецистектомія, холедохоєюностомія.

Під час операції взято біопсійний матеріал з голівки, тіла і хвоста ПЗ.

За даними комп’ютерної морфометрії (маркировка 01/12) встановлено, що об’ємна доля фіброзної тканини за класифікацією M.Stolte складала 90,48%, що відповідало IV

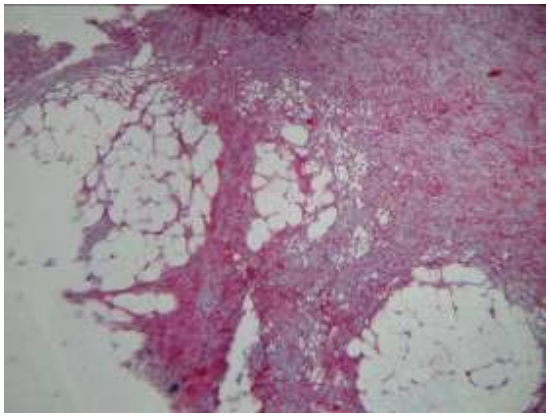

Рис. 4. Морфологічне дослідження біоптату голівки ПЗ хворого О., 57 років (тотальний фіброз, осередки ліпоматозу ПЗ). Забарвлення за Маллорі в мод.Слинченко, ув.х100

ступеню фіброзу ПЗ (рис .4).

На гістологічному дослідженні було виявлено тотальну атрофію ацинарної тканини та інсулярних острівців Лангерганса, без ознак запалення. В щільній сполучній тканини зустрічалися залишки часточок у вигляді зруйнованих проток, у той час, як рихла сполучна тканина містила осередки ліпоматозу та розсіяні жирові клітини.

Таким чином, у даному випадку має місце IV ступінь фіброзу ПЗ і дані імунологічного та морфологічного дослідження збігаються.

Отже, результати проведеної роботи дозволяють до операції отримати інформацію про особливості фіброзної трансформації ПЗ при ХП на підставі вивчення значень та числових діапазонів відповідних імунологічних показників, тим самим, підвищити діагностичне значення результатів дослідження, прогнозувати об'єм оперативного втручання та попередити при цьому розвиток післяопераційних ускладнень.

Висновки

1. Діагностичними критеріями імунологічної оцінки ступеню фіброзної трансформації ПЗ при ХП є співвідношення кTNF-α/кTGF-β1.

2. В порівнянні співвідношення кTNF-α/кTGF-β1 з даними комп'ютерної морфометрії (об'ємна доля фіброзної тканини ПЗ за класифікацією M.Stolte) встановлено, що дані імунологічного та морфологічного досліджень збігаються.

3. Визначення ступеню фіброзу ПЗ неінвазивними імунологічними маркерами до операції дозволяє встановити терміни та об'єм оперативного втручання.

Література

1. Степанов Ю.М. Динаміка захворюваності та поширеності основних хвороб органів травлення в Україні за 5 останніх років / Ю.М. Степанов, Н.Г. Гравіровська // Гастроентерологія: Міжвідомчий збірник. – Дніпропетровськ, 2012. – Вип. 46. – С. 3-12.

2. Вторичный аутоиммунный синдром и иммуномодулирующая лимфотропная терапия при остром панкреатите / [О.В. Зайратьянц, С.В. Колобов, И.В. Ярема, В.П. Шевченко] // Архив патологии. – 2002. – № 6. – Т. 64. – С. 51-56.

3. Коротько Г.Ф. Секреция поджелудочной железы / Г.Ф. Коротько // Краснодар: Б. И., 2005. – 312 с.

4. Колобин С.В. Основы регионарной иммунотерапии / С.В. Колобин, И.В. Ярема // М.: Москва, 2001. – 146 с.

5. Фрейдлин И.С. Паракринные и аутокринные механизмы цитокиновой иммунорегуляции / И.С. Фрейдлин // Иммунология. – 2001. – №5. – С. 4-7.

6. Симбирцев А.С. Цитокины: классификация и биологические функции / А.С. Симбирцев // Цитокины и воспаления. – 2004. – № 2. – С. 16-22.

7. Пасиешвили Л.М. Состояние и роль цитокинового звена иммунитета в становлении и прогрессировании заболеваний пищеварительного канала / Л.М. Пасиешвили, М.В. Моргулис / / Сучасна гастроентерологія. – 2004. – №3. – С. 8–11.

8. Царегородцева Т. М. Цитокины в гастроэнтерологии. / Т.М. Царегородцева, Т.И. Серова // М.: «Анахарсис». – 2003. – 96 с.

9. Camostate mesilate attenuates pancreatic fibrosis via inhibition of monocytes and pancreatic stellate cells activity / F. Gibo, T. Ito, K. Kawabe [et al.] // Lab. Investigation. – 2005. – Vol. 85, №1. – P. 75-89.

10. Derynck R. TGF-I signalling in tumor suppression and cancer progression/ R. Derynck, R.J Akhurst, A. Balmain // Nature Genet. – 2007. – Vol. 29. – P. 117-126.

11. Pancreatic stellate cells respond to inflammatory cytokines: potential role in chronic pancreatitis / P. Mews, P. Phillips, R. Fahmy [et al.] // Gut. – 2002. – Vol. 50, №4. – P. 535-541.

12. Morgenroth K. Pancreatitis / K. Morgenroth, W. Kozuschek // Walter de Gruyter. – Berlin-New York, 1991. – 88 p.

Надійшла 01.07.2014 року.

УДК: 616.914

ПРОБЛЕМА ВІТРЯНОЇ ВІСПИ В ДИТЯЧІЙ ХІРУРГІЇ

Л.П. Шевченко[1], О.М. Кулик[2], І.С. Гоменюк[1], М.С. Шевченко[2], А.І. Карпів[2]

[1]Львівська комунальна міська дитяча клінічна лікарня.

[2]Львівський національний медичний університет імені Данила Галицького.

ПРОБЛЕМА ВЕТРЯНОЙ ОСПЫ В ДЕТСКОЙ ХИРУРГИИ

Л.П. Шевченко[1], Е.Н. Кулик[2], И.С. Гоменюк[1], М.С. Шевченко[2], А.И. Карпив[2]

[1]Львовская коммунальная городская детская клиническая больница.

[2]Львовский национальный медицинский университет имени Данила Галицкого.

PROBLEMS OF CHICKENPOX IN PEDIATRIC SURGERY

L.P. Shevchenko[1], O.M. Kulyk[2], I.S. Homeniuk[1], M.S. Shevchenko[2], A.I. Karpiv[2]

[1]Lviv City Children's Clinical Hospital

[2]Danylo Halytsky Lviv National Medical University

Резюме. Вітряна віспа – поширене захворювання в дитячому віці. У нашій роботі ми наводимо клінічний випадок вітряної віспи, яка ускладнилася флегмоною лівої щоки та шиї, шийним лімфаденітом. Наведена інформація свідчить, що при лікуванні вітряної віспи належна увага має приділятися профілактиці бактерійних ускладнень. При підозрі на інфікування елементів, появу запалення навколо них, хворі повинні бути оглянуті хірургом.

Ключові слова: вітряна віспа, ускладнення, флегмона, лімфаденіт.

Резюме. Ветряная оспа – распространенное заболевание в детском возрасте. В нашей работе мы приводим клинический случай ветряной оспы, которая осложнилась флегмоной левой щеки и шеи, шейным лимфаденитом. Приведенная информация свидетельствует, что при лечении ветряной оспы надлежащее внимание необходимо уделять профилактике бактериальных осложнений. При подозрении на инфицирование элементов, появление воспаления около них, больных необходимо консультировать детским хирургом.

Ключевые слова: ветряная оспа, осложнения, флегмона, лимфаденит.

Abstract. Chickenpox is a common disease of childhood. In this article we presented the clinical case of chickenpox, which was complicated by phlegmon of the left cheek and neck, cervical lymphadenitis. This information indicates that in the treatment of chickenpox due attention should be paid to the prevention of bacterial complications. If you suspect a transmission elements, the appearance of inflammation around them, patients should be examined by a surgeon.

Keywords: Chickenpox, complications, abscess, lymphadenitis.

Вітряна віспа є поширеною інфекційною хворобою у дитячому віці. Найчастіше захворювання має доброякісний перебіг, але приблизно у 5% хворих виникають ускладнення, частина з яких викликана вторинною інфекцією.

Знову звернутися до питання гнійних хірургічних ускладнень вітряної віспи нас спонукала важкість перебігу флегмони на тлі вітряної віспи при локалізації процесу на обличчі та шиї. На жаль, пізнє звертання або пізнє встановлення показів до операції призводять до значного збільшення площі раневої поверхні, великих втрат з раневим вмістом, тривалого больового синдрому, а в подальшому – косметичних дефектів, які можуть мати вплив на якість життя хворого.

Як показує наш досвід, діагностика флегмони як ускладнення вітряної віспи затрудненена через деякі особливості, а саме: на початку запальний процес може проявлятися тільки локальним ущільненням та набряком без гіперемії, що наводить на думку про алергічну реакцію, лімфаеніт тощо. Флегмона дуже швидко поширюється, так само швидко погіршується загальний стан хворого, що вимагає швидкої корекції призначеного лікування.

Як приклад ускладненого перебігу вітряної віспи наводимо витяг з історії хвороби дитини К. віком 3 роки 6 місяців, яка перебувала на лікуванні у відділенні ургентної хірургії МДКЛ з 09.06.14 р. до 25.06.14 р. З анамнезу відомо, що дитина від І вагітності, термінових пологів, знаходилася на грудному вигодовуванні, росла і розвивалася відповідно до віку. Поступила в обласну інфекційну лікарню на 4 день від початку вітряної віспи зі скаргами на підвищення температури, набряк шиї зліва, млявість, везикулопустульозні висипання. З підозрою на флегмону лівої щоки та шиї, шийний лімфаденіт зліва скерована у ЛКМДКЛ. Госпіталізована у діагностичне відділення з метою ізоляції. На момент госпіталізації 09.06.14 р. температура тіла 38°С, у дитини є густа поліморфна висипка на голові, шиї, тулубі, поодинокі висипання на кінцівках. Відзначається набряк у привушній ділянці зліва з переходом на шию, збільшення підщелепних лімфовузлів справа і зліва.

Лабораторні показники. Заг. ан. крові від 09.06.14 р.: Нв 115г/л, L4.9 Г/л, е-0, п-21, с-33, л-41, м-5, ШОЕ 5мм/год, заг.ан.сечі: ПВ 1018, епіт.пл. 7-9 в п.з., L-20-25 в п.з., ер.н. 0-1 в п.з., слиз+, урати++. Біохім. ан. крові: заг. білок 59.8 г/л, заг. білірубін 8.2мкМ/л, сечовина 4.84 мМ/л, креатинін 0.072 мМ/л, L-амілаза 13.7 г.год/л, АсАТ 0.47мМ/л, АлАт 0.21мМ/л, К -3.6, Na – 122 , Са -, гематокрит 30%.

Діагноз: Вітряна віспа. Лівобічний шийний лімфаденіт у стадії інфільтрації. Набряк Квінке? Оглянута педіатром, хірургом, алергологом. У зв’язку з важкістю стану консультована реаніматологом. Призначено консервативне лікування: інфузійна детоксикаційна терапія, антибактеріальна терапія (цефтріаксон), десенсибілізуючі (супрастин), дексон, жарознижуючі, проводилося динамічне спостереження черговим хірургом. На момент огляду 10.06.14 р. у хворої утримується гіпертермія, виражена загальна інтоксикація, у привушній ділянці зліва – болючий інфільтрат та гіперемія, набряк поширюється на задню та бокові поверхні шиї до рівня ключиць, обличчя - до параорбітальних ділянок, пальпація різко болюча. 10.06.14 р. під загальним знеболенням проведено розкриття флегмони шляхом нанесення множинних дрібних розрізів до глибоких шарів підшкірної клітковини із захопленням здорових ділянок шкіри (рис. 1). Отримано велику кількістьсть мутного серозного вмісту, посів якого росту не дав. Проведено корекцію антибіотикотерапії (замінено цефтріаксон на тієнам), призначено імунотерапію (біовен-моно), продовжено детоксикаційну та посиндромну терапію. Таким чином було зупинено поширення запального процесу, з 1 доби післяпеораційного періоду почав зменшуватися набряк та загальна інтоксикація, хоча протягом 2 днів пов’язки рясно просякали серозним вмістом.

На тлі призначеного лікування стан хворої нормалізувався, рани загоїлися. Контрольний аналіз крові від 24.06.14 р. Нв 120г/л, L 6.4Г/л, е-3, п-1, с-14, л-80, м -4, ШОЕ 30 мм/год. Дитина у задовільному стані виписана під спостереження дільничного педіатра.

Висновки

Наведена інформація свідчить, що при лікуванні вітряної віспи належна увага має приділятися профілактиці бактерійних ускладнень, особливо у дітей дошкільного віку. Везикули повинні ретельно оброблятися розчинами анілінових барвників. Діти потребують частої зміни одягу та постільної білизни. Хворі не повинні страждати від свербіжу і тим самим не створювати передумов для інфікування елементів.

При підозрі на інфікування елементів, появу запалення навколо них, хворі повинні бути оглянуті хірургом.

У разі виникнення такого ускладнення, як флегмона, операція повинна бути проведена в оптимально короткі терміни, а розрізи – на межі зі здоровими тканинами.

Призначення адекватної консервативної терапії допоможе швидкому одужанню пацієнта.

Рис. 1. Вигляд дитини після хірургічного втручання

Література

1. Наказ Міністерства охорони здоров’я України 09.07.2004 № 354 «Про затвердження Протоколів діагностики та лікування інфекційних хвороб у дітей.
2. С.О. Крамарєв, Інфекційні хвороби клінічні лекції.- К.: Маріон, 2003 – 480 с.
3. Таточенко В.К., Озерецкий Н.А. Иммунопрофилактика. – М.: Остоженка инвест, 2001. – 168 с.
4. Davies E.G., Eliman D.A., Hart C.A. Manual of Childchood Infections. – Edinburgh, London, New York, Oxford, Sidney, Toronto: Saunders, 2001. – 496 p.
5. Long S.S., Pickering L.K., Prober C.G. Pediatric infectious diseases. – N.Y., London, Madrid, Melbourne, San Francisco, Tokyo: Churchill Livingstone, 1997. – 1713 p.
6. Lichenstein R. Pediatrics, Chicken Pox or Varicella // www.emedicine.com, June 13, 2006.

Надійшла 01.07.2014 року.

ВИПАДКИ ІЗ ПРАКТИКИ

УДК 616.12-008.318+613.955+616-071

СИНДРОМ БРУГАДА В ПРАКТИЦІ ЛІКАРЯ-ПЕДІАТРА

О.Б. Синоверська, Т.М. Величко*, Р.Й. Котурбаш, О.В. Тимощук, І.В. Шлімкевич, І.В. Сушко*, О.О. Дащенко*, В.П. Глухій*

ДВНЗ «Івано-Франківський Національний медичний університет»

*Івано-Франківська обласна дитяча клінічна лікарня

СИНДРОМ БРУГАДА В ПРАКТИКЕ ВРАЧА-ПЕДИАТРА

О.Б. Синоверская, Т.М. Величко*, Р.Й. Котурбаш, О.В. Тимощук, И.В. Шлимкевич, И.В. Сушко*, О.О. Дащенко*, В.П. Глухий*

ГВУЗ «Ивано-Франковский национальный медицинский университет»

*Ивано-Франковская областная детская клиническая больница

BRUGADA SYNDROME IN PRACTICE OF PEDIATRICIAN

O.B. Synoverska, T.M. Velychko*, R.Y. Koturbash, O.V. Tymoshchuk, I.V. Shlimkevych, I.V. Sushko*, O.O. Dashchenko*, V.P. Hluhii*

Ivano-Frankivsk National Medical University

*Ivano-Frankivsk Oblast Children's Clinical Hospital

Резюме. У статті проводиться огляд літератури і продемонстровано клінічний випадок синдрому Бругада в хлопчика 15р., який знаходився на лікуванні в ОДКЛ м. Івано-Франківська. Синдром Бругада є патологією, яка має свої клінічні (синкопальні стани, епізоди раптової смерті) і ЕКГ-критерії (блокада правої ніжки пучка Гісса, «сідловидна» або «куполоподібна» елевація сегменту ST у V_1-V_3, інверсія зубця Т), про яку слід пам'ятати кардіологам, педіатрам, лікарям загальної практики і сімейної медицини, при обстеженні молодих людей з синкопальними станами та епізодами раптової нез'ясованої смерті в сім'ї.

Ключові слова: синдром Бругада, діти, синкопальні стани, раптова серцева смерть.

Резюме. В статье проводится обзор литературы и демонстрируется клинический случай синдрома Бругада у мальчика 15 лет, который находился на лечении в ОДКБ г. Ивано-Франковска. Синдром Бругада является патологией, которая имеет свои клинические (синкопальные состояния, эпизоды внезапной смерти) и ЭКГ-критерии (блокада правой ножки пучка Гисса, «седловидная» или «куполообразная» элевация сегмента ST в V1-V3, инверсия зубца Т), о которой следует помнить кардиологам, педиатрам, врачам общей практики и семейной медицины при обследовании молодых людей с синкопальными состояниями и эпизодами внезапной необъяснимой смерти в семье.

Ключевые слова: синдром Бругада, дети, синкопальные состояния, внезапная сердечная смерть.

Abstract. The article gives a review of the literature and clinical case of Bruhada syndrome in a boy of 15 years old, who was treated at the Regional Pediatric Hospital in Ivano-Frankivsk. Bruhada syndrome is a pathology that has clinical (syncope, episodes of sudden death) and electrocardiographic criteria (block right bundle Hissa, "saddle-back" or "coved" ST-segment elevation in the right precardial leads, T-wave inversion), which cardiologists, pediatricians, family physicians should remember when examining young people with syncope and sudden episodes of unexplained death in the family.

Keywords: Brugada syndrome, children, syncope, sudden cardiac death

Патологія іонних каналів – група спадкових захворювань, причиною яких є мутації в генах, що кодують протеїни натрієвих та калієвих каналів. До цієї групи належать синдроми подовженого та вкороченого інтервалу QT, синдром Бругада (Brugada) та катехоламінергічна поліморфна шлуночкова тахікардія (шлуночкова тахікардія, яка спричинюється фізичним навантаженням або емоційними переживаннями, без виявлення ЕКГ-порушень чи анатомічних аномалій) [1].

Синдром Бругада (СБ) – це клініко-електрокардіографічний синдром, який характеризується синкопальними станами і епізодами раптової смерті (РС) у хворих без органічних змін у серці і проявляється на ЕКГ постійною або транзиторною блокадою правої ніжки пучка Гісса (БПНПГ) з підйомом сегменту ST в правих грудних відведеннях (V1–V3).

Історія вивчення цього синдрому бере початок з 1992 р., коли іспанські кардіологи Педро і Джозеф Бругади опублікували своє спостереження за 8 пацієнтами з епізодами клінічної смерті в анамнезі, у яких інструментальні методи дослідження (ехокардіографія, ангіографія, електрофізіологічне дослідження, біопсія міокарда) не виявляли якогонебудь органічного захворювання серця. Єдиною особливістю цих пацієнтів була наявність на ЕКГ особливої БПНПГ з підйомом сегменту ST. Синкопальні стани супроводжувались реєстрацією на ЕКГ поліморфної шлуночкової тахікардії «torsade de pointes» (TdeP) [2].

Епідеміологія: частота СБ є найбільш низькою у західних країнах (1-2 випадки на 10000 осіб) і підвищується в Південно-Східній Азії (більше 5 на 10000 осіб), особливо в Таїланді і на Філіппінах. У даному регіоні значно поширені випадки раптової нічної смерті в молодому віці (на рік від 4 до 10 випадків на 10000 жителів, у тому числі в Лаосі – 1 випадок на 10000 жителів; в Таїланді – 26-38 на 100000 жителів). Для позначення людей, що померли уві сні, в цих країнах навіть існують спеціальні назви: бангунгут («стогнучий уві сні») на Філіппінах, поккурі – в Японії, лай тай («смерть уві сні») – в Таїланді. Існує думка, що до 50 % випадків РС серед пацієнтів без органічних уражень серця в цьому регіоні може бути викликано власне СБ. Цікаво, що СБ не реєструється у афроамериканців. З іншого боку, в Європі СБ частіше виявляється у представників «кавказького» етнічного типу і вихідців з країн Східної Європи [3].

Доведено, що генетичною основою СБ є мутація гена SCN5A на короткому плечі 3-ї хромосоми, який кодує структуру білка альфа-субодиниці натрієвих каналів кардіоміоцитів, що зумовлює асинхронну реполяризацію і електричну нестабільність серця [4]. СБ успадковується по аутосомно-домінантному типу: має місце генетично детерміноване пригнічення вхідного натрієвого потоку, що призводить до змін 2-ої фази трансмембранного потенціалу дії в

Рис.1 ЕКГ зміни при синдромі Бругада

клітинах епікарду вихідного тракту правого шлуночка. Зростання градієнта між ендокардом і епікардом, коли на різних ділянках епікарду реполяризація проходить з різною швидкістю, призводить до вираженої дисперсії реполяризації і рефрактерності між епікардом і ендокардом та утворення «вразливого вікна», потрапивши в яке, екстрасистола може викликати аритмію за механізмом re-entry. За таких умов потенціал дії з тих місць, де він протікає швидше, проводиться до місць, де його утворення затримується, і виникає додаткове збудження за типом повторного входу у 2-у фазу потенціалу дії. Ранні екстрасистоли, що з'являються внаслідок цього, потрапляють у «вразливе вікно» і запускають шлуночкову тахікардію та / або фібриляцію шлуночків (ФШ) [5].

Крім генетичних порушень, велике значення в розвитку правошлуночкової тахікардії та ФШ при СБ має дизрегуляція автономної нервової системи. Так, у ряді досліджень показано, що активація парасимпатичної або гальмування симпатичної нервової системи посилює аритмогенез (в 93,3 % випадків синкопальні напади при СБ виникають у вечірній і нічний час (з 18 до 6 годин), причому частіше у другій половині ночі) [6]. Крім того, у патогенезі СБ відіграє роль дисбалансу між α- і β-адренергічною стимуляцією. Так, при введенні пацієнтам α-адреноміметиків або β-адреноблокаторів спостерігалося збільшення підйому сегмента ST, а при введенні α-блокаторів та β-адреноміметиків – його зменшення [7].

За клінічною картиною розрізняють симптомний (синкопальний) і безсимптомний (безсинкопальний) варіант СБ; по вираженості змін на ЕКГ – класичний (явний), інтермітуючий і латентний (прихований) СБ.

Основні клінічні ознаки СБ – синкопальні стани та епізоди РС. Виразність клінічних проявів СБ визначається ступенем пошкодження натрієвих каналів: при пошкодженні менше 25 % каналів ЕКГ – патерн і порушення ритму спостерігаються тільки після введення блокаторів натрієвих каналів, при збільшенні кількості пошкоджених натрієвих каналів понад 25% різко зростає ризик РС (приблизно 80 % хворих, які перенесли РС, до цього мали в анамнезі непритомність, у тому числі з судомами) [8]. У низки пацієнтів напади протікають без втрати свідомості, у вигляді різкої загальної слабкості і перебоїв у роботі серця. Описано різні порушення ритму при СБ: суправентрикулярні аритмії, фібриляція передсердь, атріовентрикулярна вузлова тахікардія, однак найбільш частими і життєво небезпечними є TdeP і ФШ [9].

Основним діагностичним критерієм СБ є виявлення на ЕКГ ознак БПНПГ з підйомом сегмента ST (точки J) у відведеннях V1 – V3 та інвертований зубець T. Описано два типи підйому сегмента ST при СБ: «saddle-back type» («сідло») і «coved type» («склепіння») (рис. 1).

Підйом «coved type» достовірно переважає при симптомних формах СБ з TdeP і ФШ в анамнезі, в той час як «saddle-back type» частіше зустрічається при безсимптомних формах СБ. Проте зміни на ЕКГ при СБ можуть мати тимчасовий характер, що вимагає пошуку додаткових методів верифікації. Деякі автори для діагностики СБ пропонують використовувати високі (на 1-2 міжребер'я вище) праві грудні відведення. Для верифікації СБ використовують також тести з введенням блокаторів натрієвих каналів (аймалін, новокаїнамід, пілсікаїнід).

Наводимо клінічний випадок СБ. Хлопчик, 15р., поступив у нефрологічне відділення ОДКЛ м. Івано-Франківська (на кардіоревматологічне ліжко) 25.07.13р. по направленню кардіолога обласної дитячої поліклініки у зв'язку зі скаргами на періодичні кардіалгії, задишку при фізичному навантаженні середньої інтенсивності, сухий кашель та виявленими при обстеженні змінами на ЕКГ.

З анамнезу встановлено: в березні хлопчику під час планового обстеження проведено реєстрацію ЕКГ, тоді ж виявлені зміни. Рекомендоване дообстеження, проте за медичною допомогою батьки дитини не звертались, оскільки стан хлопчика, на їхню думку, залишався задовільним. Через 3 місяці у зв'язку з почастішанням скарг на кардіалгії, задишку при фізичному навантаженні обстежений повторно направлений на консультацію до кардіолога ОДКП для вирішення подальшої тактики лікування. З анамнезу відомо, що хлопчик народився від III доношеної вагітності. Ріс і розвивався відповідно до віку. Рідко хворів ГРВІ. Синкопальних станів в анамнезі не було. Спадковий анамнез не обтяжений (зі слів батька, двоє старших дітей в сім'ї здорові). ЕКГ іншим дітям, як і батькам, раніше не проводилася.

При об'єктивному огляді виявлено: правильна тілобудова, задовільне відживлення. Шкіра і помітні слизові чисті, звичайного кольору. Периферичні лімфатичні вузли не збільшені. Над легенями: перкуторно – ясний легеневий звук, аускультативно – везикулярне дихання. Частота дихання – 16/хв. Межі відносної серцевої тупості відповідають віку. Тони серця аритмічні (брадиаритмія), чисті, задовільної звучності. Частота серцевих скорочень (ЧСС) = 40 – 65 уд/хв. $АТ_{в.к.}$=120/75 мм рт.ст. $АТ_{н.к.}$=150/90 мм рт. ст. Живіт м'який, не болючий. Печінка не виступає з-під реберної дуги. Селезінка не пальпується. Сечопуск і стілець не порушені.

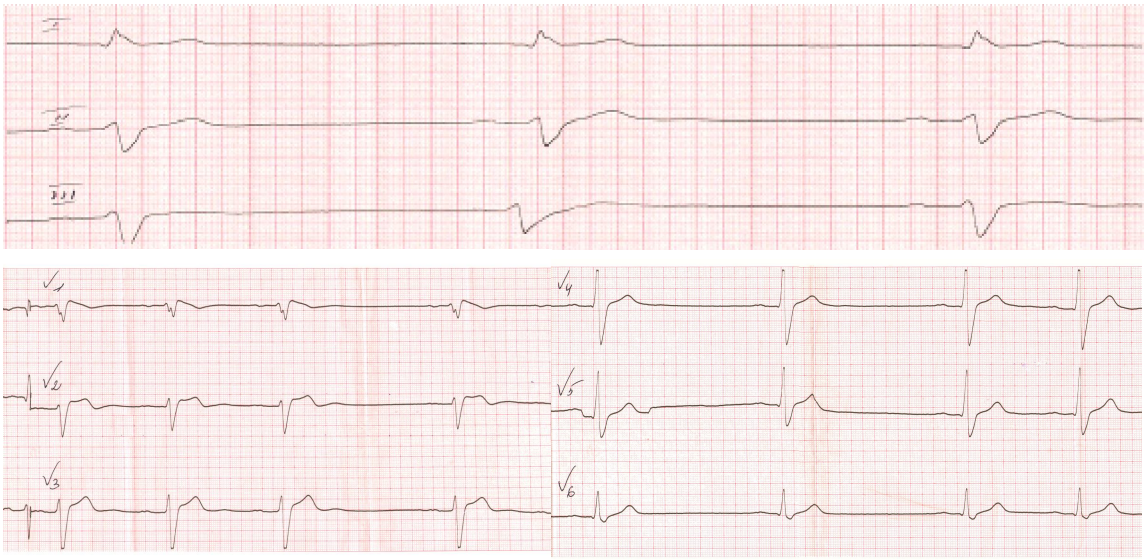

Рис. 2 ЕКГ хлопчика 15 років

Периферійних набряків немає.

У загальноклінічних аналізах крові і сечі відхилень від норми не виявлено. В біохімічному аналізі крові – дисліпідемія (помірне підвищення ЛПВЩ, зниження ЛПДНЩ), маркери міокардіального ушкодження (КФК, тропонін-Т) в межах норми. Коагулограма – без відхилень від норми.

ЕКГ від 25.07.13р (рис.2): ритм синусовий, ЧСС – 37-62 за 1 хв, брадиаритмія, ЕВС різко відхилена вліво, біоелектрична систола нормальна. Неповна AV-блокада I ст. БПНПГ та передньої гілки ЛНПГ.ЕхоКС від 25.07.13р.: камери серця не поширені, стінки міокарда не потовщені, сумарна скоротливість добра (ФВ – 60%), патології клапанів не виявлено. Рентгенографія органів грудної клітки від 26.07.13р.: границі серця в межах норми. За даними цілодобового холтер-моніторування ЕКГ від 23 – 24.07.13р.: середня ЧСС – 51 уд/хв, максимальна ЧСС – 101 уд/хв, мінімальна ЧСС – 29 уд/хв; реєструється епізоди міграції водія ритму, сино-аурикулярні паузи різної тривалості із замісними скороченнями (максимальна тривалість паузи 2,79 с), 19 суправентрикулярних екстрасистол. Максимальна тривалість інтервалу QT – 450 мс, максимальна тривалість інтервалу QTc – 538 мс. Пароксизмальних порушень ритму, шлуночкових екстрасистол не зареєстровано.

На підставі типової ЕКГ-картини (елевація сегменту ST у V1-V2 > 2 мм, блокада правої ніжки пучка Гіса, неповна AV-блокада I ст.), даних холтер-моніторингу ЕКГ (тривалість інтервалу QT 450 мс, QTc 538 мс), було встановлено клінічний діагноз: Синдром Бругада, I тип, з подовженням інтервалу QT, неповною AV-дисоціацією, сино-атріальною блокадою II ст.

Хворий скерований на консультацію в Національний інститут серцево-судинної хірургії ім. М.Амосова. Діагноз верифіковано. Рекомендовано спостереження кардіолога за місцем проживання, обстеження на генетичні маркери синдрому Бругада, проте в зв'язку з високою вартістю обстеження, батьки тимчасово утрималися від нього.

Висновок

Таким чином, синдром Бругада є патологією, яка має свої клінічні (синкопальні стани, епізоди РС) і ЕКГ-критерії (БПНПГ, «сідловидна» або «куполоподібна» елевація сегменту ST у V_1-V_3, інверсія зубця Т), про яку слід пам'ятати кардіологам, педіатрам, лікарям загальної практики і сімейної медицини при обстеженні молодих людей з синкопальними станами та епізодами раптової нез'ясованої смерті в сім'ї. Поза тим, слід пам'ятати про наявність безсимптомних та малосимптомних варіантів СБ, верифікація яких можлива лише при проведенні ЕКГ-скринінгу. Обов'язкове ЕКГ-обстеження повинно бути проведене усім пацієнтам із синкопальними чи ліпотимічними станами та СРС у особистому чи родинному анамнезі.

Література

1. Волосовець О.П. Кардіоміопатії у дитячому віці / О.П. Волосовець, С.П. Кривопустов, А.Я. Кузьменко [та ін.] //Дитячий лікар. - 2013. - № 3 (24). - С. 11.
2. Никонова В.В. Внезапная кардиальная смерть у детей и подростков. Проблемы диагностики. Направления профилактики (обзор литературы) / Никонова В.В. // Новости медицины и фармации. - 2013. - № 482. - С. 13 – 18.
3. Школьникова М.А. Генетически детерминированные нарушения ритма сердца /М.А. Школьникова, М.С. Харлак, Р.А. Ильдарова // Российский кардиологический журнал. - 2011. - № 1 (87). - С. 8-25.
4. Бова А.А. Первычные электрическаие заболевания сердца: синдром Бругада: подходы к диагностике и лечению / А.А. Бова // Военная медицина. – 2011. - № 1. - С. 18-23.
5. Smits J.P. Genotype-phenotype relationship in Brugada syndrome: electrocardiographic features differentiale SCN5A-related patients from non SCN5A-related patients / Smits J.P. Eckardt L., Probst V. [et al.] // J Am Coll Cardiol. – 2002. - № 40. – P. 350-356.
6. Wichter T. Cardiac autonomic dysfunction in Brugada syndrome / Wichter T., Matheja P., Eckardt L. [et al.] // Circulation. – 2002. - № 105. – P. 702-706.
7. Priori S.G. Task Force on Sudden Cardiac Death of the European Society of Cardiology / Priori S.G., Allot E., Blomstrom-Lundqvist C. [et al.] // Eur Heart J. - 2001. - № 22. – P. 1374-1450.
8. Brugada P. The Brugada syndrome / Brugada P., Brugada R., Antzelevitch C. [et al.] // Arch Mal Coeur Vaiss. – 2005. - № 98(2). – P. 115-122.
9. Antzelevitch C. Brugada syndrome. Report of the second consensus conference / Antzelevitch C., Brugada P., Borggrefe M [et al.] // Circulation. – 2005. - №111. – P. 659-670.

Надійшла 05.05.2014 року.

УДК 378.147+614.253.4+616.6

ЗАСОБИ ОРГАНІЗАЦІЇ ІНДИВІДУАЛЬНОЇ САМОСТІЙНОЇ РОБОТИ СТУДЕНТІВ З ДИСЦИПЛІНИ «УРОЛОГІЯ» У ВИЩОМУ МЕДИЧНОМУ НАВЧАЛЬНОМУ ЗАКЛАДІ III-IV РІВНІВ АКРЕДИТАЦІЇ

Р.Р. Антонів
ДВНЗ «Івано-Франківський національний медичний університет»

СРЕДСТВА ОРГАНИЗАЦИИ ИНДИВИДУАЛЬНОЙ САМОСТОЯТЕЛЬНОЙ РАБОТЫ СТУДЕНТОВ ПО ДИСЦИПЛИНЕ «УРОЛОГИЯ» В ВЫСШЕМ МЕДИЦИНСКОМ УЧЕБНОМ ЗАВЕДЕНИИ III-IV УРОВНЕЙ АККРЕДИТАЦИИ

Р.Р. Антонив
ГВУЗ «Ивано-Франковский национальный медицинский университет»

MEANS OF ORGANIZING STUDENTS' INDIVIDUAL INDEPENDENT WORK IN DISCIPLINE "UROLOGY" AT THE HIGHER MEDICAL EDUCATIONAL INSTITUTION OF THE III-IV ACCREDITATION LEVELS

R.R. Antoniv
SHEE "Ivano-Frankivsk National Medical University"

Резюме. У статті показані форми індивідуальної самостійної роботи студентів та критерії їх оцінювання, що використовуються в навчальному процесі на кафедрі урології ДВНЗ «Івано-Франківський національний медичний університет». Проаналізовано значення даного виду навчальної діяльності для засвоєння предмету, набуття наукового та практичного досвіду, реалізації особистісних якостей студентів.

Ключові слова: кредитно-модульна система організації навчального процесу, індивідуальна самостійна робота студентів.

Резюме. В статье показаны формы индивидуальной самостоятельной работы студентов и критерии их оценивания, которые используются в учебном процессе на кафедре урологии ГВУЗ «Ивано-Франковский национальный медицинский университет». Проанализировано значимость данного вида учебной деятельности для усвоения предмета, приобретения научного и практического опыта, реализации личностный качеств студентов.

Ключевые слова*: кредитно-модульная система организации учебного процесса, индивидуальная самостоятельная работа студентов.*

Abstract. The article presents the forms of individual independent work of students and criteria of their assessment which are used in educational process on department of urology of SHEE "Ivano-Frankivsk National Medical University" are shown. There was analyzed the value of the given kind of educational activity in mastering a subject, acquisition of scientific and practical experience, implementation of students' personal qualities.

Keywords: credit-based modular learning, individual independent work of students.

Кредитно-модульна система навчання орієнтована на формування та розвиток студентів як суб'єктів навчального процесу й спрямована на їхній саморозвиток та самоактуалізацію через індивідуалізацію та самостійну пізнавальну діяльність [1]. Інтенсифікація навчального процесу є однією з відмінних особливостей кредитно-модульної системи навчання. Проблемою цієї інтенсифікації є обмеження часу аудиторної роботи студентів та збільшення її позааудиторної частини.

На перший план винесена самостійна робота студентів, як одна з організаційних форм навчання у вищому навчальному закладі. Самостійна робота та творча діяльність розглядається не лише як засіб, а й як мета навчального процесу, що сприяє індивідуальному самовдосконаленню студентів. У цьому випадку є для засвоєння предмету студентами свої «плюси» та свої «мінуси». Позитивним є те, що зменшені втрати навчального часу та створений його резерв для підвищення якості навчання. Негативним " не всі студенти можуть в потрібній мірі за обмежений час оволодіти інформацією на занятті, а резерв часу адекватно та самостійно використати для засвоєння програми без додаткової допомоги викладача та його відповідного контролю. Тому, особливої актуальності в цілісній системі вищої освіти набуває проблема організації самостійної роботи студентів [2]. Підвищити ефективність та актуальність самостійної підготовки студента дозволяє індивідуальна самостійна робота студента (ІСРС) – форма позааудиторної самостійної роботи. По-перше, тому що типовою програмою вивчення будь-якого предмету передбачено її проведення та окреме оцінювання, при чому бальна оцінка додається до суми балів за практичні заняття протягом модуля, а значить впливає на рейтинг студента. По-друге, ІСРС допомагає краще опанувати навчальний матеріал з можливістю більш поглибленого його вивчення. По-третє, студент може самостійно планувати вид та обсяг роботи.

Відповідно до робочої навчальної програми, що розроблена співробітниками кафедри урології ДВНЗ «Івано-Франківський національний медичний університет» на основі «Типової програми з нормативної навчальної дисципліни „Урологія" для студентів вищих медичних навчальних закладів III-IV рівнів акредитації», впроваджено різні види ІСРС, що відрізняються за обсягом, змістом, складністю та, відповідно, балом оцінювання.

Так, ми використовуємо наступні види індивідуальної самостійної роботи та їх оцінювання: участь в науковому гуртку кафедри (протягом року) – 5 балів; участь в наукових дослідженнях кафедри – 8 балів; участь в конференції у формі публікації тез доповіді – 9 балів; доповідь з предмету на науково-практичній конференції – 10 балів; участь в олімпіаді з предмету – 10 балів; перше місце на конференції (олімпіаді) – 12 балів; друге місце на конференції (олімпіаді) – 11 балів; підготовка реферату (рукопис) – 2 бали; чергування в стаціонарі (2 год.) – 1 бал; участь в операції – 1 бал; підготовка навчальних матеріалів (таблиць, плакатів, електронних презентацій) – 4 бали.

Максимальну оцінку, яку студент може отримати за

ІСРС є 12 балів. Бали за різні види індивідуальної самостійної роботи додаються, але враховується тільки сума, що не перевищує максимальний бал. Це є серйозним мотиваційним фактором, враховуючи, що максимальна оцінка за практичне заняття складає 6 балів.

Індивідуальна самостійна робота має на меті:

1. удосконалення знань з предмету;
2. мотивацію до наукової або практичної діяльності;
3. формування особистісних якостей;
4. формування професійної спрямованості;
5. підвищення рейтингу успішності навчання.

Основна мета ІСРС полягає в можливості підвищення рівня знань з предмету. Згідно з програмою курсу з урології в умовах кредитно-модульної системи організації навчального процесу обмежені години аудиторного вивчення багатьох питань з дисципліни, тому саме за допомогою індивідуальної позааудиторної роботи існує реальна можливість заповнити цю страту. Готуючи доповіді, реферати, навчальні матеріали студенти набувають навичок дослідницької та аналітичної діяльності, вчаться працювати з навчальною та науковою літературою, аналізуючи й інтерпретуючи її. Таким чином, студенти мають змогу підвищити власну теоретичну компетентність у вивченні предмету. Такі види індивідуальної роботи, як чергування в стаціонарі, участь в операціях допомагають удосконалити практичні навички з дисципліни.

Враховуючи інтелектуальні переваги студентів, ІСРС можна умовно поділити на наукове та практичне її спрямування. Участь в науковому гуртку та дослідженнях кафедри, підготовка наукових матеріалів, доповідей для наукових конференцій дозволяє виявити студентів, що надають перевагу науковій діяльності. Різні види запропонованої ІСРС дають змогу реалізувати можливості та потреби студента в науковому або практичному напрямку.

На IV курсі студенти розпочинають знайомство з клінічними дисциплінами. Тому, окремі види ІСРС, такі як чергування в клініці, участь в операціях допомагають формувати основи клінічного мислення та формувати власні погляди на лікарську діяльність. Це, в свою чергу, закладає фундамент майбутньої професійної спрямованості, а також може впливати на вибір медичної спеціальності.

Немаловажним фактором участі в ІСРС для студентів є можливість підвищення успішності за рахунок отримання додаткових балів, що додаються до суми балів за практичні заняття. В цьому є прихований елемент можливості залучення до навчання студентів, що не встигають засвоїти програму з дисципліни, за рахунок можливості отримання додаткових балів, а отже і підвищення рейтингу. Реалізація ІСРС у вигляді отримання призових місць на науково-практичних конференціях та олімпіадах для студентів, що поглиблено вивчають предмет, є серйозним мотивуючим фактором навчання, який дозволяє студентові відчути значимість виконаної роботи та власної компетентності.

Підсумовуючи сукупність всіх вказаних дидактично-виховних ефектів ІСРС можна зробити висновок, що самостійна пізнавальна діяльність сприяє формуванню у студента ініціативності, самостійності, відповідальності, креативності та нестандартного мислення. ІСРС дає змогу реалізувати творчий потенціал людини за рахунок індивідуалізації навчального процесу, формуючи або підвищуючи таким чином рівень самоосвітньої діяльності особистості, що є основою процесу індивідуального самовдосконалення, як складової частини саморозвитку професіонала і людини.

Таким чином, використання ІСРС при вивченні дисципліни «урологія» сприяє підвищенню ефективності її засвоєння та можливістю поглибленого опанування знаннями. Фактично ІСРС дозволяє реалізувати особисті якості студента на будь-якому рівні складності навчального процесу: репродуктивний, реконструктивний та креативний.

Правильно організована самостійна робота студента є запорукою якості отримання вищої освіти в умовах кредитно-трансферної системи. А індивідуальна самостійна робота студента є найкращим показником рівня та ефективності її організації.

Висновки

1. Науково-практичне спрямування засобів організації індивідуальної самостійної роботи студентів значно підвищує компетентність студентів при вивченні клінічної дисципліни.
2. ІСРС допомагає покращити внутрішнє сприйняття студентами навчального процесу з окремого предмету.
3. Індивідуальна самостійна робота студента є невід'ємною частиною дидактики навчального процесу, що дозволяє підвищити якість вивчення клінічної дисципліни.

Література

1. Колісник Я.І. Організація самостійної роботи студентів в умовах кредитно-модульного навчання / Я. Колісник, Б. Цибуляк // Вісник Львів. ун-ту. сер. педаг. - 2009. - Вип. 25, ч. 2. - С. 332-341.

2. Чиркова Т. В. Організація самостійної роботи студентів в ВНЗ / Т. В. Чиркова // Шляхи реалізації кредитно-модульної системи організації навчального процесу і тестових форм контролю знань студентів [текст]: Матеріали наук.-метод. семінару / Під ред. Гогунського В.Д. – Вип. 5: Організація та стандартизація навчального процесу. – Одеса: Наука і техніка, 2011. – С.100-102.

Надійшла 01.09.2014 року.

ВИМОГИ ДО АВТОРІВ

У журналі **"Архів клінічної медицини"** публікуються роботи з усіх розділів сучасної клінічної медицини. До журналу подаються роботи, які не друкувалися раніше і не публікувались в інших видавничих структурах. Відповідальність за достовірність інформації та оригінальність поданих матеріалів покладається на авторів. Всі роботи, подані до редакції журналу "Архів клінічної медицини", рецензуються провідними фахівцями. Редакція залишає за собою право на наукове і літературне редагування статей, а також її скорочення. Роботи, оформлені без дотримання вимог редакції, не реєструються.

Друкуються оригінальні статті, лекції провідних спеціалістів, огляди літератури, випадки з практики, наукова хроніка (інформація про з'їзди та конференції), листи до редакції, проблеми медичної освіти, рецензії, історія кафедр.

Стаття повинна супроводжуватися офіційним листом від установи, в якій виконана робота, і мати візу керівника установи. Додається також акт експертної комісії про відсутність інформації, яка містить державну таємницю. Стаття підписується всіма авторами. Повні імена авторів, академічні звання та посади, повні адреси повинні бути вказані на окремій сторінці. Необхідно також вказати адресу, телефон та електронну адресу (за наявності) автора, який отримуватиме кореспонденцію.

Рукопис може бути написаний українською, російською або англійською мовами та повинен супроводжуватися резюме українською, російською і англійською мовами та ключовими словами. У резюме потрібно чітко зазначити мету, об'єкт і методи дослідження, результати і висновки.

Рукопис подається у двох примірниках, надрукований з одного боку аркуша форматом А4 (210 х 297 мм) через 1,5 інтервали, кегль 14, шрифт Times New Roman (Cyr), поля зверху і знизу по 2,0 см, зліва – 3,0 см, справа – 1,0 см.

Електронний рукопис подається на **CD-дисках** з використанням текстового редактора "Word 6.0, 7.0". **Таблиці** слід друкувати у редакторі "MS Word", **графіки** – "MS Graph", Excel, **формули** – "MS Equation". Таблиці і рисунки необхідно оформляти окремими файлами, а в статті на полях вказувати місце їх розташування.

На першій сторінці тексту вгорі позначається шифр УДК, назва статті, ініціали та прізвища авторів, назва установи, де працюють автори, українською, російською і англійською мовами, резюме з ключовими словами українською, російською і англійською мовами.

Приклад:

УДК

СУПРАВЕНТРИКУЛЯРНІ ТАХІАРИТМІЇ ТА РИЗИК РАПТОВОЇ СМЕРТІ

О.М.Вітренко

Івано-Франківський національний медичний університет

СУПРАВЕНТРИКУЛЯРНЫЕ ТАХИАРИТМИИ И РИСК ВНЕЗАПНОЙ СМЕРТИ

О.М.Витренко

Ивано-Франковский национальный медицинский университет

SUPRAVENTRICULAR TACHYARRHYTHMIAS AND RISK OF SUDDEN DEATH

O.M.Vitrenko

Ivano-Frankivsk National Medical University

Резюме об'ємом не менше 1500 знаків повинно включати наступні аспекти змісту статті:
- предмет, тему, мету роботи;
- матеріал і методи дослідження;
- результати роботи;
- висновки.

Предмет, тема, мета роботи вказуються, якщо вони не зрозумілі із заголовка статті. Методи доцільно описувати, якщо вони відрізняються новизною і тому представляють інтерес. Результати роботи описують максимально точно та інформативно. Висновки можуть супроводжуватись рекомендаціями, оцінками, пропозиціями.

Ключові слова (не більш 5 слів чи словосполучень, використовувати терміни зі списку медичних предметних заголовків видання Index Medicus)

Резюме объемом не менее 1500 знаков должно включать следующие аспекты содержания статьи:
- предмет, тему, цель работы;
- материал и методы исследования;
- результаты работы;
- выводы.

Предмет, тема, цель работы указывается, если они не понятны из заголовка статьи. Методы целесообразно описывать, если они отличаются новизной и поэтому представляют интерес. Результаты работы описывать максимально точно и информативно. Выводы могут сопровождаться рекомендациями, оценками, предложениями.

Ключевые слова (не больше 5 слов или словосочетаний, использовать термины со списка медицинских предметных заголовков издания Index Medicus)

Резюме (Abstract) об'ємом не менше 1500 знаків повинно включати наступні аспекти змісту статті:
- предмет, тему, мету роботи;
- матеріал і методи дослідження;
- результати роботи;
- висновки.

Предмет, тема, мета роботи вказуються, якщо вони не зрозумілі із заголовка статті. Методи доцільно описувати, якщо вони відрізняються новизною і тому представляють інтерес. Результати роботи описують максимально точно та інформативно. Висновки можуть супроводжуватись рекомендаціями, оцінками, пропозиціями.

Ключові слова (не більш 5 слів чи словосполучень, використовувати терміни із списку медичних предметних заголовків видання Index Medicus)

Текст статті.

Якщо стаття англійською мовою, то резюме повинно бути українською мовою.

Усі фізичні величини та одиниці слід наводити за SI, терміни – згідно з анатомічною та гістологічною номенклатурами, назви хвороб – за діючою Міжнародною класифікацією хвороб.

Обсяг статті оригінальних досліджень не повинен перевищувати 15 сторінок разом із резюме, таблицями, ілюстраціями, списком літератури (до 15 джерел). Огляд літератури або лекція можуть мати обсяг до 25 сторінок, випадки з практики – до 5 сторінок.

Оригінальні і проблемні роботи повинні бути чітко структуровані, їх частини слід виділяти заголовками:
- постановка проблеми і аналіз останніх досліджень;
- матеріали і методи;
- результати та їх обговорення;
- висновки;
- перспективи подальших досліджень;
- література.

Літературні посилання в тексті здійснюються шляхом наведення в квадратних дужках цифри, що відповідає номеру цитованого джерела в списку літератури. Всі посилання, наведені в роботі, повинні бути представлені в кінці тексту в списку літератури, поданому на окремому аркуші. Список цитованої літератури наводиться відповідно до вимог останнього ДОСТу в алфавітному порядку, спочатку наукові праці, надруковані кирилицею, потім – латинським шрифтом. При цитуванні літератури в списку обов'язково вказуються автори статті, повна назва роботи і джерело (назва журналу, рік видання, том, номер, сторінки). Рекомендується до списку літератури включати роботи за останні 5 років і тільки в окремих випадках – більш ранні публікації. До лекцій додається список рекомендованої літератури без бібліографічних посилань у тексті.

Таблиці цифрових даних друкуються через 1 інтервал на окремих сторінках, вони повинні мати заголовок і бути пронумеровані арабськими цифрами (1, 2, 3 та ін.). У тексті статті вказується місце розташування таблиці.

Фотографії скануються і записуються окремими файлами, а також подаються в 2-х примірниках. На звороті кожної ілюстрації олівцем зазначають їхні порядкові номери (рис.1; рис.2), прізвище першого автора, а також "верх" і "низ".

Матеріали просимо надсилати рекомендованим листом чи бандероллю.

У разі недотримання автором запропонованих правил редакція буде змушена повертати матеріали на доопрацювання, не реєструючи статтю. За дату отримання статті вважатиметься дата надходження до редакції остаточного опрацьованого автором варіанта рукопису.

Друкування статей у журналі платне.

Адреса редакції:

Редакція журналу "Архів клінічної медицини"
Івано-Франківський національний медичний університет
вул. Галицька, 2
м. Івано-Франківськ, 76018.
Тел. (0342) 53-79-84, 75-02-51

Для розміщення матеріалів журналу у міжнародній науковій системі SCOPUS україномовні статті необхідно перекласти на англійську мову в повному обсязі з резюме і представити тільки в електронному варіанті на окремому диску з поміткою «SCOPUS». Бібліографічний список до них подати латиницею, вказуючи прізвища всіх авторів з транслітерацією, назву цитованої роботи в перекладі на англійську мову, назву журналу чи іншого джерела з транслітерацією, вихідні дані цитованого видання унормувати відповідно до міжнародних правил, які подані у «Uniform Requirement for Manuscript Submitted to Biomedical Journals».

Зразок написання бібліографічного джерела.

Український варіант:

Баєвський Р.М., Іванов Г.Г., Петров Л.В. Аналіз варіабельності серцевого ритму при використанні різних електрокардіографічних систем. //Вісник аритмології. – 2002. - №3. – С. 65-70.

За вимогами SCOPUS:

Baevskiy R.M., Ivanov G.G., Petrov L.B. Analysis of heart rate variability using different ECG systems. Visnyk arytmologii. 2002; 3: 65-70.

Передача українських літер повинна здійснюватися згідно з Постановою Кабінету міністрів України №55 від 27 січня 2010 року "Про впорядкування транслітерації українського алфавіту латиницею".

Примітки: 1. Буквосполучення "зг" відтворюється латиницею як "zgh" (наприклад, Згорани-Zghorany) на відміну від "zh" - відповідника української літери "ж".

2. М'який знак і апостроф латиницею не відтворюються.

3. Транслітерація прізвищ та імен осіб і географічних назв здійснюється шляхом відтворення кожної літери латиницею.